

Міністерство охорони здоров'я України
Вищий державний навчальний заклад України
«Українська медична стоматологічна академія»

**АКТУАЛЬНІ ПРОБЛЕМИ
СУЧАСНОЇ МЕДИЦИНИ:** Том 13, Випуск 4 (44) 2013
ВІСНИК Української медичної стоматологічної академії

НАУКОВО-ПРАКТИЧНИЙ ЖУРНАЛ

Заснований в 2001 році

Виходить 4 рази на рік

Зміст

- С Т А Т Т І -

Всеукраїнської науково-практичної конференції «Медична наука – 2013»

Клінічна медицина

Бичков М.А., Стасишин А.Р.	4
АНАЛІЗ РЕЗУЛЬТАТІВ ВІДЕОЛАПАРОСКОПІЧНИХ АНТИРЕФЛЮКСНИХ ОПЕРАЦІЙ У ПАЦІЄНТІВ З ГАСТРОЕЗОФАГЕАЛЬНОЮ РЕФЛЮКСНОЮ ХВОРОБОЮ	
Вервега Б.М.	7
СУЧАСНИЙ ПОГЛЯД НА ЕтіОПАТОГЕНЕТИЧНЕ ЛІКУВАННЯ ГОСТРОГО БІЛІАРНОГО ПАНКРЕАТИТУ	
Золотухин С.Е., Нечепорчук А.В., Шпаченко Н.Н., Крюк Ю.Я., Попов С.В.	13
ОСОБЕННОСТИ ИММУНОЛОГИЧЕСКИХ НАРУШЕНИЙ ПРИ СОЧЕТАННОЙ ЧЕРЕПНО-МОЗГОВОЙ ТРАВМЕ И ТУРНИКЕТНОЙ ТОКСЕМИИ	
Кокоркін О. Д.	19
ПРОГНОСТИЧНИЙ АЛГОРИТМ ОЦІНКИ ЯКОСТІ РАННЬОЇ ДІАГНОСТИКИ ВРОДЖЕНИХ ВАД РОЗВИТКУ СЕЧОВИВІДНОЇ СИСТЕМИ У ДІТЕЙ	
Іфтодій А.Г., Козловська І.М., Білик О.В.	22
КРИТЕРІЙ ЕФЕКТИВНОСТІ ЛІКУВАННЯ ХВОРИХ НА ХРОНІЧНІ УСКЛАДНЕНІ АНАЛЬНІ ТРИЩИНИ	
Колеснік О.П.	26
ЕФЕКТИВНІСТЬ ХІРУРГІЧНОГО ЛІКУВАННЯ ХВОРИХ З І-ІІ СТАДІЯМИ НЕДРІБНОКЛІТИННОГО РАКУ ЛЕГЕНІ	
Корытная А.Ю.	31
АНАЛИЗ РАЗВИТИЯ ЭНДОТОКСИКОЗА И ВОЗМОЖНОСТИ ЕГО КОРРЕКЦИИ У БОЛЬНЫХ С ОСТРЫМ ДЕСТРУКТИВНЫМ ПАНКРЕАТИТОМ	
Куфтеріна Н.С., Григоров С.М.	36
КЛІНІКО-ДІАГНОСТИЧНІ АСПЕКТИ ПОЄДНОАНОЇ ЧЕРЕПНО-МОЗКОВОЇ ТА ЩЕЛЕПНО-ЛИЦЕВОЇ ТРАВМИ	
Литвинець Є.А., Білик І.В.	40
ВПЛИВ РІЗНИХ ФОРМ РАКУ НИРОК ТА ВЕРХНІХ СЕЧОВИХ ШЛЯХІВ НА ТЕМПЕРАТУРНУ РЕАКЦІЮ ОРГАНІЗМУ	
Литвинець Є.А., Вінтонів О.Р.	43
ДОСЛІДЖЕННЯ ЕФЕКТИВНОСТІ КОМБІНОВАНОГО ЛІКУВАННЯ ЕРЕКТИЛЬНОЇ ДИСФУНКЦІЇ У ПАЦІЄНТІВ З АРТЕРІАЛЬНОЮ ГІПЕРТЕНЗІЄЮ	
Литвинець Є.А., Сандурський О.П.	47
ОЦІНКА ЕФЕКТИВНОСТІ ЛІКУВАННЯ ХВОРИХ НА ХРОНІЧНИЙ БАКТЕРІАЛЬНИЙ ПРОСТАТИТ ТА ЕКСКРЕТОРНО-ТОКСИЧНЕ БЕЗПЛІДДЯ	
Литвинець Є.А., Гоцуляк Я.В.	50
ГЕСТАЦІЙНИЙ ПІЄЛОНЕФРИТ: УЛЬТРАЗВУКОВА ДОПЛЕРОГРАФІЯ В ДОСЛІДЖЕННІ НИРКОВОЇ ГЕМОДИНАМІКИ	
Сакович В.М., Острікова Т.О.	54
КЛІНІЧНА ОЦІНКА ЕФЕКТИВНОСТІ ЗАСТОСУВАННЯ ОКСИГЕНАЦІЇ В ЛІКУВАННІ ТРАВМАТИЧНИХ КЕРАТИТІВ	
Стешенко А.А.	58
ОЦЕНКА КАЧЕСТВА ЖИЗНИ С ИСПОЛЬЗОВАНИЕМ ОПРОСНИКОВ EORTC QLQ - C30, EORTC QLQ - PAN28 У БОЛЬНЫХ ХРОНИЧЕСКИМ ПАНКРЕАТИТОМ ПОСЛЕ ХИРУРГИЧЕСКОГО ЛЕЧЕНИЯ	
Умеров Э.Э.	63
ИЗМЕНЕНИЕ МАРКЕРОВ ЭНДОТОКСИКОЗА У БОЛЬНЫХ С ТРОФИЧЕСКИМИ ЯЗВАМИ И ГНОЙНО-НЕКРОТИЧЕСКИМИ РАНАМИ РАЗЛИЧНОГО ГЕНЕЗА НА ФОНЕ МЕСТНОЙ ТЕРАПИИ	

Експериментальна медицина та морфологія

Аветіков Д.С., Стебловський Д.В.	67
КЛІНІКО-МОРФОЛОГІЧНЕ ТА БІОМЕХАНІЧНЕ ОБГРУНТУВАННЯ ПРОВЕДЕННЯ РОЗРІЗІВ У СОСКОПОДІБНІЙ ДІЛЯНЦІ	
Аветіков Д. С., Гутник А. А.	70
ПРОВЕДЕННЯ ВЕРХНЬОЇ ТА СЕРЕДНЬОЇ РІТІДЕКТОМІЇ З УРАХУВАННЯМ ТОПОГРАФОАНАТОМІЧНИХ ОСОБЛИВОСТЕЙ РІЗНИХ ДІЛЯНОК ГОЛОВИ	
Байбаков В.М.	72
КЛІНІКО-МОРФОЛОГІЧНІ ЗМІНИ ЛІМФАТИЧНОГО РУСЛА ЯК ЛАНКИ ДРЕНАЖНИХ СИСТЕМ ЯЄЧКА ПРИ ПОРУШЕННІ ОБЛІТЕРАЦІЇ ВАГІНАЛЬНОГО ПАРОСТКА ОЧЕРЕВИНИ У ДІТЕЙ	
Гайович В.В., Макаренко О.М., Савосько С.І.	77
ПОРІВНЯЛЬНИЙ АНАЛІЗ ЗМІН СКЕЛЕТНИХ М'ЯЗІВ ГОМІЛКИ ЩУРА ПРИ ТРАВМАТИЧНОМУ УШКОДЖЕННІ СІДНИЧОГО НЕРВА РІЗНОЇ ЛОКАЛІЗАЦІЇ	
Гордієнко Л.П.	82
ПРОТЕІНАЗНО-ІНГІБІТОРНИЙ ПОТЕНЦІАЛ ТА ВІЛЬНО-РАДИКАЛЬНІ ПРОЦЕСИ У ТКАНИНАХ СЛИННИХ ЗАЛОЗ ЩУРІВ ЗА УМОВ ГЛУТАМАТ-ІНДУКОВАНОГО ОЖИРІННЯ	
Гринишин О. Б., Филенко Б.М.*	85
МОРФОЛОГІЧНІ ЗМІНИ РІЗНИХ ДІЛЯНОК ЗУБА ПРИ ЕКСПЕРИМЕНТАЛЬНОМУ СЕРЕДНЬОМУ КАРІЄСІ У ЩУРІВ	
Гринь В.В., Звягинцева Т.В.	88
ВЛИЯНИЕ ЛЕКАРСТВЕННЫХ СРЕДСТВ С ФОТОПРОТЕКТОРНОЙ АКТИВНОСТЬЮ НА УРОВЕНЬ ИНТЕРЛЕЙКИНА-12 И ИНТЕРЛЕЙКИНА-13 В КРОВИ ПРИ ЛОКАЛЬНОМ УЛЬТРАФИОЛЕТОВОМ ОБЛУЧЕНИИ КОЖИ МОРСКИХ СВИНОК В ПОСТЭРИТЕМНЫЙ ПЕРИОД	
Довгий Р.С., Позур В.В., Святецька В.М., Сухомлин М.М., Лівінська О.П., Макаренко О.М.	92
ІМУНОБІОЛОГІЧНА ДІЯ ЕКСТРАКТІВ ТА ЗАСОБІВ, ОТРИМАНИХ ІЗ ВИЩИХ ГРИБІВ GANODERMA LUCIDUM, CORDYCEPS SINENSIS TA LEUCOAGARICUS MACRORHIZUS	
Желнин Е. В.	97
ПОСТТРАВМАТИЧЕСКАЯ РЕГЕНЕРАЦИЯ АЛЬВЕОЛЯРНОЙ КОСТИ И ЕЕ СВЯЗЬ С МЕТАБОЛИЧЕСКИМИ ПОКАЗАТЕЛЯМИ КРОВИ ПРИ ГЛЮКОКОРТИКОИДНОМ ОСТЕОПОРОЗЕ У КРЫС	
Vasylychshyna A.V., Khmara T.V., Vasylychshyn Ya.M.	103
SPECIFIC CHARACTERISTICS OF INNERVATION OF GLUTEAL MUSCLES IN THE HUMAN FETUSES AND NEWBORNS	
Halychanska O.M., Khmara T.V.	107
CORRELATIVE INTERRELATIONS OF THE VAGUS NERVES IN HUMAN FETUSES AND NEWBORNS	
Золотухин С.Е., Нечепорчук А.В., Шпаченко Н.Н., Крюк Ю.Я.	111
ЛЕЧЕБНАЯ ЭФФЕКТИВНОСТЬ КВЕРЦИТИНА ПРИ ИЗОЛИРОВАННОЙ И СОЧЕТАННОЙ ЧЕРЕПНО-МОЗГОВОЙ ТРАВМЕ В ЭКСПЕРИМЕНТЕ	
Іванчишин В.В., Новосельцева Т.В.	115
УЛЬТРАСТРУКТУРНА ОРГАНІЗАЦІЯ ЦЕНТРАЛЬНИХ ЯМОК ЗУБІВ	
Кашперук-Карпюк І.С., Проняєв Д.В.	117
ПЕРИНАТАЛЬНА ГІСТО- ТА АНГІОАРХІТЕКТОНІКА МІХУРОВО-СЕЧІВНИКОВОГО СЕГМЕНТА	
Коптев М.М.	121
ОЦІНКА МОРФО-ФУНКЦІОНАЛЬНИХ ЗМІН ПЕРИФЕРИЧНИХ ВІДДІЛІВ ЛЕГЕНІ ПІСЛЯ ВПЛИВУ ГОСТРОГО ІММОБІЛІЗАЦІЙНОГО СТРЕСУ	
Кучерявченко М.А.	125
ВОВЛЕЧЕНИЕ В ПРОЦЕСС ХРОНИЗАЦИИ ВОСПАЛЕНИЯ ЛИМФОУЗЛОВ, ОТДАЛЕННЫХ ОТ ОЧАГА ВОСПАЛЕНИЯ	
Лупир М.В.	128
СТРУКТУРНА ОРГАНІЗАЦІЯ ЛИЦЕВОГО НЕРВА В КАНАЛЕ ВИСОЧНОЇ КОСТИ	
Марієвський В.Ф., Бубало В.О.	133
ВИЗНАЧЕННЯ ЧУТЛИВОСТІ САЛЬМОНЕЛ В БІОПЛІВКАХ ДО ДІЇ ХІМІЧНИХ ДЕЗІНФЕКТАНТІВ	
Мешишен І.Ф., Кушнір О.Ю., Яремій І.М., Мешишен І.-С. В.	137
ВПЛИВ МЕЛАТОНІНУ НА ОКРЕМІ ПОКАЗНИКИ АНТИОКСИДАНТНОГО ЗАХИСТУ В ПЕЧІНЦІ ЩУРІВ З АЛОКСАНОВИМ ДІАБЕТОМ ЗА УМОВ ЦІЛОДОВОЇ ТЕМРЯВИ	
Миронченко С. И., Звягинцева Т. В., Желнин Е. В., Кривошапка А. В.	141
НАРУШЕНИЯ ПОКАЗАТЕЛЕЙ МЕЖФАЗНОЙ ТЕНЗИОРЕОМЕТРИИ КРОВИ МОРСКИХ СВИНОК ПРИ ДЕЙСТВИИ НА КОЖУ УЛЬТРАФИОЛЕТОВОГО ИЗЛУЧЕНИЯ И ИХ ФАРМАКОЛОГИЧЕСКАЯ КОРРЕКЦИЯ	
Міськів В.А.	145
ОСОБЛИВОСТІ БУДОВИ ПАНКРЕАТИЧНИХ ОСТРІВЦІВ У ЩУРІВ 3-МІСЯЧНОГО ВІКУ ТА ЇХ ПЕРЕБУДОВА ПРИ ЕКСПЕРИМЕНТАЛЬНОМУ ЦУКРОВОМУ ДІАБЕТІ І-ТИПУ	
Нефедов А.А.	150
АНАЛЬГЕТИЧЕСКИЙ ЭФФЕКТ НАНОСЕРЕБРА ПРИ НОЦИЦЕПТИВНЫХ РАЗДРАЖЕНИЯХ РАЗЛИЧНОГО ГЕНЕЗА	
Онул Н.М.	154
ВПЛИВ ВАЖКИХ МЕТАЛІВ НА МОРФОЛОГІЧНІ ОСОБЛИВОСТІ ЯЄЧНИКІВ ЩУРІВ	
Попик П.М.	158
МОРФОМЕТРИЧНА ХАРАКТЕРИСТИКА ЗМІН ЛАНОК ГЕМОМІКРОЦИРКУЛЯТОРНОГО РУСЛА ПІДШЛУНКОВОЇ ЗАЛОЗИ ПІД ВПЛИВОМ НАЛБУФІНУ	

Прийма Н.В.	161
ПАТОМОРФОЛОГИЧЕСКАЯ ХАРАКТЕРИСТИКА ИЗМЕНЕНИЙ В ПЕРИАПИКАЛЬНЫХ ТКАНЯХ ПРИ ХРОНИЧЕСКОМ ПЕРИОДОНТИТЕ	
Proniaiev D.V.	165
VARIANTS OF PERINATAL ANATOMY OF THE INTERNAL FEMALE GENITAL ORGANS	
Савосько С.І., Макаренко О.М., Погоріла Н.Х., Васильєва І.Г.	168
ВПЛИВ ФРАКЦІЙ ЦЕРЕБРАЛУ НА РОЗВИТОК МОРФОЛОГІЧНИХ ПОРУШЕНЬ В КЛІТИНАХ НЕЙРОБЛАСТОМИ ЛЮДИНИ ІМР-32 ПРИ ДІЇ ЕФІРА ДЛЯ НАРКОЗУ	
Сидоренко А.Г.	174
ЭФФЕКТИ ЕТИЛОВОГО ЭФИРУ 4-[2-ГІДРОКСИ-2- (2-ОХО-1,2-ДИГІДРО-ІНДОЛ-3-ІЛІДЕН)-АЦЕТАМІНО]-МАСЛЯНОЇ КИСЛОТИ ПРИ ГАЛОПЕРИДОЛОВОЇ КАТАЛЕПСІЇ	
Сорокін Б.В., Костенко В.О.	178
РОЛЬ NO-СИНТАЗ У МЕХАНІЗМАХ СТРУКТУРНО-ФУНКЦІОНАЛЬНИХ ПОРУШЕНЬ КІСТОК ПРИ ВІДТВОРЕННІ ГЛЮКОКОРТИКОЇДНОГО ОСТЕОПОРОЗУ ЗА УМОВ ХРОНІЧНОЇ ІНТОКСИКАЦІЇ НІТРАТОМ НАТРІЮ	
Склянина Л.В.	182
СРАВНИТЕЛЬНЫЙ АНАЛИЗ ИНДЕКСОВ ФИЗИЧЕСКОГО РАЗВИТИЯ У ДЕВУШЕК РАЗЛИЧНОЙ ЭТНОТЕРРИТОРИАЛЬНОЙ ПРИНАДЛЕЖНОСТИ: ПРОПОРЦИИ ТЕЛА У ЖИТЕЛЬНИЦ ИНДИИ И АФРИКИ	
Сухомлин А.А.	184
ОКСИДАТИВНИЙ СТРЕС ТА ЙОГО КОРЕКЦІЯ МЕЛАНІНОМ В СЛИННИХ ЗАЛОЗАХ ЩУРІВ ЗА УМОВ ГІПЕРГАСТРИНЕМІЇ	
Сухомлин Т.А.	187
ПРОЦЕСИ ПЕРЕКИСНОГО ОКИСНЕННЯ ЛІПІДІВ У ЛЕГЕНЯХ ЩУРІВ ЗА УМОВ ОПІКОВОЇ ХВОРОБИ ТА ЇХ КОРЕКЦІЯ ПРЕПАРАТОМ «ЛІПІН»	
Шаторна В.Ф., Гарець В.І., Майор В.В., Колосова І.І., Саєнкова О.О.	191
ПОШУК НОВИХ БІОАНТОГОНІСТІВ АЦЕТАТУ СВИНЦЮ В ЕКСПЕРИМЕНТІ	
Шаблій Д.Н., Морозова М.Н., Калиберденко В.Б.	196
ЭКСПЕРИМЕНТАЛЬНО-МОРФОЛОГИЧЕСКАЯ ОЦЕНКА ЭФФЕКТИВНОСТИ ЛЕЧЕНИЯ ТРАВМАТИЧЕСКОГО НЕВРИТА НИЖНЕГО АЛЬВЕОЛЯРНОГО НЕРВА КОМБИНИРОВАННЫМИ НЕЙРОПРОТЕКТОРНЫМИ ПРЕПАРАТАМИ В ОТДАЛЕННЫЕ СРОКИ	
Якушко О.С.	201
СТРУКТУРНИЙ ТА МОРФОМЕТРИЧНИЙ АНАЛІЗ НЕРВОВИХ ВОЛОКОН ЗОРОВОГО НЕРВА ЩУРІВ ПРИ ГОСТРОМУ ЕКСПЕРИМЕНТАЛЬНОМУ НЕВРИТІ	
Обмін досвідом	
Марковський В.Д., Сорокіна І.В., Калужина О.В., Плитень О.Н., Маслов А.В.	206
РАССЛАИВАЮЩАЯ АНЕВРИЗМА АОРТЫ У ПАЦИЕНТА С СИНДРОМОМ МАРФАНА (НАБЛЮДЕНИЕ ИЗ ПРАКТИКИ ВРАЧА-ПАТОЛОГОАНАТОМА)	
Гуманітарні проблеми медицини та питання викладання у Вищій медичній школі	
Коваленко К. Г.	211
ПРОДУКТИВНІ СПОСОБИ УТВОРЕННЯ НОВИХ СЛІВ У СУЧАСНІЙ АНГЛІЙСЬКІЙ МОВІ	
Огляди літератури	
Амбросова Т.М.	215
МЕТАБОЛІЧНИЙ СИНДРОМ: АДИПОКІНОВА ТЕОРІЯ ПАТОГЕНЕЗУ	
Бойків Н.Д.	220
РОЛЬ ЕНДОТЕЛІУ В ПАТОГЕНЕЗІ ГОСТРИХ РОЗЛАДІВ МОЗКОВОГО КРОВООБІГУ	
Вахненко А.В.	225
ПЕРСПЕКТИВА ВИЗНАЧЕННЯ РІВНЯ ОКСИДУ АЗОТУ У ВИДИХУВАНОМУ ПОВІТРІ ПРИ ЗАХВОРЮВАННЯХ ЛЕГЕНІВ	
Житова В. А., Чернуха С. Н.	231
ИСПОЛЬЗОВАНИЕ КАПИЛЛЯРОСКОПИИ ДЛЯ ДИАГНОСТИКИ НАРУШЕНИЙ ПЕРИФЕРИЧЕСКОГО КРОВООБРАЩЕНИЯ	
Казаков Ю.М., Чекаліна Н.І., Петров Є.Є.	236
МІСЦЕ ЕВЕЛОРУ (РЕСВЕРАТРОЛУ) У АНТИОКСИДАНТНІЙ ТЕРАПІЇ	
Новак А.С.	242
СУЧАСНИЙ СТАН ВИВЧЕНОСТІ ПАТОГЕНЕТИЧНИХ АСПЕКТІВ ЧЕРЕПНО-МОЗКОВОЇ ТРАВМИ	
Рибалов О.В., Аветіков Д.С., Іваницька О.С.	248
СУЧАСНИЙ ПОГЛЯД НА ДІАГНОСТИКУ ТОКСИЧНОГО НЕКРОЗУ ЩЕЛЕПНИХ КІСТОК У НАРКОЗАЛЕЖНИХ ПАЦІЄНТІВ	
Черевко Ф.А., Король Д.М., Малюченко М.М., Малюченко О.М.	254
СУЧАСНИЙ ПОГЛЯД НА ФІКСАЦІЮ ЧАСТКОВИХ ЗНІМНИХ ПЛАСТИНКОВИХ ПРОТЕЗІВ	
Наукові події	
Мельникова С. В.	260
РАБОТА XXII СЪЕЗДА ФИЗИОЛОГИЧЕСКОГО ОБЩЕСТВА ИМЕНИ И.П. ПАВЛОВА	

УДК: 616.351–007.251–085

Іфтодій А.Г., Козловська І.М., Білик О.В.

КРИТЕРІЙ ЕФЕКТИВНОСТІ ЛІКУВАННЯ ХВОРИХ НА ХРОНІЧНІ УСКЛАДНЕНІ АНАЛЬНІ ТРІЩИНИ

Буковинський державний медичний університет, м. Чернівці, Україна

Проаналізовані результати хірургічного лікування 98 пацієнтів на хронічні ускладнені анальні тріщини, яким застосовували загальноприйняті методи лікування (відповідно до затверджених МОЗ України протоколів лікування) і в доопераційному періоді та протягом 5 діб післяопераційного лікування проводили сеанси внутрішньотканинного електрофорезу з етіопатогенетично обґрунтованими лікарськими засобами. Найменшу частоту післяопераційних ускладнень та найвищу якість життя після операційного лікування відзначали у пацієнтів, яким проводили внутрішньотканинний електрофорез з диоксизоль-гелем густиною струму 0,025 мА/см², тривалістю 60 хвилин, впродовж 3-5 діб. Рекомендовано вважати запропоноване комплексне лікування хронічних ускладнених анальних тріщин методом вибору у хворих на таку патологію.

Ключові слова: анальна тріщина, внутрішньотканинний електрофорез, якість життя, післяопераційні ускладнення, больовий синдром.

Публікація пов'язана з НДР кафедри хірургії та урології БДМУ «Використання фізичних факторів в хірургії (№ 0108U004423), обґрунтування, розробка та впровадження нових методів профілактики та лікування гнійно-септичних ускладнень в хірургії та урології з використанням фізичних чинників».

Вступ

Лікування хворих на хронічні ускладнені анальні тріщини має прадавню історію й досі залишається актуальною та складною проблемою сучасної проктології. У структурі захворювань прямої кишки дана патологія є третьою після геморою та парапроктиту. Загалом захворюваність становить 20-23 випадків на 1 тис. дорослого населення [1]. Вагому соціальну значущість проблеми анальної тріщини зумовлює значна її розповсюдженість (90-92%) серед осіб працездатного віку (20-65 років), хоча така патологія може трапитися в будь-якому віці. Слід відзначити зростання частоти захворювань на анальну тріщину в осіб молодого та середнього віку протягом останніх 20 років [3,6]. Беручи до уваги основні патогенетичні механізми виникнення хронічних ускладнених анальних тріщин, а саме виникнення спазму анального жому та больового синдрому, які взаємопов'язані один з одним, лікування пацієнтів з даною патологією слід направити саме на дані патогенетичні ланки [4]. Консервативні методи лікування, включаючи найсучасніші препарати для медикаментозної релаксації внутрішнього анального сфінктера, за ефективністю незначно перевищують плацебо [2]. Тривалість ефективності консервативної терапії є незначною. Нині відомо більше 30 різних методів хірургічного лікування хронічних анальних тріщин, однак частота післяопераційних ускладнень та незадовільних результатів лікування залишається високою. Загалом частота ранніх та пізніх післяопераційних ускладнень сягає 35% [5,7].

Вищевикладене вказує на необхідність пошуку шляхів підвищення ефективності лікування хронічних анальних тріщин та опрацювання методів лікування, які б ґрунтувалися на анатомо-патогенетичних аспектах даної патології з метою поліпшення ефективності лікування та забезпечення стійкої медичної та трудової реабілітації таких пацієнтів. Віддалені результати лікування

та ускладнення операційного лікування є вирішальними в оцінці якості лікування та соціальної реабілітації хворих на хронічну анальну тріщину.

Мета дослідження

Поліпшення безпосередніх та віддалених результатів комбінованого лікування хворих на хронічні ускладнені анальні тріщини шляхом розробки, обґрунтування та впровадження нових методів лікування, передопераційної підготовки та післяопераційного лікування даної патології.

Матеріали та методи дослідження

Проведено обстеження та анкетування 98 пацієнтів, що лікувалися з приводу хронічних ускладнених анальних тріщин в I та II хірургічних відділеннях лікарні швидкої медичної допомоги та в проктологічному відділенні обласної клінічної лікарні м. Чернівці з 2008 по 2013 роки. Усі пацієнти були поділені на 2 групи. До I групи ввійшли 48 чоловік, у комплексне лікування яких було включено в до- та післяопераційному періодах поєднане застосування електричного поля постійного струму та етіопатогенетично обґрунтованих лікарських засобів. У II групі, яка була контрольною і становила 50 чоловік, застосовували загальноприйняті методи лікування хронічних ускладнених анальних тріщин.

Групи за своїм складом були однотипними. Середній вік обстежених хворих становив $44,04 \pm 1,70$ року, середній вік чоловіків був $44,52 \pm 3,07$ року, середній вік жінок – $43,69 \pm 1,96$ року. Вікова характеристика хворих на хронічні ускладнені анальні тріщини обох груп свідчить, що більшість пацієнтів – це особи працездатного віку (86 хворих (88%)). Обстежені хворі входили до вікових груп 31-40 та 41-50 років (відповідно 22 та 36%), 51-60 (16%) та 21-30 років (14%). Найменш чисельною була категорія 61-70 років – 12% хворих основної та контрольної груп.

В основній групі хворих на хронічні ускладнені анальні тріщини для лікування даної патології в до- та післяопераційному періодах проводили

сеанси внутрішньотканинного електрофорезу, використовуючи апарат «Поток-1» з диоксизольгелем, тривалістю 30 хвилин, згідно з методиками, розробленими на кафедрі хірургії та урології Буковинського державного медичного університету.

Оскільки одним з основних показників ефективності лікування хворих, у тому числі й операційним шляхом, є поліпшення їх життя, проводили оцінку якості життя всіх обстежених хворих до та після хірургічного лікування за допомогою анкетування GIQLI (Gastrointestinal Index Quality Life Index) та оцінки фізичного, соціального та психоемоційного статусу пацієнтів, яка ґрунтується на їх суб'єктивному сприйнятті свого здоров'я.

Оцінку больового відчуття пацієнти здійснювали за 10-бальною візуальною аналоговою шкалою (VAS). Візуальна аналогова шкала – це лінія певної довжини, кінці якої відповідають

крайнім ступеням вираженості болю (“біль відсутній” – на одному кінці, “біль нестерпний” – на іншому). Пацієнту пропонували оцінити інтенсивність болю і визначали результат у балах: 0 балів – біль відсутній, 1-3 бали – біль незначний, 3-5 – біль помірний, 5-7 – біль інтенсивний, більше 8 балів – біль нестерпний.

Хворі основної групи спостерігалися нами протягом року.

Результати та їх обговорення

У процесі лікування у пацієнтів основної групи, починаючи з першої доби проведення внутрішньотканинного електрофорезу з диоксизольгелем, знижувалась інтенсивність больового синдрому в ділянці анального каналу. На початку лікування біль в осіб обох груп сягав майже 8 балів за візуальною аналоговою шкалою. Динаміка болю в процесі лікування наведена на рис. 1.

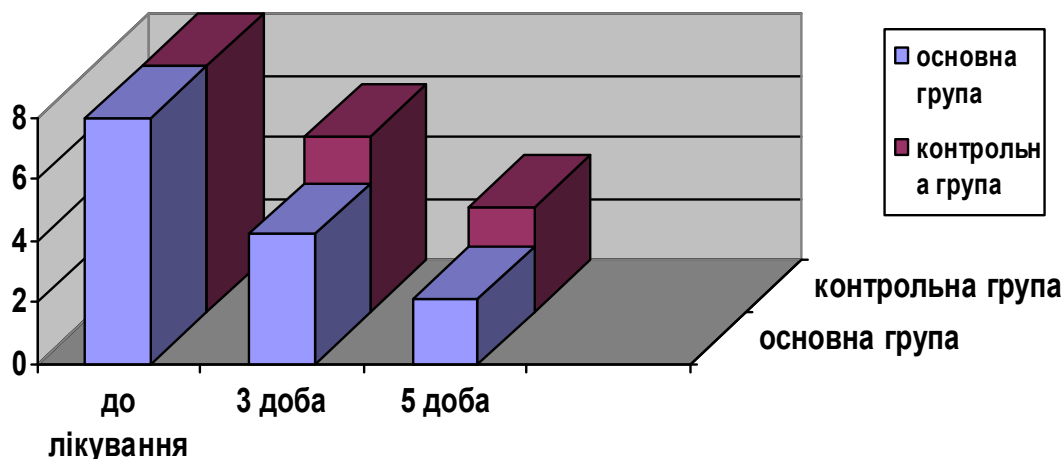


Рисунок 1.

Рис. 1. Динаміка інтенсивності болю у пацієнтів на хронічні ускладнені анальні тріщини (основна група – із проведенням внутрішньотканинного електрофорезу в до- та післяопераційному періоді, контрольна – загальноприйнятні методи лікування).

У післяопераційному періоді в пацієнтів основної групи, починаючи з 2 доби, проводили сеанси гальванізації з диоксизольгелем. Динаміка зниження больового синдрому була більш інтенсивною порівняно з пацієнтами контрольної групи. В основній групі протягом 5 діб після операційного лікування больові відчуття швидко вщухають – до 2,1 балів, тоді як у контрольній групі це відбувається значно повільніше і довше.

Поряд з купуванням больового синдрому відзначали і нормалізацію показників тону анального сфінктера за даними сфінктерометрії. Тонус анального сфінктера зберігається підвищеним відповідно до больового синдрому.

Як свідчать дані в табл. 1, в основній групі у 3 хворих, яких оперували реконструктивно-пластичним методом, виявлено післяопераційне ускладнення (що становить 6,25% від загальної кількості пацієнтів даної групи): з них у 2 пацієн-

тів – ранні ускладнення (1 – нагноєння післяопераційної рани; 1 – рання післяопераційна гематома), в одного пацієнта виявили рецидив тріщини.

Порівняно з основною групою, у контрольній групі хворих, після запропонованого їм операційного втручання, ускладнення відзначали в 11 пацієнтів, що становить 22% від їх загальної кількості. Ранні післяопераційні ускладнення в контрольній групі відзначали в 5 пацієнтів контрольної групи, з них: 2 – нагноєння післяопераційної рани, 1 – утворення гематоми, 1 – нетримання швів, 1 – рання післяопераційна кровотеча. У 6 пацієнтів контрольної групи виявили й пізні післяопераційні ускладнення: 2 – функціональна неспроможність анального каналу, 1 – стриктура анального каналу, 1 – прямокишкова нориця, у 2 пацієнтів – рецидив захворювання.

Таблиця 1
Характеристика післяопераційних ускладнень

Ускладнення		Основна група	Контрольна група	Всього
Ранні	Нагноєння післяопераційної рани	1	2	3
	Утворення гематоми	1	1	2
	Нетримання швів	0	1	1
	Післяопераційні кровотечі	0	1	1
Пізні	Функціональна неспроможність	0	2	2
	Рецидив тріщини	1	2	3
	Стриктурі анального каналу	0	1	1
	Нориці	0	1	1
Загалом		3	11	14

Проведено аналіз тривалості перебування хворих обох досліджуваних груп на стаціонарному лікуванні (табл. 2), показники якого засвід-

чили зменшення середнього ліжко-дня у хворих основної групи на 3,4 доби, порівняно з контрольною.

Таблиця 2
Середній ліжко-день хворих на хронічні ускладнені анальні тріщини ($X \pm Sx$)

Показники	Основна група, n=48	Контрольна група, n=50
Середня кількість ліжко-днів у хірургічному стаціонарі	9,8±0,31	6,4±0,23 p<0,001

Примітка: p – ступінь вірогідності різниці показників основної та контрольної груп; n – кількість хворих у групі.

Таблиця 3
Динаміка гастроінтестинального індексу якості життя у хворих з ХАТ після операційного лікування ($X \pm Sx$)

	GIQLI		Фізичний стан		Психо-емоційний статус		Соціальна адаптація	
	Основна група, n=48	Група порівняння, n=50	Основна група, n=48	Група порівняння, n=50	Основна група, n=48	Група порівняння, n=50	Основна група, n=48	Група порівняння, n=50
До операції	86,0±1,3	88,0±1,4	47,0±0,7	47,9±0,9	20,8±0,9	21,0±1,0	25,4±1,0	26,5±0,7
	p=0,05		p=0,05		p=0,05		p=0,05	
Через 6 міс. після операції	120,6±0,7	115,7±1,0	64,6±0,3	62,3±0,6	33,9±0,6	31,9±0,8	31,8±0,3	30,8±0,5
	p<0,001		p<0,001		p<0,05		p>0,05	

Примітка: p – ступінь вірогідності різниці показників відносно групи порівняння; n – кількість хворих у групі.

Аналізуючи показники, одержані під час обстеження хворих основної групи та групи порівняння до та через 6 місяців після операції за допомогою системи тестів GLQI, дійшли висновку (табл. 3), що застосування запропонованого методу комбінованого хірургічного лікування хронічних ускладнених анальних тріщин достовірно підвищує рівень якості життя хворих після операції. Через 6 місяців після операційного лікування в основній групі хворих показник гастроінтестинального індексу рівня життя наближається до значень індексу здорових людей. Уже через 6 місяців після операції відзначають перевагу запропонованого методу комбінованого лікування хронічних ускладнених анальних тріщин.

Висновок

Найменшу частоту післяопераційних ускладнень та найвищу якість життя післяопераційного лікування хронічних анальних тріщин відзначено у пацієнтів, яким у до- та післяопераційному періодах проводили сеанси внутрішньотканинного електрофорезу з етіопатогенетично обґрунтованими лікарськими засобами. Аналізуючи отримані результати, вважаємо запропонований алгоритм комплексного лікування хронічних ускладнених анальних тріщин є методом вибору лікування даної патології.

Застосування в комплексному лікуванні хронічних ускладнених анальних тріщин внутрішньотканинного електрофорезу з диоксизоль-гелем,

привело до швидкого вщухання больового синдрому (на 6 балів після 5 сеансів електрофорезу в ранньому післяопераційному періоді) та відсутності рецидиву даного захворювання. Лікувальна ефективність розробленого нами методу комплексного лікування хронічних ускладнених анальних тріщин є технічно простою, не потребує спеціального медичного інструментарію, не має особливих протипоказань та вікових обмежень, що дає можливість застосовувати його в будь-яких хірургічних стаціонарах з метою поліпшення результатів лікування хворих на хронічні ускладнені анальні тріщини. Вибір методу лікування хворих має вагоме значення у розвитку післяопераційних ускладнень та істотний вплив на якість життя, забезпечує високий рівень соціальної та трудової реабілітації пацієнтів.

Перспектива подальших досліджень

Визначення показників якості життя пацієнтів після хірургічного лікування є перспективним і набуває широкого значення при оцінці результатів лікування та реабілітації пацієнтів. В першу чергу це стосується захворювань, де виконують хірургічне лікування не за абсолютними (життєвими) показниками, а за відносними, коли немає безпосередньої загрози життю пацієнта, а лише зниження показників якості життя.

Література

Воробьев Г.И. Основы колопроктологии / Воробьев Г.И. – Ростов-на-Дону : Издательство „Феникс”, 2001. – 416 с.
Захараш М.П. Качество жизни больных после реконструктивно-восстановительных операций / М.П. Захараш, В.И. Мельник, А.М. Поида // Лікарська справа. – 2007. – № 5-6. – С. 70-75.
Крылов Н.Н. Хроническая анальная трещина / Н.Н. Крылов // Вестник хирургической гастроэнтерологии. – 2008. – № 1. – С. 5-11.

Тутченко М.І. Патогенетичне обґрунтування лікувальної тактики у разі гострої анальної тріщини / М.І. Тутченко, В.С. Андрієць, І.В. Ключко [та ін.] // Здоровье мужчины. – 2011. – № 1. – С. 22-24.
Тумак І. Захворювання періанальної ділянки / І. Тумак // Медицина світу. – 2004. – №4. – С. 266-277.
Herzig Daniel O. Anorectal Disease Anal Fissure / Daniel O. Herzig, Kim C. Lu // Surgical Clinics of North America. – 2010. – V. 90, №1. – P. 33-44.
Jenkins J. T. Anterior anal fissures are associated with occult sphincter injury and abnormal sphincter function / J. T. Jenkins, A. Urie, R. G. Molloy // Colorectal Disease. – V. 10, № 3. – 2008. – P. 280-285.

Реферат

КРИТЕРИЙ ЕФЕКТИВНОСТІ ЛЕЧЕННЯ БОЛЬНИХ С ХРОНИЧЕСКИМИ ОСЛОЖНЕННЫМИ АНАЛЬНЫМИ ТРЕЩИНАМИ

Ифтодий А.Г., Козловская И.М., Билык А.В.

Ключевые слова: анальная трещина, внутритканевой электрофорез, качество жизни, послеоперационные осложнения, болевой синдром.

Проанализированы результаты хирургического лечения 98 пациентов с хроническими осложненными анальными трещинами, которым применяли общепринятые методы лечения (в соответствии с утвержденными МЗ Украины протоколов лечения) и в дооперационном периоде, в течение 5 суток послеоперационного лечения проводили сеансы внутритканевого электрофореза с этиопатогенетически обоснованными лекарственными средствами. Наименьшую частоту послеоперационных осложнений и наивысшее качество жизни после операционного лечения отмечали у пациентов, которым проводили внутритканевой электрофорез с Диоксизоль-гелем плотностью тока 0,025 мА/см², продолжительностью 60 минут, в течении 3-5 суток. Рекомендуются считать предложенное комплексное лечение хронических осложненных анальных трещин методом выбора у больных с этим диагнозом.

Summary

EFFICIENCY CRITERIA FOR EVALUATING TREATMENT OF PATIENTS WITH CHRONIC COMPLICATED ANAL FISSURE

Iftodiy A., Kozlovskaya I., Bilyk O.

Keywords: anal fissure, interstitial electrophoresis, quality of life, postoperative complications, pain.

Introduction: Anal fissures are one of the most prevalent diseases of the rectum. The mobility constitutes 20–23 persons per 1000 of adult population. The majority of patients are persons of working ability age (20–60 years), although this pathology occurs at any age, women suffer more often (60 – 70 %). High social importance of the problem concerning chronic anal fissures is stipulated by their considerable incidence (90–92%) among able-bodied population and the tendency of their development among individuals of young and middle age. Late seeing a doctor for medical aid should be noted here, as on early stages of the disease patients do not attach importance to the first signs of the pathology, when conservative treatment gives positive results and allows to cure or achieve stable remission.

Objective: to improve immediate and long-term results of combined treatment of chronic anal fissures complicated by the development, justification and implementation of new therapies, preoperative preparation and postoperative treatment of diseases.

Material and methods: intra-tissular electrophoresis with “Dioxyzol” gel by means of the device “Potok-1” was conducted before and after surgery for 5 days with electric power 0,025 mA/cm² for 60 minutes. Assessment of pain sensation, patients performed a 10-point visual analogue scale (VAS). We assessed quality of life in all patients before and after surgery using questionnaires GIQLI (Gastrointestinal Index Quality Life Index).

Results: The results of surgical treatment carried on 98 patients with chronic complicated anal fissures were analyzed. The patients were managed according to the protocols approved by the Ministry of Healthcare of Ukraine). During the preoperative period and for 5 days of postoperative treatment sessions of interstitial electrophoresis with proper etiopathogenetical drugs were performed. The lowest incidence of postoperative complications and the highest quality of life following operative treatment was observed in patients who underwent intra-tissue electrophoresis for 3-5 days after surgical treatment.

Conclusion: The number of complications after surgery decreased on 26±0.2% when compared with the control group of patients who were treated without electrophoresis. The lowest incidence of postoperative complications and the highest quality of life after operative treatment of chronic anal fissures observed in patients who were performed interstitial electrophoresis in pre- and postoperative periods