

УДК 616.441-089:574.23

І. Ю. Полянський
Я. В. Гирла
М. І. Шеремет

Буковинський державний медичний
університет, м. Чернівці

ПРОФІЛАКТИКА ПІСЛЯОПЕРАЦІЙНИХ УСКЛАДНЕНЬ У ХВОРИХ НА ТИРЕОТОКСИЧНИЙ ЗОБ

Ключові слова: тиреотоксичний
зоб, оперативне втручання,
післяопераційні ускладнення.

Резюме. У роботі наведено аналіз причин виникнення післяопераційних ускладнень у хворих на гіпертиреοїдні форми зобу, описаний розроблений метод післяопераційної профілактики ускладнень з боку рани та запропоноване комплексне післяопераційне лікування.

Вступ

В останні роки спостерігається зростання захворюваності на різні форми зобу, що зумовлено не тільки нехтуванням йодною профілактикою, а й погіршенням екології [3, 7]. Все частіше у хворих з'являються гіпертиреοїдні форми зобу з тяжким клінічним перебігом, які погано піддаються консервативному лікуванню [6]. Одним із методів лікування таких хворих є оперативне втручання, при якому видаляється морфологічний субстрат захворювання – вузол, частка чи, навіть, уся щитоподібна залоза [1, 4, 7]. Однак, частота післяопераційних ускладнень у таких хворих значно перевищує аналогічні показники у хворих на еутиреοїдні форми зобу і коливається від 35% до 80% [2]. Найчастіше ускладнення спостерігаються в післяопераційній рані – тривалі виділення, нагноєння, що не тільки впливають на терміни її загоєння, а й на тривалість перебування пацієнта в стаціонарі та косметичний результат [5]. Окрім того, мають місце виражені порушення гормонального гомеостазу, зумовлені різким зменшенням активності гормонів щитоподібної залози [7].

Мета дослідження

Підвищити ефективність результатів хірургічного лікування хворих на різні форми гіпертиреοїдного зобу шляхом запобігання розвитку післяопераційних ускладнень.

Матеріал і методи

Клінічний матеріал отриманий із 20 хворих з тиреотоксичним зобом, серед яких 16 жінок та 4 чоловіка. В 11 пацієнтів мав місце дифузний токсичний зоб; 9 – змішаний зоб. У 8 хворих виконана субтотальна субфасціальна резекція щитоподібної залози за методом Ніколаєва; у 9 – гемитиреοїдектомія; у 3 – тиреοїдектомія.

Перебіг післяопераційного періоду оцінювали за макроскопічними змінами країв операційної

рани, їх гіперемії та набряку, кількістю та характером виділень з рани, термінами епітелізації.

Обговорення результатів дослідження

У всіх хворих після оперативного втручання використано розроблений пристрій [8], що складається з біоінертної смужки шириною 0,3–0,5 см і довжиною 4–5 см, яка фіксується за кінці двома затискачами і закручується у вигляді спіралі. У такому вигляді один кінець підводиться до дна операційної рани (рис. 1), а інший заводиться в товщу контейнера (рис. 2). Останній представляє собою резервуар із пористого біоінертного матеріалу, заповнений сорбентом, якому шляхом витримування в розчині антисептика надано антибактеріальних властивостей. Досягається це при експозиції сорбенту впродовж 4–6 год в 1% роз-

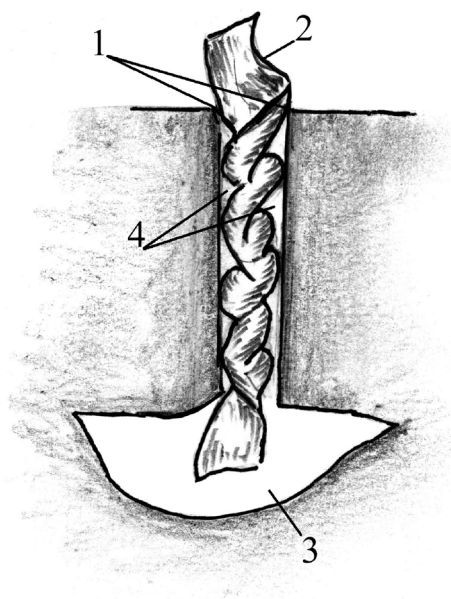


Рис. 1. Схема розташування у рані біоінертної смужки у вигляді спіралі.

1 – край рани; 2 – смужка з біоінертного матеріалу; 3 – дно рани; 4 – канали, утворені закрученою смужкою

чині декасану, який, окрім антимікробних, володіє антиоксидантними, антиагрегантними властивостями і стимулює регенерацію. Розміри контейнера модулюють відповідно розмірам операційної рани.

Спіралеподібне закручення дренажної смужки дозволяє створити додаткові канали (рис. 1), через які рідина може вільно відтікати з рани і, навіть, відкладання фібрину на ділянках смужки не призводить до порушення її герметизації.

Розміщення протилежного кінця смужки в товщі контейнера з сорбентом (рис. 2) забезпечує попадання ексудату в сорбент, виключаючи його контакт з краями зашитої рани, а виділення з сорбенту фіксованого на ньому антисептика сприяє зниженню мікробної забрудненості рани, стимуляції регенерації, прискорюючи її загоєння.

Дренажний пристрій (смужка та сорбент) видається на 2–3 добу після операції, а на рану накладається стерильна пов'язка.

Оцінку результатів проводили за характером загоєння операційної рани. Виділена група хворих (10 осіб), в яких ведення післяопераційної рани полягало в розміщенні між краями рани біоінертної смужки впродовж 2 діб та наступного зондування рани металевим зондом. У післяопераційному періоді цим хворим призначали тільки знеболюючі та десенсибілізуючі препарати.

Нагноєння рани і заживлення її вторинним натягом спостерігалось у 3 хворих. У 5 хворих виявлена гіперемія країв рани впродовж 5–7 діб та тривалі виділення серозного ранового ексудату. У 2 хворих цієї групи після видалення біоінертної смужки рана загоїлася первинним натягом. Середній термін епітелізації рани становив $6,0 \pm 1,2$ доби.

У 10 хворих другої групи, використано розроблений пристрій. У післяопераційному періоді окрім знеболюючих та десенсибілізуючих препаратів цим хворим внутрішньом'язово через 8 годин водили 20 мг даларгіну, який володіє антиоксидантними, імуномодельючими властивостями, стимулює регенерацію.

Після видалення на 3 добу смужки і пристрою, в жодного хворого з цієї групи не спостерігали гіперемії країв рани та її набряку, були відсутні ранові виділення. Операційна рана у всіх хворих зажила первинним натягом з середнім терміном епітелізації $4,0 \pm 0,7$ доби.

Терміни стаціонарного лікування хворих першої групи становили $7,5 \pm 0,8$ діб; другої групи – $5,3 \pm 0,4$ ($p < 0,05$).

Все це є доказом ефективності дренажного пристрою, який дозволяє проводити активну сорбцію з рани, попередити її інфікування, скоротити терміни стаціонарного лікування хворих.

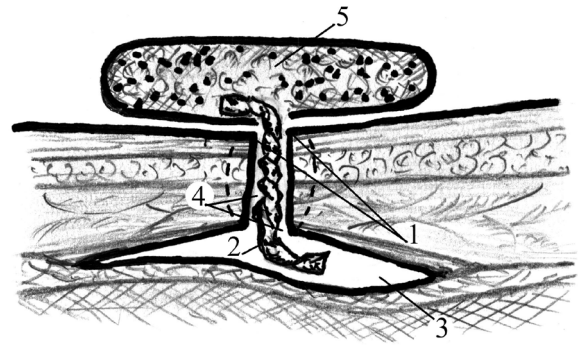


Рис. 2. Схема дренажу післяопераційної рани 1 – краї рани; 2 – смужка з біоінертного матеріалу; 3 – дно рани; 4 – канали, утворені закрученою смужкою; 5 – контейнер з сорбентом

Висновки

1. У хворих з гіпертиреоїдним зобом у післяопераційному періоді має місце підвищена ексудація з країв рани, що підвищує ризик розвитку гнійних ускладнень, продовжує терміни стаціонарного лікування.

2. Використання розробленого сорбційно-дренуючого пристрою в комплексі з цілеспрямованою антиоксидантною, імуномодельючою терапією дає змогу прискорити загоєння післяопераційної рани, скоротити терміни стаціонарного лікування.

Перспективи подальших досліджень

Буде досліджена ефективність використання різних сорбентів для попередження ускладнень з боку післяопераційної рани.

Література. 1. Ванушко В. Э. Хирургическое лечение диффузного токсического зоба / В.Э. Ванушко // Пробл. эндокринологии. – 2006. – Т52. – №3. – С. 50-56. 2. Ветшев П.С. Прогностические факторы хирургического лечения диффузного токсического зоба / П.С. Ветшев, С.К. Мамаева // Хирургия. – 2006. – №2. – С. 63 – 68. 3. Маслянюк В.А. Епідеміологічні аспекти патології щитоподібної залози в Чернівецькій області / В.А. Маслянюк, О.К. Русак, Н.В. Кроха, О.В. Рибак // Междунар. эндокринолог. ж. – 2006. – №1(13). – С.34. 4. Романчишен А.Ф. Особенности хирургического лечения больных с узловыми новообразованиями щитовидной железы на фоне диффузного токсического зоба / А.Ф. Романчишен, П.Н. Яковлев // Вестн. хирургии. – 2005. – №1. – С. 21-24. 5. Стернюк Ю.М. Про доцільність застосування дренажу у хірургії щитоподібної залози / Ю.М. Стернюк, М.А. Огорчак, Б. Нідерле // Клініч. ендокринолог. та ендокринна хірургія. – 2007. – №2. – С. 9 – 13. 6. Трунин Е.М. Диффузный токсический зоб. Комплексная диагностика, консервативная терапия, хирургическое лечение / Е.М. Трунин. – СПб.: ЭЛБИ-СПб. – 2006. – 182 с. 7. Шидловський В.О. Йодний дефіцит і йододефіцитні захворювання / Шидловський В.О., Дейкало І.М., Шидловський О.В. Посібник для лікарів. – Київ, - 2004. – 68 с. 8. Патент 32605 UA А61В 17/00. Спосіб дренажу операційної рани після операції на щитоподібній залозі / І.Ю.Полянський (UA), Я.В. Гирла (UA). – Заявл. 28.12.07, № 200714958. Опубл. 26.05.08, Бюл. №10.

**ПРОФИЛАКТИКА ПОСЛЕОПЕРАЦИОННЫХ
ОСЛОЖНЕНИЙ У БОЛЬНЫХ
ТИРЕОТОКСИЧЕСКИМ ЗОБОМ**

И. Ю. Полянский, Я. В. Гырла, М. И. Шеремет

Резюме. В работе проведен анализ причин возникновения послеоперационных осложнений у больных гипертиреозными формами зоба, описан разработанный авторами метод послеоперационной профилактики осложнений со стороны раны и предложено комплексное послеоперационное лечение.

Ключевые слова: тиреотоксический зоб, оперативное вмешательство, послеоперационные осложнения.

**PROPHYLAXIS OF POSTOPERATIVE
COMPLICATIONS FOR PATIENTS WITH THE
HYPERTHYROID FORMS OF GOITER**

I. Yu. Polyanskiy, Ya. V. Gyrla, M. I. Sheremet

Abstract. The analysis of reasons of origin of postoperative complications in patients with the hyperthyroid forms of goiter was conducted. The method of postoperative prophylaxis of complications from the wound elaborated by the authors was described and a postoperative complex treatment was suggested.

Key words: hyperthyroid goiter, operative interference, postoperative complications.

Bukovinian State Medical University (Chernivtsi)

Clin. and experim. pathol. - 2009. - Vol.8, №1. - P.64-66.

Надійшла до редакції 26.02.2009

Рецензент – проф. В. М. Коновчук

УДК 616.33/342-007.2-85.24

*Т. В. Рева
К. П. Восвідка
В. В. Іліка*

Буковинський державний медичний
університет, м. Чернівці

**ЕФЕКТИВНІСТЬ ВИКОРИСТАННЯ
ОМЕПРАЗОЛУ ТА РАБЕПРАЗОЛУ
В ЛІКУВАННІ ГАСТРОЕЗОФАГЕАЛЬНОЇ
РЕФЛЮКСНОЇ ХВОРОБИ**

Ключові слова:

*гастроєзофагеальна рефлюксна
хвороба, ефективність лікування,
інгібітори протонної помпи,
омепразол, рабепразол.*

Резюме. У роботі наведені порівняльні дані лікування 40 хворих на гастроєзофагеальну рефлюксну хворобу із застосуванням препаратів омепразолу ("Омес") та рабепразолу ("Барол") для зменшення кислотоутворювальної функції шлунка. Оцінка ефективності лікування проводилася, враховуючи скарги хворих, зміну якості життя, динаміку ендоскопічних змін у стравоході та рН у стравоході.

Вступ

Активна зміна соціально-економічної структури сучасного суспільства, що проявляється стрімкою урбанізацією, наростанням темпу життя та негативного стресового впливу навколишнього середовища, різким погіршенням харчування, що відображається на стані здоров'я населення та вносить свої корективи у загальну картину захворюваності в країні. Все більш помітний ріст частоти гастроентерологічних захворювань, серед яких особливе місце займає гастроєзофагеальна рефлюксна хвороба (ГЕРХ) – ведуча патологія, як за частотою, так і за спектром ускладнень [8].

Вчені і практичні лікарі багатьох країн світу називають гастроєзофагеальну рефлюксну хворобу захворюванням ХХІ сторіччя. Проблема ГЕРХ на сьогодні розглядається як надактуальна, про що свідчить величезна кількість публікацій за кордоном і у нашій країні. Лише за останні

10 років з цієї проблеми в Україні видано монографії О.Я.Бабак, Г.Д.Фадеєнко, В.Г.Передерія, в Росії – В.Т.Івашкіна, А.С.Трухманова, С.І.Піманова [1, 4, 7]. У допомогу практичним лікарям опубліковано низку методичних рекомендацій і навчальних посібників.

На думку експертів, незрозумілі причини зростання за останні 50 років захворюваності на ГЕРХ. Найвірогіднішими чинниками ризику можуть бути: поширення ожиріння, зростання продукції хлористоводневої кислоти шлунком, малорухомий спосіб життя, непристосованість до нових умов слизової оболонки стравоходу, безпрецедентне використання консервантів.

Поширення ГЕРХ у популяції в середньому становить 7–20%. Однак є країни, де воно дещо більше – Велика Британія (23%) або істотно менше – в Японії (4%). У 10% пацієнтів із симптомами ГЕРХ розвивається стравохід Баррета, що збільшує ризик розвитку аденокарциноми страво-