

© Іващук О.І., Мишковський Ю.М., Кулачек Ф.Г., Карлійчук О.А.

УДК 616.342-002.44-053.9-089

ВПЛИВ ЛОКАЛЬНОГО ГЕМОСТАЗУ НА ФІБРИНОЛІТИЧНУ АКТИВНІСТЬ СЛИЗОВОЇ ОБОЛОНКИ ДВНАДЦЯТИПАЛОЇ КИШКИ ПРИ ГОСТРОКРОВОТОЧИВІЙ ДУОДЕНАЛЬНІЙ ВИРАЗЦІ

О.І.Іващук¹, Ю.М.Мишковський, Ф.Г.Кулачек, О.А.Карлійчук

Кафедри 'хірургії та урології (зав. – проф. А.Г.Іфтодій), загальної хірургії (зав. – д. мед. н. В.П.Польовий) Буковинського державного медичного університету, м. Чернівці

Резюме. В експерименті досліджено вплив авторських методів локального гемостазу на динаміку показників фібринолітичної активності слизової оболонки передньої стінки дванадцятипалої кишки при гострій дуоденальній кровотечі. Обґрунтовано їх ефективність та характерні особливості.

Ключові слова: гострокровоточива дуоденальна виразка, локальний фібриноліз, методи локального гемостазу.

Неуспіх ендоскопічного гемостазу при комплексному лікуванні хворих на гострокровоточиву дуоденальну виразку потребує виконання хірургічного втручання "на висоті кровотечі". Підхід до хірургічного лікування таких хворих має певні особливості та протиріччя [1-5]. З одного боку, необхідність радикалізму диктує не тільки усунення джерела кровотечі, а й необхідність ліквідації виразки та причин її виникнення. З другого боку, наявність у пацієнтів поєднаної обтяжувальної патології та швидке настання декомпенсації змушують обмежувати хірургічне втручання зупинкою кровотечі [6-9]. З метою адекватної зупинки кровотечі з хронічної виразки задньої стінки дванадцятипалої кишки (ДПК) у цієї категорії хворих пропонуються методи локального гемостазу. Існує велика кількість методів локального гемостазу під час операції. Проте летальність при даних операціях зберігається високою (13,8-27,2 %), а летальність за рахунок рецидиву кровотечі в післяопе-

раційному періоді сягає 24,3-31,8 % [10-12].

Мета дослідження. Обґрунтувати нові методи локального гемостазу гострокровоточивої виразки ДПК, вивчити їх вплив на фібринолітичну активність слизової оболонки передньої стінки ДПК при гострій дуоденальній кровотечі.

Матеріал і методи. В експерименті на 24 безпородних собаках проведено порівняльний аналіз впливу авторських методів локального гемостазу (заявлені на винаходи) на фібринолітичну активність слизової оболонки передньої стінки ДПК (основні групи № 1, № 2, № 3 – по 6 собак). Контрольну групу становили 6 собак із дуоденотомією (деклар. пат. 37941 А). Досліджували слизову оболонку передньої стінки ДПК, оскільки методи гемостазу базуються на тампонаді виразки задньої стінки ДПК структурами передньої стінки. Забір матеріалу проводили під час оперативних втручань. Біоптати поміщали в охолоджений боратний буфер (рН 9,0). Наважки слизової оболонки гомогенізували в боратному буфері і визначали фібринолі-

тичну активність за методом О.Л.Кухарчука (1996) з використанням реактивів фірми "Simko Ltd." (Україна). Вивчали показники сумарної фібринолітичної активності слизової оболонки ДПК=8000xЕ440/наважка(мг)=результат Е440/мг/год (одиниця вимірювання).

Техніка експерименту. Тваринам під загальним знеболенням моделювали виразковий дефект висіканням слизової та підслизової оболонок задньої стінки ДПК до 2,0 см в діаметрі, виконували один із методів локального гемостазу. Прокідність кишкового тракту відновлювали переднім передободовокишковим гастроентероанастомозом з браунівським сполученням. Для контролю гемостазу після операції в ДПК вводили зонд через гастроентероанастомоз. Операційну рану зашивали наглухо. Для динамічного дослідження проводили релaparотомію через 1, 3 та 5 днів.

Техніка I авторського методу локального гемостазу (рис. 1). Після лапаротомії пальпаторно визначають локалізацію і розміри виразки задньої стінки ДПК. У проекції виразки утворюють складку на передній стінці ДПК за допомогою циркулярного розрізу серозної та м'язової оболонок на 2-5 мм більшого в діаметрі, ніж виразка. По краях дефекту накладають кисетний шов (1), в результаті з усіх оболонок передньої стінки ДПК утворюється тампонуєча ділянка сферичної форми, яка виступає у просвіт ДПК. Відступивши від тампонуєчої ділянки, пришивають передню стінку до задньої 8-подібними швами з обох боків (2). Проводять перитонізацію кисетного та 8-подібних швів окремими вузловими швами, внаслідок чого тампонуєча зсформована ділянка цілком примикає до виразкового кратера (основна група № 1 – 6 собак).

Техніка II авторського методу локального гемостазу (рис. 2). Після пальпаторного визначення локалізації виразки та її розмірів з передньої стінки ДПК у проекції виразки висікають отвір діаметром на 1-2 мм більший від виразки. За допомогою діатермокоагуляції зупиняють кровотечу з виразки задньої стінки. Вузловими швами підшивають край дефекту передньої стінки по периметру виразки так, щоб у шов захопити наскрізно всю передню стінку, а з боку задньої стінки

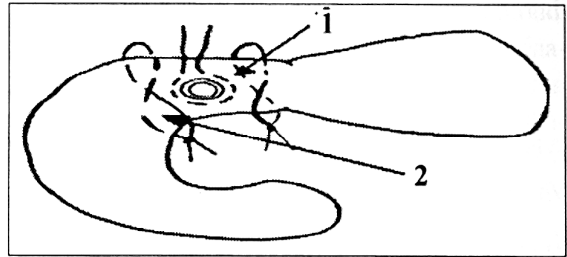


Рис. 1. Загальний вигляд I авторського методу локального гемостазу: 1 – кисетний шов по краях дефекту передньої стінки дванадцятипалої кишки; 2 – 8-подібні шви з обох боків тампонуєчої ділянки.

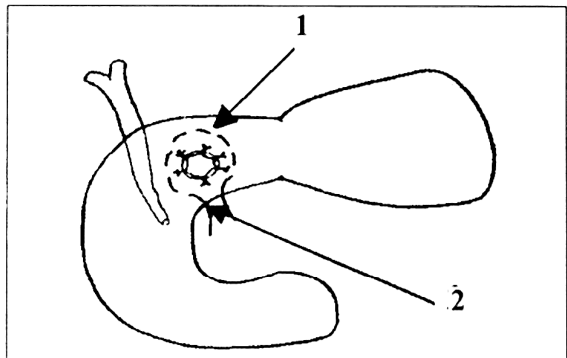


Рис. 2. Загальний вигляд II авторського методу локального гемостазу: 1 – виразка виведена за межі просвіту дванадцятипалої кишки; 2 – тампонуєча виразки за допомогою кисетного шва.

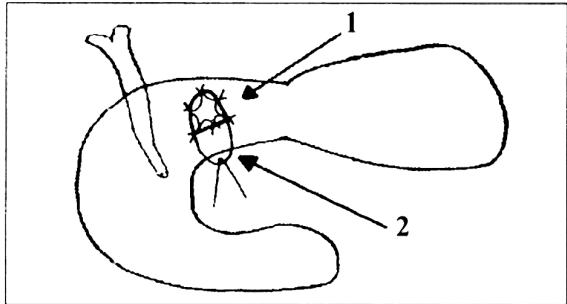


Рис. 3. Загальний вигляд III авторського методу локального гемостазу: 1 – виразка виведена за межі просвіту дванадцятипалої кишки; 2 – підковоподібний клапоть передньої стінки дванадцятипалої кишки.

– тільки слизовий і підслизовий шари макроскопічно незміненої слизової оболонки. Виразку виводять за межі просвіту ДПК (1), тампонуєча методом накладання кисетного шва (2) на відстані 0,7-1,0 см від підшитого краю дефекту передньої стінки по периметру виведеної виразки (основна група № 2 – 6 собак).

Сумарна фібринолітична активність слизової оболонки дванадцятипалої кишки ($M \pm m$), Е440/мг/год

Групи тварин	До операції	Терміни спостереження, доби		
		1-ша	3-тя	5-та
Дуоденотомія	51,0 \pm 11,4	98,1 \pm 49,6	118,4 \pm 22,4*	52,1 \pm 10,5
Основна група № 1		43,2 \pm 5,8	52,7 \pm 14,8**	59,8 \pm 14,7
Основна група № 2		23,4 \pm 3,7*	46,1 \pm 7,3**	48,9 \pm 4,2
Основна група № 3		38,5 \pm 6,6	42,5 \pm 17,1**	56,2 \pm 10,9

Примітка: * – вірогідні зміни у порівнянні з доопераційними показниками; ** – вірогідні зміни у порівнянні з дуоденотомією; n = 6 – в усіх групах.

Техніка III авторського методу локального гемостазу (рис. 3). Після пальаторного визначення локалізації та розмірів виразки проводять підковоподібний розріз всіх шарів передньої стінки ДПК в її проекції з утворенням клаптя діаметром на 1-2 мм більшого від виразки з основою, спрямованою до нижнього краю ДПК. Методом прошивання зупиняють кровотечу з виразки задньої стінки. Верхівку клаптя прошивають, відводять за лігатуру донизу та вбік, утворюючи підковоподібний дефект передньої стінки ДПК (1). Вузловими швами підшивають краї дефекту передньої стінки по периметру виразки так, щоб у шов захопити наскрізно всю передню стінку ДПК, а з боку основи дефекту передньої та задньої стінок тільки слизовий і підслизовий шари макроскопічно незміненої слизової оболонки. Виразку виводять за межі просвіту ДПК (2) і її тампонує висіченим підковоподібним клаптем, який підшивають окремими вузловими серозо-м'язовими швами до передньої стінки ДПК по периметру виведеної виразки (основна група № 3 – 6 собак).

Результати дослідження та їх обговорення. Одержані результати свідчать про сприятливий вплив авторських методів локального гемостазу на локальний фібриноліз (таблиця), різниця полягає лише у динаміці та рівнях показників. Найнижчі показники виявлені в групі № 2, де травмування передньої стінки ДПК найбільше. Зниження одержаних результатів характерно на 1-шу та 3-тю доби, до 5-ї доби вони відповідають доопераційним рівням. Важливо те, що в усі терміни спостереження локаль-

на фібринолітична активність суттєво не перевищує доопераційні показники, окрім випадку з дуоденотомією. Водночас доопераційний рівень незагрозливий для перебігу, оскільки він характерний для нормально функціонуючої слизової оболонки. Тому незначне його переважання також не відіграє ролі. Розтин ДПК у разі з дуоденотомією та методом локального гемостазу в групі № 2 показало протилежні результати, коли для дуоденотомії характерний значний ріст, а для методу гемостазу, навпаки, суттєве зниження. На нашу думку, це пов'язано з об'ємом травми, коли при методі гемостазу виконується висікання значної ділянки передньої стінки ДПК, а при дуоденотомії – тільки розсікання та зашивання.

Підсумовуючи експериментальне обґрунтування власних методів локального гемостазу, варто відзначити такі їхні характерні особливості: короткочасність, високі гемостатичні властивості, "фізіологічна" екстериторизація кровоточивої виразки за рахунок повного перекриття просвіту ДПК, низька локальна фібринолітична активність.

Висновки. 1. Авторські методи локального гемостазу ефективні за рахунок сприятливого впливу на локальний фібриноліз. 2. Показники локальної фібринолітичної активності з розтином дванадцятипалої кишки нижчі, ніж при методі без розтину. 3. Сприятливий вплив на локальний фібриноліз авторських методів локального гемостазу дозволяє рекомендувати їх для хірургічного лікування хворих з гострокровоточи-

вою дуоденальною виразкою "на висоті кровотечі" після клінічних досліджень.

Перспективи подальших досліджень полягають у вивченні макро- та мікроско-

пічних змін у ділянці тампонованої дванадцятипалої кишки після використання методів локального гемостазу за умов гостро-кровоточивої дуоденальної виразки.

Література

1. Братусь В.Д. Эволюция принципов лечебной тактики при кровоточащих гастродуоденальных язвах / В.Д.Братусь, П.Д.Фомин, В.Л.Никишаев // Укр. ж. малоінваз. та ендоскоп. хірургії. – 2007. – Т. 11, № 1. – С. 22-23.
2. Гостищев В.К. Проблема выбора метода лечения при острых гастродуоденальных язвенных кровотечениях / В.К.Гостищев, М.А.Евсеев // Хирургия. – 2007. – № 7. – С. 7-11.
3. Добровольский А.Б. Система фибринолиза: регуляция активности и физиологические функции, ее основные компоненты / А.Б.Добровольский, Е.В.Тумаева // Биохимия. – 2002. – Т. 67, вып. 1. – С. 116-126.
4. Histamine and tissue fibrinolytic activity in duodenal ulcer disease / A.Ben-Hamida, A.A.Adesanya, W.K.Man, J.Spencer // Dig. Dis. Sci. – 2002. – Vol. 43, № 1. – P. 126-132.
5. Schulz H.J. Standards in diagnosis and treatment of upper gastrointestinal bleeding / H.J.Schulz, F.Kinzel // Dtsch. Med. Wochenschr. – 2004. – Vol. 129 (Suppl. 2). – P. 114-116.
6. Органо-сохраняющие подходы в хирургии язвенной болезни желудка в сочетании с желудочно-эзофагальным рефлексом / Н.Н.Велигоцкий, В.В.Комарчук, А.В.Горбулич [и др.] // Харків. хірург. школа. – 2009. – № 2. – С. 138-140.
7. Herszenyi L. Impaired fibrinolysis and increased protease levels in gastric and duodenal mucosa of patients with active duodenal ulcer / L.Herszenyi, M.Plebani, P.Carraro // Am. J. Gastroenterol. – 2001. – Vol. 92, № 5. – P. 843-847.
8. The Effect of Surgical Subspecialization on Outcomes in Peptic Ulcer Disease Complicated by Perforation and Bleeding / A.J.Robson, J.Richards, M.J.O.Nicholas [et al.] // World. J. Surg. – 2008. – Vol. 32. – P. 1456-1461.
9. Time-trends in the epidemiology of peptic ulcer Bleeding / C.Ohmann, M.Imhof, C.Ruppert [et al.] // Scand. J. Gastroenterol. – 2005. – Vol. 40, № 8. – P. 914-920.
10. Іващук О.І. Сучасні підходи в лікуванні хворих, старше 60 років, на гострокровоточиву дуоденальну виразку / Іващук О.І., Бодяка В.Ю., Мишковський Ю.М. – Чернівці: Медуніверситет, 2009. – 416 с.
11. Клымов И.Л. Лечение язвенных гастродуоденальных кровотечений / И.Л.Клымов // Хирургия. – 2007. – № 4. – С. 22-27.
12. Stiegmann G.V. Endoscopic approaches to upper gastrointestinal bleeding / G.V.Stiegmann // Am. Surg. – 2006. – Vol. 72, № 2. – P. 111-115.

ВЛИЯНИЕ ЛОКАЛЬНОГО ГЕМОСТАЗА НА ФИБРИНОЛИТИЧЕСКУЮ АКТИВНОСТЬ СЛИЗИСТОЙ ОБОЛОЧКИ ДВЕНАДЦАТИПЕРСТНОЙ КИШКИ ПРИ ОСТРОКРОВОТОЧАЩЕЙ ДУОДЕНАЛЬНОЙ ЯЗВЕ

Резюме. В эксперименте исследовано влияние авторских методов локального гемостаза на динамику показателей фибринолитической активности слизистой оболочки передней стенки двенадцатиперстной кишки при остром дуоденальном кровотечении. Обоснованы их эффективность и характерные особенности.

Ключевые слова: острокровоточащая дуоденальная язва, локальный фибринолиз, методы локального гемостаза.

THE INFLUENCE OF LOCAL HEMOSTASIS ON THE FIBRINOLYTIC ACTIVITY OF THE DUODENAL MUCOUS MEMBRANE IN ACUTE BLEEDING DUODENAL ULCER

Abstract. The influence of the authors' methods of local hemostasis on the dynamics of the indices of the fibrinolytic activity in the mucous membrane of the duodenal anterior wall in case of acute duodenal bleeding has been studied in an experiment. Their efficacy and characteristic features have been substantiated.

Key words: acute bleeding duodenal ulcer, local fibrinolysis, methods of local hemostasis.

Bukovinian State Medical University (Chernivtsi)

Надійшла 11.06.2009 р.
Рецензент – проф. І.Ю.Полянський (Чернівці)

© Іващук О.І., Мишковський Ю.М., Кулачек Ф.Г., Карлійчук О.А.