

УДК 611.61:611.814.53].018

**О. І. Петришен**  
**К. М. Чала**  
**Г. М. Чернікова**  
**В. Ф. Кузь**

*Буковинський державний медичний  
 університет, м. Чернівці*

## СТРУКТУРНІ ЗМІНИ НИРОК ЗА УМОВ ГІПЕРФУНКЦІЇ ЕПІФІЗА НА ТЛІ ШКІДЛИВОГО ВПЛИВУ АНТРОПОГЕННИХ ЧИННИКІВ

**Ключові слова:** алюмінію хлорид,  
 свинцю хлорид, нирка, епіфіз,  
 гіперфункція.

**Резюме.** В експериментальних дослідженнях на статевозрілих білих щурах-самцях досліджено структурну перебудову нирок, що зазнали поєднаного впливу алюмінію хлориду та свинцю хлориду за умов гіперфункції епіфіза.

### Вступ

Накопичення різноманітних ксенобіотиків у навколишньому середовищі прогресивно збільшується, як наслідок промислової діяльності людини, та досягло такого рівня, що ставить людство на межу екологічної катастрофи [3]. Забруднення солями різноманітних металів навколишнього середовища, викликає зміну хімічного складу усіх природних компонентів екосистеми, що, у свою чергу, негативно проявляється на здоров'ї населення. Техногенні викиди в навколишнє середовище різноманітних забрудників, що потрапляють в атмосферу, з часом осідають на земну поверхню, накопичуються у верхніх горизонтах ґрунту та знову включаються в природні та техногенні цикли міграції [3, 6]. Незважаючи на це для нормального розвитку та життєдіяльності організму необхідні метали, у тому числі алюміній та свинець, але в певній кількості та відповідному співвідношенні. Збільшення вмісту одного або кількох елементів у середовищі організму призводить їх до розряду токсикантів. При цьому вони пригнічують ті функції організму, які метали в малих кількостях регулюють або активізують.

Найбільш небезпечними токсикантами техногенного походження для здоров'я людини є хімічні сполуки металів, які втягуються в біологічний процес та передаються по харчовому ланцюгу, що веде за собою цілий ряд негативних наслідків – підвищення захворюваності та смертності, загострень хронічних супутніх захворювань, збільшення числа генетичних захворювань, поява нових захворювань, погіршення умов проживання населення [7]. Серед полютантів техногенного походження одне із перших місць посідають хімічні сполуки різноманітних металів [1], а серед них провідне місце належить солям алюмінію та свинцю. Як відомо, речовини, до складу яких входять алюміній та свинець, відносяться до

високомолекулярних отрут [5, 8], що характеризуються повільним виведенням з організму та мають політропну дію [9].

Незважаючи на поширеність перерахованих шкідливих чинників, залишається недостатньо вивченим поєднаний вплив солей різноманітних металів, а саме алюмінію та свинцю за умов зміненої функціональної активності епіфіза [2, 4, 8].

### Мета дослідження

Дослідити структурну перебудову нирки, що зазнала вплив солей алюмінію та свинцю за умов гіперфункції епіфіза.

### Матеріал і методи

Експериментальні дослідження проводилися на 50 статевозрілих самцях білих щурів, масою 0,15 – 0,2 кг, які утримувалися в умовах віварію при сталій температурі та вологості повітря з вільним доступом до води та їжі. Тварин розподілено на дві групи: I група – контрольна (n = 25), II група – дослідна (n = 25), в якій тваринам упродовж 14 днів вводили внутрішньошлунково на 1% крохмальній суспензії алюмінію хлорид у дозі 200мг/кг та свинцю хлорид 50мг/кг. Гіперфункцію епіфіза моделювали шляхом утримування тварин в умовах повної 24-годинної темряви, протягом 14 днів.

Евтаназію тварин здійснювали відповідно до вимог Європейської конвенції з захисту експериментальних тварин (86/609ЄС).

Для виконання морфологічних досліджень виділяли нирку та фіксували її в 10% розчині формаліну впродовж трьох днів із подальшою заливкою в парафін. Виготовляли гістологічні зрізи товщиною  $5 \pm 1$  мкм та зафарбовували гематоксилін-еозином. Дослідження проводили за допомогою світлооптичного мікроскопа SME-M. Зображення зрізів нирки отримували за допомогою оптичної системи, що складається із цифрової

фотокамери NIKON coolpix 4200 (Китай), штатива-триноги Velbon CX-460 mini, мікроскопа «БЮ-ЛАМ», USB-кабелю та персонального комп'ютера Athlon XP 2.0.

### Обговорення результатів дослідження

Проводячи морфологічні дослідження звертали увагу на стан стромального компонента органа та структурну організацію паренхіми. На гістологічних препаратах нирок тварин контрольної групи, що перебували за умов гіперфункції епіфіза, відмічено, що строма – з ознаками помірного набряку. Судини розширені, повнокровні, у частини – у просвіті гемолізовані еритроцити (рис.1, 2).

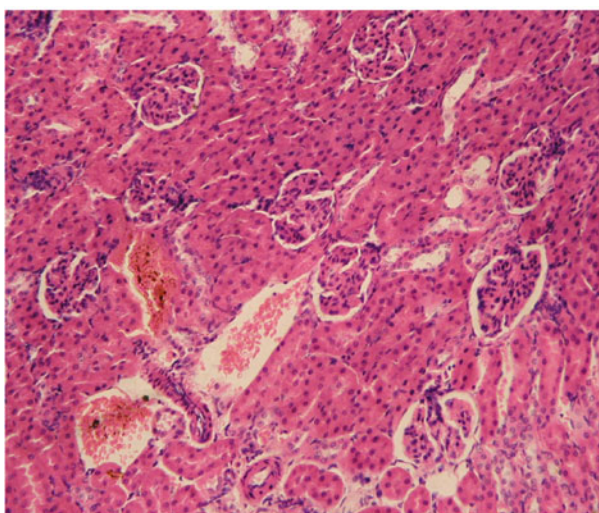


Рис. 1. Строма нирок тварин контрольної групи. Об. 15, ок. 20

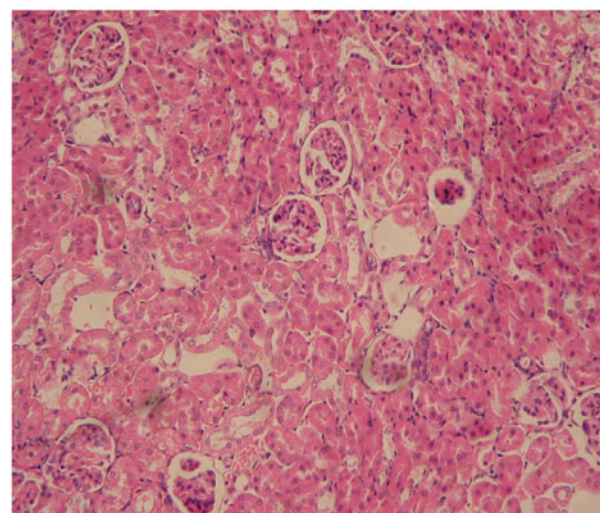


Рис. 2. Морфологічні зміни архітекτονіки нирки тварин контрольної групи. Об. 15, ок. 20

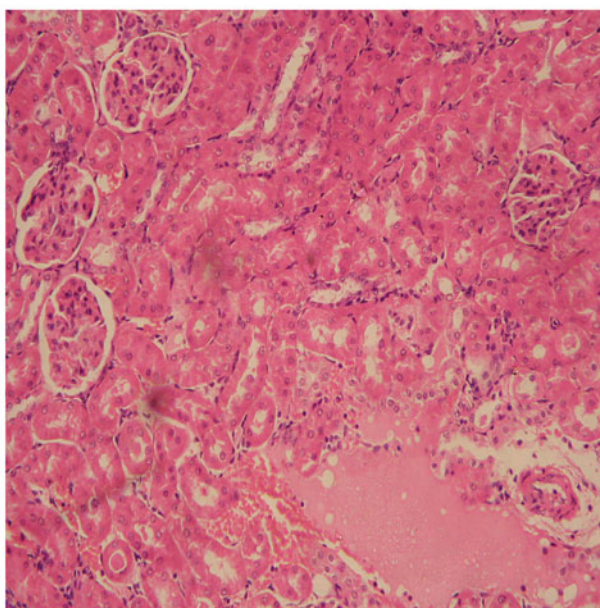


Рис. 3. Строма нирок тварин дослідної групи. Об. 15, ок. 20

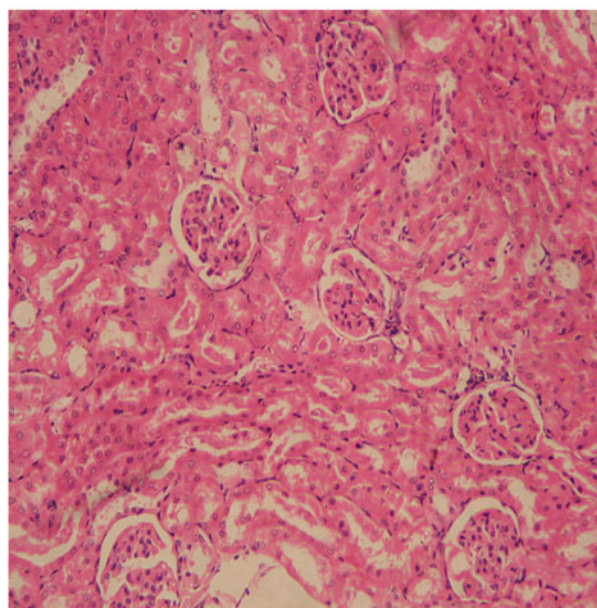


Рис. 4. Морфологічні зміни архітекτονіки нирки тварин, що отримували солі алюмінію та свинцю. Об. 15, ок. 20

Морфологічних змін та структурних перебудов у судинній стінці не відмічено. У судинних петлях капілярів клубочків спостерігається малокрів'я, незначний набряк епітелію зовнішнього листка капсули. Межі епітеліоцитів проксимальних канальців нечіткі, цитоплазма мутна, ядра клітин ближче до базальної частини. Епітелій дистальних канальців з незначною оксифілією цитоплазми, проте межі клітин чіткі, явища деструкційних змін не спостерігалось.

При перегляді гістологічних препаратів дослідної групи тварин, що протягом 14 діб отримували внутрішньошлунково солі алюмінію та свинцю, відмічено набряк строми. З боку судинного

русла спостерігалось повнокров'я судин мозкової речовини та нерівномірного кровонаповнення кіркового шару. Частина судин малокровні, про-світ їх спавшийся та не містить еритроцитів (рис. 3, 4).

Епітелій зовнішнього листка капсули тількия нефрону з ознаками набряку, подоцити – з явищами дистрофічних змін, у частини відмічається пікноз ядра, набряк. У канальцях проксимальних відділів дистрофічні зміни епітелію, лізис, пікноз ядер, зерниста дистрофія. Поодинокі епітеліальні клітини канальців некротизовані, у дистальних канальцях – набряк клітин та вогнищева десквамація епітелію.

Проведені експериментальні дослідження дозволяють стверджувати, що поєднана дія солей алюмінію, свинцю має виражений нефротоксичний ефект із повною перебудовою як з стромального компонента, так і з сторони паренхіми органа.

Зміна світлового режиму, а саме гіперфункція епіфіза, забезпечує підвищення продукування мелатоніну. Що у свою чергу, дає змогу спостерігати протекторний ефект мелатоніну в механізмах корекції морфологічних відхилень у нирках та збільшує адаптаційні можливості органа.

## Висновки

1. Поєднана дія солей алюмінію, свинцю викликає незворотні морфологічні зміни в структурах нирок, що, як наслідок, призводить до зрушень функціональних можливостей органа.

2. Гіперфункція шишкоподібної залози супроводжується підвищеним синтезом природного мелатоніну, що, у свою чергу, забезпечує стійкість нирок до впливу чинників, що призводять порушення в структурній організації та функціональних можливостях органа.

## Перспективи подальших досліджень

Подальше вивчення впливу комбінованій дії солей алюмінію, свинцю на структурні елементи нирок за умов різного функціонального стану епіфіза дадуть можливість виявити динаміку розвитку компенсаторно-адаптаційних та репаративних механізмів, розробити методи їх корекції.

**Література.** 1. Арушанян Э. Б. Участие эпифиза в антистрессовой защите мозга / Э. Б. Арушанян // Усп. физиол. наук. – 1996. – Т. 27, № 3. – С.31-48. 2. Комаров Ф. И. Хронобиология и хрономедицина / Ф. И. Комаров, С. И. Рапопорт // М.: Триада-Х, 2000.-488 с. 3. Кудрин А.В. Микроэлементозы человека / А. В. Кудрин // Междунар. мед. ж. –1998. – № 11-12. – С. 1000-1006. 4. Пішак В. П. Шишкоподібне тіло і біохімічні основи адаптації. / В. П. Пішак // - Чернівці: Медакадемія, 2003.-153 с. 5. Пішак В. П. / Тубуло-інтерстиційний синдром. / В. П. Пішак, А. І. Гоженко, Ю. С. Роговий // -Чернівці-Одеса: Медакадемія, 2002.-222 с. 6. Руденко С.С. Алюміній у природних біотопах: Біохімічна адаптація тварин. / С. С. Руденко // - Чернівці: Вид-во ЧНУ "Рута", 2001.- 300с. 7. Шафиркин А.В. Компенсаторные резервы организма и здоровье населения в условиях хронических антропогенных воздействий и длительного психоэмоционального стресса / А. В. Шафиркин // Физиол. Regul. Integr. Comp. Physiol. – 2001. – Vol. 281(3). – P. 786-794. 9. Tsigos C., Chrousos G.P. Hypothalamic-pituitary-adrenal axis, neuroendocrine factors and stress / С. С. Tsigos, G. P. Chrousos // J. Psychosom. Res. – 2002. – Vol. 53 (4) –P.865-871.

## СТРУКТУРНЫЕ ИЗМЕНЕНИЯ ПОЧЕК В УСЛОВИЯХ ГИПЕРФУНКЦИИ ЭПИФИЗА НА ФОНЕ ВРЕДНОГО ВЛИЯНИЯ АНТРОПОГЕННЫХ ФАКТОРОВ

А. И. Петришен, Е. Н. Чала,  
Г. Н. Черникова, В. Ф. Кузь

**Резюме.** В экспериментальных исследованиях на половозрелых белых крысах-самцах исследовано структурную перестройку почек, которые перенесли сочетанное влияние алюминия хлорида и свинца хлорида при условии гиперфункции эпифиза.

**Ключевые слова:** алюминия хлорид, свинца хлорид, почка, эпифиз, гиперфункция.

## STRUCTURAL CHANGES OF THE KIDNEY UNDER CONDITION OF HYPERFUNCTION OF THE EPIPHYSIS ON THE BACKGROUND OF A HARMFUL INFLUENCE OF ANTROPOGENIC FACTORS

О. I. Petryshen, K. N. Chala, G. N. Chernikova, V. F. Kuz'

**Abstract.** Structural changes of the kidney are studied which undergo a combined influence of aluminium and lead chloride under condition of hyperfunction of the epiphysis has been investigated on mature white male-rats in experimental studies.

**Key words:** aluminium chloride, lead chloride, kidney, epiphysis, hyperfunction.

Bukovinian State Medical University (Chernivtsi)

Clin. and experim. pathol.- 2009.- Vol.8, №3.-P.79-81.

Надійшла до редакції 20.09.2009

Рецензент – проф. І. І. Заморський

© О. І. Петришен, К. М. Чала, Г. М. Чернікова, В. Ф. Кузь, 2009