

## ОРИГИНАЛЬНЫЕ ИССЛЕДОВАНИЯ

■ УДК 616.718-001.5-073:340.6

### ПРОСТРАНСТВЕННАЯ РЕКОНСТРУКЦИЯ ПЛОСКОСТИ ИЗЛОМА ТРУБЧАТОЙ КОСТИ С ИСПОЛЬЗОВАНИЕМ СОВРЕМЕННЫХ КОМПЬЮТЕРНЫХ ТЕХНОЛОГИЙ

В.Т. Бачинский<sup>1</sup>, Б.В. Михайличенко<sup>2</sup>, И.Г. Савка<sup>1</sup>

<sup>1</sup>Буковинский государственный медицинский университет, Черновцы, Украина

<sup>2</sup>Национальный медицинский университет им. О.О. Богомольца, Киев, Украина

E-mail: Savka\_sudmed@meta.ua

### SPATIAL RECONSTRUCTION OF THE FRACTURE PLANE OF THE TUBULAR BONE, USING MODERN COMPUTER TECHNOLOGIES

V.T. Bachynskiy<sup>1</sup>, B.V. Mykhailichenko<sup>2</sup>, I.H. Savka<sup>1</sup>

<sup>1</sup>Bukovinian State Medical University, Chernovtsy, Ukraine

<sup>2</sup>National Medical University n.a. O.O. Bohomolets, Kiev-city, Ukraine

В статье раскрыты возможности современных компьютерных технологий в аспекте пространственной реконструкции плоскости излома трубчатых костей нижней конечности на основе экспертных случаев областного бюро судебно-медицинской экспертизы. Показано их прикладное значение в судебной медицине на примере изучения структурно-функциональных особенностей кости в области перелома при установлении механизма ее разрушения.

**Ключевые слова:** плоскость излома, трубчатая кость, компьютерные технологии.

The paper has disclosed possibilities of modern computer technologies in the context of spatial reconstruction of the plane of a fracture of the tubular bones of the lower extremity on the basis of expert cases of the Regional Bureau of Forensic-Medical Examination. Their applied value in forensic medicine has been demonstrated as illustrated by a study of the structural-functional characteristics of the bone in the region of the fracture, while establishing the mechanism of its destruction.

**Key words:** fracture plane, tubular bone, computer technologies.

Морфологические признаки, которые формируются в области перелома в момент разрушения кости, обычно не в полном объеме доступны для изучения невооруженному глазу исследователя, хотя их значение в судебной медицине переоценить трудно. Благодаря изучению их формирования в разных зонах области разрушения кости судебно-медицинским экспертам удается предоставлять ответы на важные для следствия вопросы: о месте приложения силы, ее направлении, виде травмирующего орудия, его параметрах и особенностях строения, взаиморасположении потерпевшего и нападавшего в момент причинения телесных повреждений и т.п. [1-4].

Современные исследователи при установлении механизма разрушения кости обращают свое внимание и на ее структурно-функциональные особенности, поскольку

ку построение объективных выводов возможно только с учетом их параметров [5-7].

Во время проведения фрактографических исследований судебно-медицинские эксперты встречаются с рядом трудностей: наличие бликов плоскости излома, сливание отдельных морфологических элементов и небольшие их размеры, невозможность исследования отдельных элементов области перелома в трех плоскостях по всей окружности кости одновременно и т.д.

Поэтому целью нашего исследования явилось использование современных компьютерных технологий для разработки метода пространственной визуализации области перелома, позволяющего осуществлять всестороннее изучение и фиксацию морфологических особенностей зоны разрушения поврежденной кости.

Материал исследования составляли экспертные случаи Черновицкого областного бюро судебно-медицинской экспертизы на протяжении последних пяти лет. Всего нами исследовано 128 случаев переломов костей нижней конечности (40 – бедренной кости, 46 – большой берцовой кости и 42 – малой берцовой кости).

Изначально очищенный механическим способом от мягких тканей и обезжиренный фрагмент трубчатой кости ориентировали вертикально так, чтобы плоскость излома располагалась горизонтально в верхней части фрагмента в центре круглой платформы с возможностью ее поворота вокруг своей оси на  $360^\circ$  и закрепленным на ней объектом. Сама платформа зафиксирована к недвижимой станине, спереди к которой крепится оригинальный штатив с возможностью прикрепления к нему фотокамеры (фотоаппарата) в какой-либо точке пространства и плоскости относительно исследуемого объекта. К бокам платформы прикреплены две лампы, сила света которых регулируется индивидуально для косоугольного освещения отдельных деталей объекта. Все детали устройства покрыты голубой тканью, которая поглощает блики и создает оптимальный фон для последующей цифровой обработки изображений. Затем на исследуемом объекте фиксировали масштабную линейку, а объектив фотоаппарата размещали на таком уровне, плоскости и точке пространства, которые наиболее оптимальны для исследования элементов данного объекта.

Следующим этапом явилось последовательное фотографирование объекта, которое осуществляли, плавно поворачивая его на платформе вокруг своей оси с шагом  $10^\circ$ . Таким образом, получали серию из 36 снимков, представляющих собой отдельные графические файлы. В последующем их объединяли в цельный 2D-формат с помощью графических редакторов. 2D-формат позволяет исследовать объекты в двух измерениях при сохранении масштаба и соотношения отдельных элементов один к другому, а также сохранять и накапливать изображения в электронном архиве.

Дальнейшее изучение возможностей современных компьютерных технологий побудило нас к их использованию в виде пространственной 3D-реконструкции области перелома трубчатой кости.

С этой целью фрагменты длинных трубчатых костей нижней конечности с зонами разрушений размещали в центре описанной поворотной платформы. Кроме того, в поле съемки обязательно включали стандартный координатный диск с разметкой, необходимой для обработки в соответствующей компьютерной программе. После всех приготовлений на исследуемом объекте, свободном от повреждений, фиксировали калибровочную масштабную линейку.

Изначально объектив фотоаппарата помещали под углом  $30^\circ$  к продольной оси исследуемой кости, и с шагом смещения  $24^\circ$  производили 15 снимков по всей окружности объекта. В дальнейшем таким же образом выполняли 4 снимка с шагом  $90^\circ$  под углом  $60^\circ$  к продольной оси исследуемой кости. На заключительном этапе съемки производили один снимок строго сверху под углом  $90^\circ$  к продольной оси фрагмента кости с областью пе-

релома. Полученные файлы с изображениями загружали в компьютерную программу, где они компоновались и конвертировались в цельный 3D-формат.

Таким образом, последовательно исследуя область перелома кости с помощью пространственной реконструкции посредством применения современных компьютерных технологий, мы получили возможность фиксировать следующие результаты:

- четко выделять зону первичного разрушения, распространения трещины и зону долома, производить измерения многих метрических параметров – протяженность зон, высоту зубцов на протяжении плоскости излома, направление и длину дополнительных трещин и много других, которые несут ценную информацию и оказывают помощь при установлении механизмов переломов исследуемых костей;
- составлять выводы о виде деформации, распространении трещин, месте приложения силы и магистральном направлении разрушения кости;
- получать возможность всестороннего исследования цельного изображения исследуемого объекта и отдельных его деталей в какой-либо оптимальной избранной плоскости;
- исследовать и фиксировать структурно-функциональные особенности исследуемой кости в области перелома в цифровом формате, сохранять их длительное время в электронном архиве, а в случаях оперативной надобности быстро отправлять в соответствующие инстанции.

Пространственная 3D-реконструкция области разрушения трубчатой кости является современным форматом исследования переломов костей в судебной медицине и, кроме всего, дает возможность исследовать объект во всех измерениях с увеличением и непрерывным изучением отдельных его деталей во всех трех плоскостях под какими-либо углами при сохраненном соотношении реальных размеров отдельных морфологических элементов. Кроме того, с возможностью ретроспективно устанавливать механизмы формирования переломов костей скелета и составлять обоснованные экспертные заключения следственным органам.

В качестве примера успешного использования представленных методик и демонстрации их прикладного значения в судебной медицине нами было произведено исследование структурно-функциональных особенностей бедренной кости в месте ее разрушения, визуализированного посредством пространственного компьютерного моделирования.

Первоначально, перед исследованием области перелома, была произведена серия метрических измерений для получения представления о морфологических особенностях травмированной кости. В процессе пространственного моделирования их осуществляли с помощью штангенциркуля и прикладных компьютерных программ с функциями определения линейных размеров и расстояний между отдельными деталями исследуемого объекта.

Данную группу составили 11 показателей, особенности измерений которых продемонстрированы на рисунке 1:

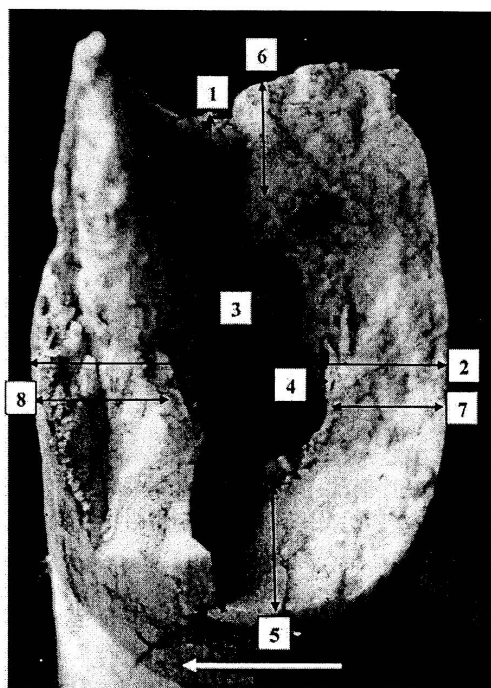


Рис. 1. Плоскость излома трубчатой кости (средняя треть левого бедра). Исследование структурно-функциональных особенностей кости в месте разрушения: 1 – диаметр кости продольный; 2 – диаметр кости поперечный; 3 – диаметр костномозгового канала продольный; 4 – диаметр костномозгового канала поперечный; 5 – толщина компакты по передней поверхности; 6 – толщина компакты по задней поверхности; 7 – толщина компакты по медиальной поверхности; 8 – толщина компакты по латеральной поверхности. Стрелкой вниз указано магистральное направление разрушения

- окружность кости;
- продольный диаметр кости;
- поперечный диаметр кости;
- продольный диаметр костномозгового канала;
- поперечный диаметр костномозгового канала;
- продольный медуллярный показатель (соотношение продольных диаметров костномозгового канала и кости);
- поперечный медуллярный показатель (соотношение поперечных диаметров костномозгового канала и кости);
- толщина компактного вещества по передней, задней, медиальной и латеральной поверхностям кости.

Результаты исследований были занесены в таблицу и учитывались в алгоритме при установлении механизма разрушения исследуемой кости.

## Заключение

Использование современных компьютерных технологий для пространственной реконструкции области перелома дает возможность:

1. Получить ценную информацию о структурно-функциональных особенностях кости в месте ее разрушения и всесторонне исследовать плоскость излома по всей окружности с фиксацией объективных диагностических морфологических признаков.
2. Исследовать объект в трех измерениях с возможностью увеличения и непрерывного просмотра отдельных деталей во всех трех плоскостях под какими-либо углами при сохранении их взаимоотношения и реальных размеров.
3. Фиксировать морфологические особенности области перелома исследуемой кости в цифровом виде, хранить их в электронном архиве, а в случае оперативной надобности отправлять в соответствующие инстанции, повысить объективность и аргументированность экспертных заключений.

## Литература

1. Бахметьев В.И. Множественные переломы длинных трубчатых костей нижних конечностей при травме тупыми предметами (обоснование морфологических критериев механизмов и последовательности переломов) : автореф. дис. ... докт. мед. наук. – Самара, 1992. – Спец. 14.00.22 "Травматология", спец. 14.00.24 "Судебная медицина". – 32 с.
2. Диагностикум механизмов и морфологии переломов при тупой травме скелета / под ред. засл. деятеля науки РФСР, проф. В.Н. Крюкова. – Изд. 2-е, перераб. – Новосибирск : Наука, 2011. – 522 с.
3. Кирилов В.А., Бахметьев В.И. Определение параметров разрушений длинных трубчатых костей при различных видах внешнего воздействия [Электронный ресурс] // Актуальные вопросы судебной медицины и экспертной практики : сб. науч. тр. – Барнаул-Новосибирск. – 2008. – Вып. 14. – URL: <http://journal.forens-lit.ru/node/55> (дата обращения 10.04.2013).
4. Кислов М.А. Судебно-медицинская диагностика вида внешнего воздействия на основе анализа морфологии излома длинных трубчатых костей нижних конечностей : автореф. дис. ... канд. мед. наук. – М., 2008. – Спец. 14.00.24 "Судебная медицина". – 36 с.
5. Клевно В.А., Новоселов А.С. Анализ и структура переломов длинных трубчатых костей (по данным Алтайского краевого бюро СМЭ за 2000 год) // Альманах судебной медицины. – 2001. – № 2. – С. 71–72.
6. Пиголкин Ю.И., Нагорнов М.Н. Судебно-медицинская оценка переломов костей // Судебно-медицинская экспертиза. – 2005. – Т. 48, № 6. – С. 39–42.
7. Попов В.Л. О понятии "повреждение" в судебной медицине // Вестник судебной медицины. – 2013. – Т. 2, № 1. – С. 32–35.

Поступила 12.04.2013

## Сведения об авторах

**Бачинский Виктор Теодосович**, д.м.н., профессор, начальник Черновицкого областного бюро СМЭ, заведующий кафедрой судебной медицины и медицинского правоуправления Буковинского государственного медицинского университета.

Адрес: 58003, Украина, г. Черновцы, Кишиневская, 2.  
E-mail: Savka\_sudmed@meta.ua

**Михайличенко Борис Валентинович**, д.м.н., профессор, заведующий кафедрой судебной медицины и медицинского правоведения Национального медицинского университета им. О.О. Богомольца.

Адрес: 04112, Украина, г. Киев-112, ул. Оранжевая, 9.  
E-mail: Savka\_sudmed@meta.ua

**Савка Иван Григорьевич**, к.м.н., доцент, декан медицинского факультета № 3, доцент кафедры судебной медицины и медицинского правоведения Буковинского государственного медицинского университета.

Адрес: 58002, Украина, г. Черновцы, пл. Театральная, 2.  
E-mail: Savka\_sudmed@meta.ua

■ УДК 340.627-615.9

### ОСОБЕННОСТИ ПРОВЕДЕНИЯ СУДЕБНО-МЕДИЦИНСКИХ ЭКСПЕРТИЗ ПРИ ВОЗДЕЙСТВИИ НА ПОТЕРПЕВШИХ ВЕЩЕСТВ РАЗДРАЖАЮЩЕГО ДЕЙСТВИЯ ИЗ АЭРОЗОЛЬНЫХ УСТРОЙСТВ

**А.Б. Шадимов<sup>1,2</sup>, А.О. Колесников<sup>1,2</sup>, Л.Ю. Белькова<sup>1</sup>**

<sup>1</sup>КГБУЗ Алтайское краевое бюро судебно-медицинской экспертизы, Барнаул

<sup>2</sup>БФУ ВПО Алтайский государственный медицинский университет Минздрава России, Барнаул

E-mail: Shadimov\_akbsme@mail.ru

### CHARACTERISTICS OF FORENSIC EXAMINATIONS OF VICTIMS EXPOSED TO IRRITATING SUBSTANCES IN AEROSOL DEVICES

**A.B. Shadimov<sup>1,2</sup>, A.O. Kolesnikov<sup>1,2</sup>, L.U. Belkova<sup>1</sup>**

<sup>1</sup>The Altay Regional Bureau of Forensic Medicine, Barnaul

<sup>2</sup>The Altay State Medical University, Barnaul

В статье изложены сведения об особенностях проведения судебно-медицинских экспертиз по материалам дела в случаях токсического поражения ирритантами.

**Ключевые слова:** судебная токсикология, ирританты.

The article describes information about the specifics of the forensic examinations on the materials of the case of toxic defeat by irritant.

**Key words:** forensic toxicology, irritant.

В последнее десятилетие участились случаи использования пневматического и газового оружия [1, 2]. Вещества, обладающие высокой избирательностью в действии на чувствительные нервные окончания в покровных тканях, называются раздражающими или ирритантами [2, 3]. Они вызывают местные раздражительные реакции при попадании на слизистые оболочки или кожный покров и воздействии на дыхательные пути (респираторный эффект).

Ирританты относятся к быстродействующим веществам в связи с быстрым развитием токсического эффекта после их применения. При покидании человеком зоны воздействия раздражающих веществ симптомы поражения, как правило, быстро купируются [2, 3]. Это привело к широкому использованию вооруженными силами и полицией разных стран, а также гражданским населением газового оружия, снаряженного веществами

раздражающего действия.

Газовое оружие подразделяется на ствольное и нествольное. К первой разновидности этого оружия относятся пистолеты, револьверы, газовое стреляющее устройство и пр. Нествольным газовым оружием являются гранаты, дымовые шашки, механические распылители, а также различные аэрозольные устройства (например, "Кобра", "Средство самообороны "Шок перцовый", "Контроль" и пр.) [3].

Максимальное расстояние или эффективная дальность действия ирритантов, содержащихся в струе газа при распылении из газовых баллончиков, в среднем составляет 2–5 м [2, 3].

В России разрешены к применению в составе средств самообороны в аэрозольных упаковках следующие раздражающие вещества: CN (хлорацетофенон), CS (ортохлорбензальмалонодинитрил), CR (дибензоксазепин),