

УДК 616.717.4-001.5-089.84

Хірургічне лікування переломів плечової кістки

В.Л.Васюк, І.М.Рубленік

Буковинська державна медична академія, Чернівці. Україна

Osteosynthesis of the humerus was performed on 41 patients with use of the following parts: an AO plate — 14 cases, a worked-out dual derotation plate — 6, Rusch and Ender's nails — 9, a worked-out blocking metal polymer intramedullary fixing rod — 4, AO screws — 6, other methods — 2. The study of remote results after a closed intramedullary osteosynthesis of the humerus showed consolidation of the fracture during optimum terms in all 13 patients with a high level of comfort in them within the postoperative period; these patients did not suffer from a long bed regimen (followed in treating with the method of skeletal traction), massive plaster bandages, could fully attend to themselves beginning with the 2nd postoperative day. The shoulder joint function was completely restored in 9 patients within 3 months. Four patients are in the process of rehabilitation. None of the 13 cases revealed any limitation of movements in the elbow joint. Neuritis of the radial nerve was not observed either. Open osteosynthesis was followed by: neuritis of the radial nerve — 4 cases, osteomyelitis — 1 case, malunion — 2 cases.

Вступ

Дослідження останніх років та клінічний досвід у лікуванні переломів довгих кісток показує, що покращання анатомічної та біомеханічної ситуації в місці перелому не є достатнім. Максимальне збереження м'яких тканин, іннервації, періостального кровопостачання під час операції є надзвичайно важливим для оптимізації процесу загоєння перелому та зменшення ймовірності виникнення ускладнень. Для позначення цієї ідеї був запропонований термін «біологічний остеосинтез», який знайшов широке визнання [1, 3, 10]. Стосовно переломів плечової кістки принципам біологічного

Остеосинтез плечевой кости выполнен 41 больному: пластиной АО — 14, разработанной двойной деротационной пластиной — 6, гвоздями Руша и Эндера — 9, разработанным блокирующим металлополимерным фиксатором — 4, винтами АО — 6, другими методами — 2. Изучение отдаленных результатов закрытого интрамедуллярного остеосинтеза плечевой кости показало сращение перелома в оптимальные сроки у всех 13 больных. При этом наблюдался высокий уровень комфорта оперированных больных в послеоперационном периоде, которые не страдали от длительного постельного режима, как при лечении методом скелетного вытяжения, массивных гипсовых повязок, могли полностью себя обслужить, начиная со второго послеоперационного дня. Функция плечевого сустава полностью восстановилась у 9 больных в сроки до 3 месяцев. Четверо больных находятся в процессе реабилитации. Ни у одного из 13 больных не отмечалось ограничения движений в локтевом суставе. Не наблюдалось также невритов плечевого нерва. После открытого остеосинтеза невритов лучевого нерва было 4, несращения — 2, остеомиелит развился в 1 случае.

остеосинтезу відповідає закритий інтрамедулярний остеосинтез без розсвердлювання кістково-мозкової порожнини [2, 8, 9].

Взагалі відношення до хірургічного лікування переломів плечової кістки завжди було неоднозначним. Це пояснюється тим, що у більшості пацієнтів консервативне лікування приводило до відмінних результатів. З іншого боку відомо, що останнім часом показання до хірургічного лікування поширюються, оскільки лікування методом скелетного витягнення, гіпсовою пов'язкою або фіксація верхньої кінцівки до грудної клітки різко знижують якість життя. Недоліком консервативного лікування є також необхідність постійної взаємодії лікаря

і пацієнта, що негативно відбивається на загальній вартості лікування.

І все ж визнаними показаннями до оперативного лікування переломів плечової кістки є відкриті переломи, поєднані пошкодження судин, псевдоартрози, політравма та патологічні переломи. Також рекомендовано оперативне лікування двобічних переломів плечової кістки і травм з первинним пошкодженням променевого нерва [2, 5].

У випадках неускладнених діафізарних переломів досі широко використовують лікування висячими та функціональними гіпсовими пов'язками або ортезами. На відміну від великогомілкової, плечова кістка повністю вкрита м'язами, що забезпечує добре кровопостачання кісткових відламків і сприяє зрощенню переломів. Не дивлячись на те, що плечова кістка зазнає різних видів функціонального навантаження, зрощення під кутом менше 20° дає цілком задовільні функціональний та косметичний результати. Це і пояснює в багатьох випадках успіхи консервативного лікування.

При оперативному лікуванні методами вибору впродовж багатьох років є остеосинтез пластинами та гвинтами. Використання накісткового остеосинтезу не відповідає принципам біологічного остеосинтезу, оскільки існує ризик пошкодження променевого нерва, періостального та ендостального кровопостачання [6, 7]. Проблемами зовнішнього остеосинтезу залишаються ризик стержневого або спицевого остеомієліту, перфорація м'язової тканини, дискомфорт пацієнтів.

На сучасному рівні розвитку травматології в найбільш повній мірі принципам біологічного або малоінвазивного остеосинтезу відповідає використання інтрамедулярної фіксації відламків без розсвердлювання кістково мозкової порожнини [2, 4].

Матеріал та методи

За 5 років (з 1996 по 2001 р.р.) у базовому відділенні кафедри травматології, ортопедії та нейрохірургії Буковинської державної медичної академії, яке знаходиться в лікарні швидкої медичної допомоги м. Чернівці, прооперовано 41 хворого з переломами плечової кістки. З них жінок було 14, чоловіків — 27. Середній вік хворих склав 41,2 роки (17–75 років). Розподіл хворих за локалізацією і типом переломів подано в таблиці 1.

У досліджуваній групі хворих окрім свіжих переломів плечової кістки в 4 випадках спостерігались переломи з уповільненою консолидацією та псевдоартрози, а в двох випадках — переломи з уповільненою консолидацією з великим кутівим

Таблиця 1. Розподіл хворих за локалізацією і типом перелому

Локалізація	хірургічна шийка	верхня третина	середня третина	нижня третина	Всього
Тип перелому:					
поперечний	5	3	3	1	12
косий	4	5	2	3	14
осколковий	3	—	4	8	15
Всього	12	8	9	12	41

зміщенням. Переломи хірургічної шийки у двох випадках супроводжувались вивихом голівки плечової кістки.

Для проведення відкритого остеосинтезу використовували переважно пластини АО, подвійну деротаційну пластину І.М.Рубленіка (ПДПР) та кортикальні гвинти АО. Із впровадженням рентгенотелевізійної апаратури з'явилась можливість здійснювати закритий остеосинтез плечової кістки без оголення місця перелому, що суттєво зменшило травматичність оперативних втручань. При проведенні закритого остеосинтезу в 9 випадках було застосовано інтрамедулярні цвяхи Ендера та Руша, в чотирьох випадках — розроблений нами блоківний метало-полімерний фіксатор сьомої моделі для остеосинтезу плечової кістки (БМПФ-7П). Розподіл хворих за видом остеосинтезу наведено в таблиці 2.

Техніка закритого інтрамедулярного остеосинтезу переломів плечової кістки.

Знеболення, як правило, загальне, положення хворого на спині з валиком висотою 10–15 см під лопаткою з боку ураження. На рівні перелому встановлюють електронно-оптичний перетворювач (ЕОП) з можливістю рентгеноконтролю в двох проєкціях. Здійснюють пробну репозицію фрагментів шляхом тракції по осі з елементами зовнішньої або внутрішньої ротації. У випадку, якщо вдається репозиція, ЕОП пересувають на рівень плечового суглоба. Через прокол шкіри розмірами 0,3x1 см за допомогою тригранного шила трепанують кортикальний шар плечової кістки над великим горбиком.

Таблиця 2. Розподіл хворих з переломами плечової кістки за видом остеосинтезу

Назва фіксатора	Вид остеосинтезу		Всього
	закритий	відкритий	
пластина АО	—	14	14
ПДПР	—	6	6
цвяхи Руша	5	—	5
цвяхи Ендера	4	—	4
БМПФ-7П	2	2	4
гвинти АО	—	6	6
інші	—	2	2
Всього	13	28	41

В отриманий отвір під ЕОП-контролем вводять інтрамедулярний фіксатор по осі плечової кістки до лінії перелому, після чого здійснюють закриту ручну репозицію перелому. За допомогою спеціальної насадки і молотка просувують інтрамедулярний фіксатор за лінію перелому в кістковомозкову порожнину дистального фрагмента до тих пір, поки проксимальний кінець фіксатора не буде виступати над поверхнею кістки на 3-5 мм. У разі використання блоківного фіксатора (наприклад БМПФ-7П) проводять дистальне блокування. Після заключного ЕОП-контролю накладають 1-2 шви на шкіру і асептичну пов'язку. Імобілізацію здійснюють за допомогою задньої гіпсової шини до здорової лопатки на 10-12 днів, до зняття швів, після чого хворому рекомендують косинкову імобілізацію до 4-6 тижнів, проводячи фізіо-функціональне лікування.

Результати та їх обговорення

В групі хворих з відкритим остеосинтезом спостерігалась низка ускладнень: неврит променевого нерва — 4, остеомієліт плечової кістки — 1, незрощення та міграція гвинтів — 2. Вказані ускладнення відкритого остеосинтезу, з одного боку, були пов'язані з порушенням техніки виконання оперативних втручань, а з іншого — властиві самому методу, що корелює з даними літератури. Так, наприклад, ризик ушкодження променевого нерва при накістковому остеосинтезі складає від 9 до 29% [5, 7].

Вивчення віддалених результатів закритого інтрамедулярного остеосинтезу плечової кістки показало зрощення перелому в оптимальні строки у всіх 13 хворих. При цьому спостерігався високий рівень комфорту оперованих хворих в післяопераційному періоді, які не страждали від тривалого постільного режиму, як при лікуванні методом скелетного витягнення, масивних гіпсових пов'язок, могли себе обслуговувати, починаючи з другого післяопераційного дня. Функція плечового суглоба повністю відновилася у 9 хворих в терміни до 3 місяців. Четверо хворих знаходяться в процесі реабілітації. У жодного з 13 хворих не відмічалось обмеження рухів в ліктьовому суглобі. Не спостерігалось також невриту променевого нерва.

Наводимо клінічний приклад закритого інтрамедулярного остеосинтезу плечової кістки.

Хворий Б., 39 р., отримав побутову травму внаслідок падіння з висоти 3 м на ліву руку 9.06.2000 р. (рис. а). В ургентному порядку був виконаний закритий інтрамедулярний остеосинтез лівої плечової кістки цвяхом Руша. Наступного дня хворий був виписаний на амбулаторне лікування. До зняття швів застосовувалась задня гіпсова шина, після чого впродовж 4 тижнів — косинкова пов'язка. Хворий оглянутий через 3 місяці після операції. Клінічно констатовано і рентгенологічно підтверджено повне зрощення (рис. б). Функція плечового і ліктьового суглобів відновилася повністю. Через розтин шкіри довжиною 2 см фіксатор видалено. Операцію виконано амбулаторно.

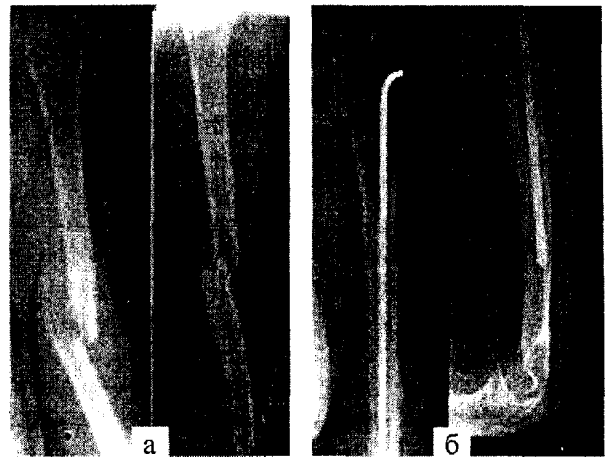


Рис. Рентгенограми хворого Б.: а — в день травми; б — через 3 місяці після операції

Потреба у використанні біологічного остеосинтезу в лікуванні переломів є зрозумілою, з урахуванням того, що хірургічні доступи з відшаруванням окістя та інвазивна техніка з додатковим пошкодженням м'яких тканин знижують шанси на успіх у лікуванні переломів та підвищують ризик інфекційних та неврологічних ускладнень. Інтрамедулярні імплантати дозволяють цього уникнути, а один із їхніх недоліків — зниження ендостального кровопостачання при розсвердлюванні кістковомозкової порожнини — можна усунути, використовуючи відповідні інтрамедулярні цвяхи, які не потребують розсвердлювання.

Заключення

Таким чином, наведені результати хірургічного лікування переломів плечової кістки, що відповідають принципам біологічного остеосинтезу, свідчать про їх високу ефективність і про те, що даний напрямок наукових досліджень є перспективним.

Література

1. Васюк В.Л., Рубленік І.М. //Збірн. наук. праць. 13 з'їзду ортопедів-травматологів України. — Донецьк, 2001. — С.89-90.
2. Bhim J., Rommens P.M., Janzing H. //Acta chir. beig. — 1997. — N97. — P.184-189.
3. Claudi B.F., Oedekoven G. //Chirurg. — 1991. — 62. — S.367-377.
4. Mackay I. //Injury. — 1984. — 16. — P.178-181.
5. Nast-kolb D., Knoefel W.T., Schweiberer L. //Unfallchirurg. — 1991. — 94. — S.447-454.
6. Rommens P.M., Verbruggen J., Broos P.L. //J. Bone Joint Surg. (Br). — 1995. — N77-B. — P.84-89.
7. Rommens P.M., Verbruggen J., BROOS P.L. //Unfallchirurg. — 1995. — N98. — S.133-138.
8. Rush J. //Aust. NZJ Surg. — 1987. — N57. — P.723-725.
9. Seidel H. //Orthopaedie. — 1989. — N12. — P.219-226.
10. Weller S. //Chirurg. — 1995. — N66. — Suppl. — P.53-56.