

УДК. 616.314-089.28

## **ОСОБЛИВОСТІ ОРТОПЕДИЧНОГО ЛІКУВАННЯ ХВОРОГО ПІСЛЯ ДВОБІЧНОЇ РЕЗЕКЦІЇ ГІЛОК НИЖНЬОЇ ЩЕЛЕПИ**

*Беліков О.Б., Скубій І. В., Філінюк О.В.*

Дуже часто в результаті запальних одонтогенних захворювань і онкологічних процесів виникає потреба у видаленні частини або всієї гілки нижньої щелепи, що призводить до зміщення щелепи всередину, вниз під дією сили м'язів і ваги відламка [2, 3], викликає деформацію нижньої третини обличчя, порушує функцію жування, ковтання, мови [1]. Ця ситуація вирішується досить просто при достатній кількості опорних зубів, використанням паяних шин із зачіпними петлями і стабільною похилою площиною на здоровому боці нижньої щелепи [4].

При малій кількості зубів для фіксації незнімних конструкцій або їх рухомості паяну шину заміняють шиною типу Вебера з похилою площиною і ввареними зачіпними петлями з накладанням гумової тяги [5]. Але, ситуація різко ускладнюється при двобічній резекції гілок нижньої щелепи, тому що відсутні горизонтальні рухи нижньої щелепи і збережені тільки вертикальні [6,7].

Під нашим спостереженням знаходився хворий С, 54 років, якому була проведена двобічна резекція гілок нижньої щелепи. Із анамнезу хворого з'ясовано, що у 1976 році в

результаті травми відбувся перелом нижньої щелепи в ділянці суглобового відростку праворуч. Через 2 роки, не дивлячись на проведену консервативну, протизапальну терапію, хворий звернувся зі скаргами на тугорухомість суглобу, обмежене відкривання рота до 1 см. Внаслідок того, що консервативні методи лікування не дали позитивних результатів, було проведено оперативне втручання на скронево-нижньощелепному суглобі (СНЩС) праворуч, що дало можливість вільному відкриванню рота. Але, внаслідок загострення патологічного процесу в суглобі в 1985 році хворий звернувся зі скаргами на обмеження рухів в суглобі з обох сторін. Йому було проведено повторне оперативне втручання з обох сторін. В результаті операції зникла видима асиметрія обличчя, відкривання рота покращилось. Але у лютому 2001 року внаслідок зменшення відкривання рота до 0,5 см хворий звернувся в щелепно-лицевий стаціонар, де йому була проведена артропластика правого і лівого СНЩС, а на гілки нижньої щелепи були фіксовані металеві ковпачки для роз'єднання кісткових фрагментів (рис. 1).

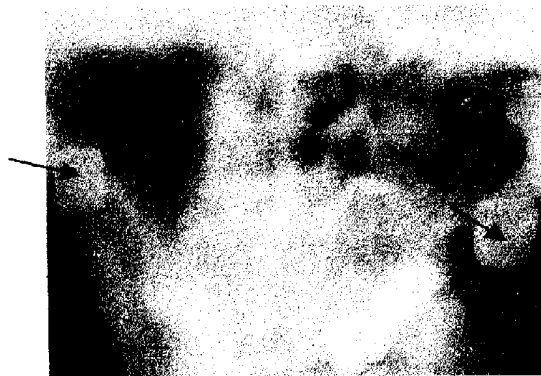

Рис. 1. Ортопантомограма нижньої щелепи хворого С. після видалення обох гілок, на суглобові відростки надіті металеві ковпачки (помічено стрілками)

Крім того в результаті захворювань пародонта були видалені зуби 17, 12, 22, 26, 27. Післяопераційний період протікав без ускладнень. Після цього хворий був направлений у ортопедичне відділення для протезування.

На зуби верхньої щелепи, що залишилися 14, 13, 11, 21, 23, 24 виготовлені металеві ковпачки без відновлення анатомічної форми. Із метою косметичного заміщення дефекту виготовлено знімний протез із дубльованим зубним рядом з пришліфовуванням вестибулярної поверхні базису до опорних зубів. Внаслідок протезування видима асиметрія обличчя змен-




Рис. 2. Ступінь відкриття рота хворого С. у фронтальній ділянці

Розуміючи дану клінічну ситуацію перед нами виникло 3 питання:

1. Яким чином одержати відбитки?
2. Яким чином визначити центральну оклюзію?
3. Яку конструкцію слід запропонувати хворому, враховуючи косметичний недолік, а також відсутність жувальної спроможності.

Перше питання ми вирішили, використавши відбиткову ложку для нижньої щелепи у якої було зрізано язикові борти, а піднебінна поверхня змодельована із базисного воску. Анатомічні відбитки знято за допомогою альгінатної маси "Уреен", по яким відлита гіпсові моделі. На моделі верхньої щелепи була виго-

товлена індивідуальна ложка із Протакрилу-М, якою після корекції знято функціональний відбиток за допомогою сіласту. По одержаному відбитку відлита модель верхньої щелепи на якій з метою вибору конструкції проведена паралелометрія методом вибору. Вирішуючи третє питання нами вперше запропонована конструкція суцільнолитого протезу з **розбірним дубльованим зубним рядом**, на який подана заявка на винахід. Запропонована конструкція складається із 3-х частин:

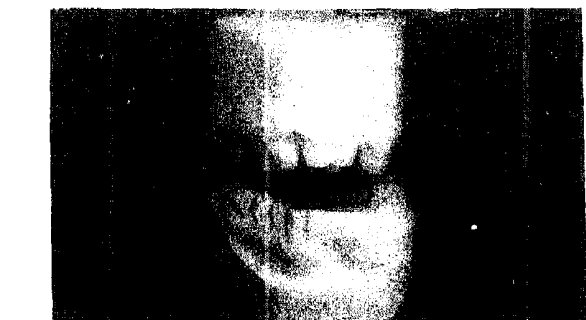

Рис. 3. Моделі верхньої і нижньої щелеп хворого С. (контакт зубів у фронтальній і бічних ділянках відсутній)

1. Каркас із кобальто-хромового сплаву (КХС) типа дугового протезу з матричним елементом замкової системи фіксації;

2. Вестибулярної дуги із КХС з патричним елементом замкової фіксації і отворами для гвинтів;

3. Базис із акрилової пластмаси із штучними зубами.

На моделі верхньої щелепи із воску "Формодент" змодельований каркас типу дугового протезу із кламерною фіксацією на всі зуби, що залишилися. На восковій конструкції в ділянці премолярів за допомогою паралелометра встановлені трубчаті атакмени власної конструкції.

Після цього воскова конструкція здана в литво. Друге питання було вирішено у наступне відвідування хворого. Після корекції каркасу із КХС на нього були встановлені валики із воску і визначене центральне співвідношення щелеп.

Моделі загіпсовані в оклюдатор, із воску змодельована вестибулярна дуга із патричними елементами замкової фіксації, та отворами для гвинтової системи фіксації, воскова конструкція відлита із КХС (рис.4).

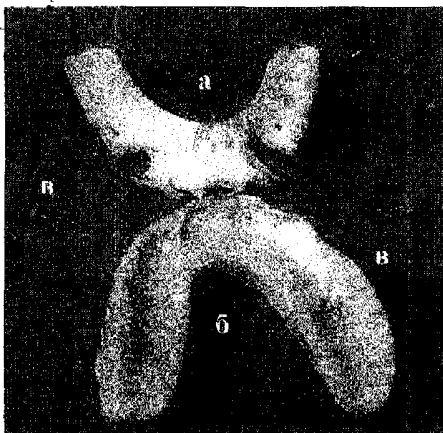


Рис. 4. Складові частини протезу хворого С. з розбірним дубльованим зубним рядом:  
а- каркас протезу в рубашці;  
б- вестибулярна дуга з базисом із пластмаси;  
в- гвинти

Після цього на каркасі із КХС був змодельований базис із воску і в нього вварена в горизонтальній площині гвинтова система атакменів із титану, які співпадають з отворами на вестибулярній дузі і в які повинні входити гвинти діаметром 1,2 мм за допомогою них проводилася фіксація вестибулярної дуги з каркасом дугового протезу. Для щільності фіксації та утримання замкової системи каркас дугового протезу був обгорнений базисною пластмасою, як рубашка. Після цього на вестибулярній дузі і на каркасі був змодельований

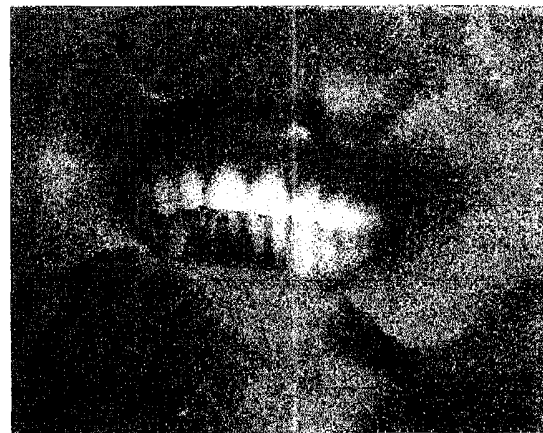

Рис. 5. Зовнішній вигляд хворого С. після протезування

базис із штучними зубами. Віск замінено на пластмасу методом варіння.

Готові частини протезу були введені в порожнину рота хворого, проведена ретельна корекція внутрішньої поверхні їх за допомогою копіювального паперу, потім корекція оклюзійних поверхонь. Після чого обидві частини з'єднані між собою за допомогою гвинтів.

Одночасно хворому проведено додаткове оперативне втручання на скронево-нижньощелепному суглобі, що дало змогу збільшити амплітуду рухів нижньої щелепи у вертикальній площині до 1,2 см.

**Підсумки**

В результаті протезування заміщено косметичний дефект, значно зменшилась асиметрія обличчя, відновлена функція жування у вертикальній площині, а саме такі моменти, як відкушування їжі фронтальною групою зубів і роздавлювання її жувальними зубами, що значно покращило психічний стан хворого (рис. 5). Для закріплення лікувального ефекту

додатково хворому була призначена міогімнастика на розтягування м'язів, а також механотерапевтичні вправи.

Таким чином, використання знімного протезу з розбірним дубльованим рядом штучних зубів дозволяє відновити вертикальні рухи в скронево-нижньощелепному суглобі і провести повноцінну реабілітацію хворого після двобічної резекції гілок нижньої щелепи.

**СПИСОК ЛІТЕРАТУРИ**

1. Беліков О.Б. Ортопедична реабілітація хворих після резекції половини нижньої щелепи. // Актуальні проблеми ортопедичної стоматології та ортодонції. Матеріали Всеукр. Науково-практич. конф., 17-18 травня 2000 р. Полтава, 2000. – С. 4-6.
2. Дарьялова С.Л., Фенкельштейн М.Р., Поляков П.Ю. Рак органов полости рта и ротоглотки / Под ред. В.И. Чисова.-М.: Медицина, 1989.- С. 132-137.
3. Кабаков Б.Д., Слепченко М.А. Ортопедические мероприятия при лечении злокачественных опухолей челюстно-лицевой области./ В кн.: Лечение злокачественных опухолей челюстно-лицевой области. М.: Медицина, 1978.-С. 309-323.
4. Оскольский Г.И., Черных А.А. Ортопедические методы реабилитации больных с новообразованиями челюстно-лицевой области. Хабаровск, 1986. –8 с. Рукопись деп. во ВНИИМИ МЗ СССР № 10680-86.

5. Пронин В.И. Протезирование дефектов челюстно-лицевой области, глотки и шейного отдела пищевода после радикальных операций по поводу рака.(ММСИ, 1988). НИР и ОКР № 27, 1988.-С. 26.

6. Behringer W.H, Schweiger J.W Mandibular replacement after resection for tumor.// Laryngoscope -1977. - Nov 87: - N. 11. - P. 1922-1931.

7. Catania V.C, Cislighi E., Molinari R. New perspectives in prosthetic replacement of the mandible after resection or disarticulation Tumori // Quintessenz.-1993.- Mar-Apr 59:- N 2.- P. 137-150.

Українська медична стоматологічна академія,  
м. Полтава

Стаття надійшла  
26.01.2002 р.

УДК. 616.314-089.28.

**ОСОБЕННОСТИ ОРТОПЕДИЧЕСКОГО ЛЕЧЕНИЯ БОЛЬНОГО ПОСЛЕ ДВУСТОРОННЕЙ РЕЗЕКЦИИ ВЕТВЕЙ НИЖНЕЙ ЧЕЛЮСТИ**

Беликов А.Б., Скубий И. В., Филинук О.В.

Очень часто в результате воспалительных одонтогенных заболеваний и онкологических процессов возникает потребность в удалении части или всей ветви нижней челюсти, что приводит к смещению челюсти внутрь, вниз под действием силы мышц и тяжести отломка. Еще больше эта ситуация ухудшается при двусторонней резекции ветвей нижней челюсти, так как отсутствуют горизонтальные движения нижней челюсти

и сохранены только вертикальные. Для решения этой сложной проблемы предложен метод ортопедического лечения с использованием съемной конструкции с разборным дублированным зубным рядом.

**Ключевые слова:** анкилоз, резекция ветви нижней челюсти, разборной дублированный зубной ряд.

UDC. 616.314-089.28.

**FEATURES OF ORTHOPEDIC TREATMENT OF PATIENTS AFTER A TWO-SIDED RESECTION OF MANDIBLE BRANCHES**

*Belikov A., Skubiy I., Filinyuk E.*

Very much often as a result of inflammatory odontogenous diseases and oncologic processes there is a requirement in parts or all mandible branches' extraction, that results in shift of a jaw inside, downwards under operating of force of muscles and gravity debris. Even more this situation is deteriorated at a two-sided resection of a mandible branches, as there mandible

horizontal moves are absent and only vertical are retained. For the solution of this complex problem the method of orthopedic treatment with usage of a removable construction with the non-disposable dual dentition is offered.

**Key words:** an ankylosis, resection of a mandible branch, non-disposable dual dentition.