

© Хмара Т.В., Марчук Ф.Д.

УДК 611:618.29

ВАРІАНТНА АНАТОМІЯ ВНУТРІШНІХ ОРГАНІВ ТА СТРУКТУР У 6-МІСЯЧНОГО ПЛОДА

Т.В.Хмара, Ф.Д.Марчук

Кафедра анатомії людини (зав. – доц. Б.Г.Макар) Буковинської державної медичної академії

Розширення показань до хірургічних втручань на органах та судинах потребує цілеспрямованого вивчення їх топографо-анатомічних особливостей на різних етапах онтогенезу. Актуальність уродженої патології нині набуває великого значення [1]. За останнє десятиріччя значно зросла частка уроджених вад як причини перинатальних і неонатальних захворювань та летальності, не знижується частота дитячої інвалідизації, зростає від'ємний природний приріст [2, 3]. Щорічно у світі народжується від 3 до 18% дітей з аномаліями розвитку [4, 5]. Згідно з даними Ю.Й.Гаврилюка та ін. [6] частота уроджених вад становить 20,3 на 1000 новонароджених. Поєднані вади плода становлять 17,3%, посідаючи 3 місце після вад центральної нервової системи, нирок та сечових шляхів [7].

Наводимо наше спостереження.

При дослідженні плода людини 6-ти місяців (230,0 мм ТКД) виявлений рідкісний варіант топографії яєчок, тонкої і товстої кишки, деяких венозних судин і м'язів.

Так, праве яєчко сплюснутої форми, знаходиться у правій клубовій ямці. Відстань від нижнього його кінця до глибокого кільця пахвинного каналу становить 0,8 см, а до бічної стінки сечового міхура – 1,0 см. Сечовий міхур розміщений у черевній порожнині. Праве яєчко разом з над'яечком оточене очеревиною з усіх боків і охоплено петлями сигмоподібної ободової кишки. Праве над'яєчко завдовжки 1,2 см визначається латеральніше яєчка, будучи з'єднаним з ним двома листками очеревини. У місці переходу у сім'яносну протоку над'яєчко має вентральну спрямований вигин. Між тілом над'яєчка і заднім краєм яєчка визначається пазуха над'яєчка, довжина якої ста-

новить 0,4 см, а глибина верхньої частини – 0,2 см. Від нижнього кінця яєчка бере початок повідець. Правий піхвовий відросток очеревини відсутній. Медіальніше повідця зазначається заглибина 0,2x0,3 см, що слід розглядати як початок формування піхвового відростка очеревини. Пупкова артерія, діаметром 0,4 см, щільно прилягає до бічної стінки сечового міхура і вкрита очеревиною.

Ліве яєчко оточене очеревиною з усіх боків, розташовується на 0,8 см нижче правого. Нижній кінець його спрямований до передньої черевної стінки, а верхній – до лівої клубової ямки. Поздовжня вісь лівого яєчка має сагітальний напрямок, а правого – майже вертикальний. Ліве над'яєчко оточене очеревиною з усіх боків і прилягає до бічної поверхні яєчка. Лівий піхвовий відросток очеревини розвинутий, містить каудальний відділ повідця лівого яєчка (рис. 1). Поперечний розмір піхвового відростка очеревини становить 0,4 см. Пазуха лівого над'яєчка більш довша і глибша за пазуху правого над'яєчка. Повідець лівого яєчка тісно прилягає до лівої пупкової артерії.

На задній поверхні сечового міхура визначається складка очеревини, яка простягається від медіальної поверхні правого яєчка до заднього краю лівого яєчка. Між сечовим міхуром і прямою кишкою є півмісяцевої форми міхурово-прямокишковий закуток, глибиною 1,4 см.

Верхня частина дванадцятипалої кишки косо спрямована справа наліво і без чітких меж продовжується у низхідну частину, розміщену горизонтально. Петлі брижової частини тонкої кишки розміщені зліва від середньої сагітальної площини, межуючи з нутрощелевою поверхнею лівої частки печінки. Плеоцекальний кут знаходиться на відстані 1,1 см від

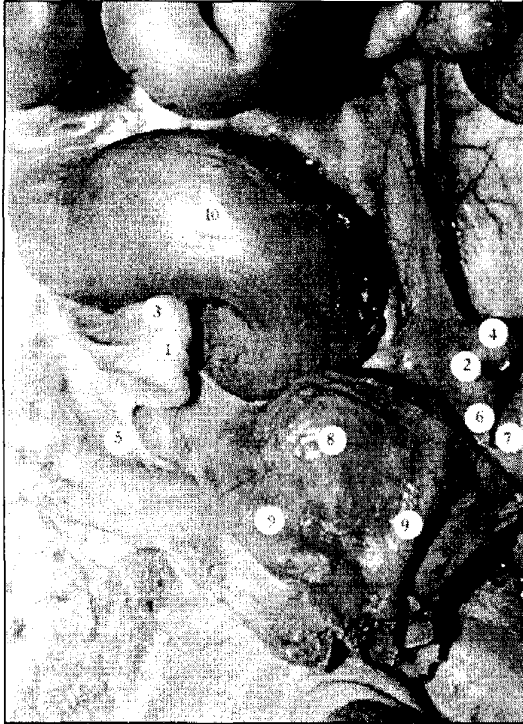

Рис. 1. Органи черевної порожнини плода 230,0 мм ТКД. Макропрепарат. Зб. х2

1 - праве яєчко; 2 - ліве яєчко; 3 - праве над'яєчко; 4 - ліве над'яєчко; 5 - повідець правого яєчка; 6 - повідець лівого яєчка; 7 - піхвовий відросток очеревини; 8 - сечовий міхур; 9 - пупкової артерії; 10 - сигмоподібна ободова кишка.

нижнього краю правої частки печінки. Сліпа кишка представлена незначним утворенням, довжиною 0,2 см і шириною 0,3 см. Червоподібний відросток завдовжки 1,5 см бере початок від задньої поверхні сліпої кишки. Він розміщений горизонтально на петлі поперечної ободової кишки. Остання має дві петлі, кожна з яких складається з висхідної і низхідної частин. Обидві петлі поперечної ободової кишки мають добре виражену брижу. Низхідна ободова кишка, завдовжки 2,2 см, знаходиться справа, покрита очеревиною спереду і частково з боків. На відстані 1,2 см від правої передньої верхньої клубової ості низхідна ободова кишка переходить у сигмоподібну ободову кишку. Довжина останньої становить 4,2 см. Її проксимальна частина визначається ближче до правої клубової ямки, а дистальна – посередині порожнини живота.

Крім цього, виявлено деякі варіанти венозних судин і м'язів. Зліва на відстані 0,7 см

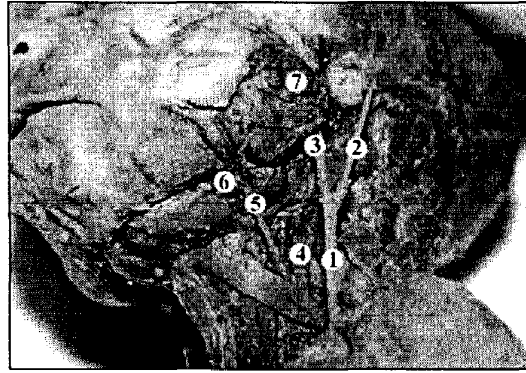


Рис. 2. Бічна ділянка голови і ший плода 230,0 мм ТКД. Вигляд зліва. Макропрепарат. Зб. х1,5

1 - зовнішня яремна вена; 2 - задня вушна вена; 3 - защелепна вена; 4 - внутрішня яремна вена; 5 - лицева вена; 6 - підщелепна залоза; 7 - привушна залоза.

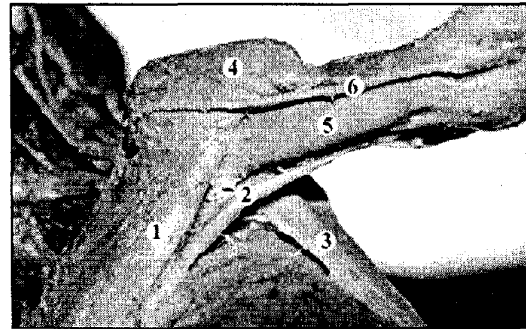


Рис. 3. Передня і бічна ділянки грудей та передня ділянка плеча плода 230,0 мм ТКД. Вигляд зліва. Макропрепарат. Зб. х1,1

1 - великий грудний м'яз; 2 - додатковий грудний м'яз; 3 - найширший м'яз спини; 4 - дельтоподібний м'яз; 5 - двоголовий м'яз плеча; 6 - головна вена.

від кута нижньої щелепи в задню стінку зовнішньої яремної вени впадала задня вушна вена (рис. 2). Дистальний відділ зовнішньої яремної вени простягається попереду ключиці на відстані 0,6 см від акроміально-ключичного суглоба. На рівні нижнього краю ключиці у зовнішню яремну вену впадає головна вена. Спільний стовбур завдовжки 0,5 см, утворений зовнішньою яремною і головною венами, впадає у ліву підключичну вену на рівні межі між середньою і бічною третинами ключиці.

Ліва лицева вена впадає у внутрішню яремну над верхнім краєм лопатково-під'язикового м'яза, на відстані 0,6 см від його сухо-

жилкової перетинки. Відстань між дистальними кінцями внутрішньої та зовнішньої яремних вен на рівні верхнього краю лівої ключиці становить 1,2 см. Топографія яремних вен справа без особливостей.

Виявлено також додатковий грудний м'яз ліва, який розташовується під нижнім краєм великого грудного м'яза (рис. 3). Довжина

додаткового м'яза становить 4,5 см, а ширина в середній частині – 0,4 см. М'яз прикріплюється сухожилком до медіальної поверхні плечової кістки на межі між середньою і дистальною її третинами.

Наведене спостереження виявить цікавість фахівців у галузі пренатальної діагностики та неонатології.

Література

1. Кулешов Н.П., Макаров О.В., Макарова В.П. и др. Диагностика и профилактика врожденной патологии // *Рос. мед. ж.* – 2000. – № 1. – С. 28-30.
2. Гойда Н.Г. Державна політика України щодо збереження репродуктивного здоров'я // *ПАГ.* – 1998. – № 2. – С. 72-73.
3. Минков И.П. Мониторинг врожденных пороков развития, их пренатальная диагностика, роль в патологии у детей и пути профилактики // *Перинатология та педіатрія.* – 2000. – № 1. – С. 8-13.
4. Альбицкий В.Ю., Шайхутдинова Л.Н., Никольская Л.А. и др. Социально-гигиеническое значение и пути снижения детской смертности и инвалидности от врожденных пороков развития // *Рос. мед. ж.* – 2002. – № 2. – С. 12-14.
5. Лукьянова Е.М. Современные возможности пренатальной диагностики врожденной патологии плода // *Перинатология та педіатрія.* – 1999. – № 1. – С. 5-7.
6. Гаврилюк Ю.Й., Сатурська А.Б., Давидов Л.Я. та ін. Интегральный анализ данных про поширеність природжених вад розвитку в Україні // *Матер. II з'їзду медичних генетиків України.* – Львів, 1995. – С. 39.
7. Рудень В.В. Результаты селективного эхографического скринингу плодов вагітних жінок в Україні за період 1994-2000 рр. // *Перинатология та педіатрія.* – 2001. – № 4. – С. 23-26.

VARIANT ANATOMY OF THE INTERNAL ORGANS AND STRUCTURES IN A 6 MONTH OLD FETUS

T.V.Khmara, F.D.Marchuk

Abstract. While studying a 6 month old male fetus, certain variants of the topography of the internal organs and structures have been discovered: the atypical form and location of the duodenum, cecum, vermiform appendix, sigmoid colon, sexual glands, left external jugular vein, the presence of an additional left muscle of the thorax.

Key words: testicle, intestine, veins, anatomy, fetus.

Резюме. При дослідженні 6-місячного плода чоловічої статі виявлені деякі варіанти топографії внутрішніх органів і структур: нетипові форма і положення дванадцятипалої кишки, сліпої кишки, червоподібного відростка, сигмоподібної ободової кишки, статевих залоз, лівої зовнішньої яремної вени, наявність додаткового лівого грудного м'яза.

Ключові слова: яечко, кишечник, вени, анатомія, плід.

Bukovinian State Medical Academy (Chernivtsi)

Надійшла в редакцію 17.02.2003 р.