

Всеукраїнська громадська організація „Наукове товариство анатомів,
гістологів, ембріологів та топографоанатомів України”
ВДНЗ України «Українська медична стоматологічна академія»
Полтавське відділення Міжнародного фонду допомоги хворим з наслідками
травм та захворювань

ISSN – 2079-8334

Світ медицини та біології
номер 3, 2012 рік

Виходить 4 рази на рік

Заснований в травні 2005 року

Свідоцтво про державну реєстрацію КВ №9878 від 23.05.2005 року.

Фахове наукове видання України (Постанова Президії ВАК України №1-05/2 від
27.05.2009 і № 1-05/3 від 08.07.2009)

Медичні і біологічні науки

Реферати

МОРФОМЕТРИЧЕСКАЯ ХАРАКТЕРИСТИКА СТЕНКИ КАРДИАЛЬНОГО ОТДЕЛА ЖЕЛУДКА ИНТАКТНЫХ КРЫС, ПРИ ОСТРОМ ГАСТРИТЕ, ВВЕДЕНИИ ПРЕПАРАТА «ПЛАТЕКС ПЛАЦЕНТАРНЫЙ» И ИХ СОВМЕСТНОМ ДЕЙСТВИИ

Былаш С.М.

В результате проведенного экспериментального исследования установлена динамика изменений метрических показателей общей толщины стенки кардиального отдела желудка и его структурных компонентов у интактных крыс, при смоделированном остром гастрите и при введении препарата «Платекс плацентарный». Определены метрические показатели толщины стенки и её структурных компонентов у крыс, которым на фоне смоделированного острого гастрита был введён препарат «Платекс плацентарный». Выявлена положительная динамика в восстановлении структурных компонентов кардиального отдела желудка при введении препарата «Платекс плацентарный» на фоне смоделированного острого гастрита.

Ключевые слова: стенка желудка, гастрит, платекс плацентарный, морфометрия.

Стаття надійшла 26.07.2012 р.

MORPHOMETRIC DESCRIPTION OF CARDIAL PART OF STOMACH'S WALL OF INTACT RATS, AT ACUTE GASTRITIS, INTRODUCTION OF PREPARATION "PLATEX PLACENTAL" AND THEIR UNITED ACTION

Bilash S.M.

As a result of conducted experimental research is set dynamics of changes of metrical indexes of general thickness of cardiac part of stomach's wall and its structural components of intact rats, at the modelled acute gastritis and at introduction of preparation of "Platex placental". The metrical indexes of thickness of wall and its structural components are certain for rats which on a background the modelled acute gastritis preparation of "Platex placental" was entered. A positive dynamics is educed in renewal of structural components of cardiac part of stomach's wall introduction of preparation of "Platex placental" on a background the modelled acute gastritis.

Key words: wall of stomach, gastritis, platex placental, morphomethria.

УДК 541.49;615.015:615.05

Т.М.Бойчук, О.І.Петришин, І.М.Черненко, П.М.Григорішин, С.Б.Єрмоленко*
Буковинський державний медичний університет, * Чернівецький національний університет ім. Ю. Федьковича, м. Чернівці

ЛАЗЕРНО-ПОЛЯРИМЕТРИЧНА ДІАГНОСТИКА СТРУКТУРНОЇ ОРГАНІЗАЦІЇ ЛЕГЕНЕВОЇ ТКАНИНИ В НОРМІ ТА ПАТОЛОГІЇ

На гістологічних зрізах вивчалися поляризаційні властивості біологічних тканин респіраторного відділу дихальної системи в нормі та патології. Визначалися критерії діагностики патологічного стану легеневої тканини на основі статистичного, кореляційного та фрактального аналізу архітектонічної структури поляризованих лазерних зображень.

Ключові слова: морфологія, легенева тканина, лазерна поляриметрія.

У процесі взаємодії лазерного випромінювання з біологічними об'єктами (тканини, рідини) відбувається одночасна зміна всіх його параметрів за певними законами, що визначаються властивостями речовини. У такому разі кажуть, що лазерне випромінювання «наповнюється» інформацією про оптичні властивості біологічного середовища [1-3]. Методи лазерної поляриметрії дають нову інформацію про морфологічну та оптико-анізотропну структуру біологічних тканин на мікро- та макрорівнях їх організації, яка спрямована на візуалізацію та одержання зображень макронеоднорідностей при різноманітних патологіях. У процесі розвитку методів лазерної біомедичної діагностики було встановлено, що особливістю будови біологічних тканин є двокомпонентна аморфнокристалічна структура. Лазерна поляриметрія біологічних тканин, яка заснована на статистичному аналізі поляризаційно-неоднорідних об'єктних полів, дає можливість встановити критерії діагностики стану біологічних тканин у нормі та патології [4-9].

Метою роботи було вивчити лазерні поляризаційні зображення та встановити критерії диференціювання стану оптично тонких зрізів тканин легень в нормі та патології.

Матеріал і методи дослідження. В якості об'єктів дослідження використовувався біопсійний матеріал легеневої тканини. Зразки було розподілено на чотири основні групи. Перша група – біологічні тканини без ознак розвитку патологічного процесу (n=18). Друга група представлена матеріалом у якому діагностовано доброякісну пухлину (n=17). Третя група – зразки у яких світлооптично було діагностовано злоякісне новоутворення (I стадія) (n=18) та група, в якій морфологічно було підтверджено злоякісне новоутворення (II стадія) (n=18). У роботі використана лазерна поляриметрія, статистичний, кореляційний та фрактальний аналізи лазерних зображень.

Результати дослідження та їх обговорення. Дослідження поляризаційних зображень біологічних тканин респіраторного відділу дихальної системи в нормі та патології аналізувалися з використанням оптичної системи.

Освітлення проводилося паралельним ($\varnothing = 10^4$ мкм) пучком He-Ne лазера ($\lambda = 0,6328$ мкм, $W = 5,5$ мВт) з паралельним променя через коліматор. Поляризаційний освітлювач формувався з чвертьхвильових пластинок і поляризатора. Зображення біологічних тканин за допомогою мікрооб'єктиву проектувалися в площину світлочутливої площадки (800x600 пікселів) CCD-камери, яка забезпечувала діапазон вимірювання розмірів структурних елементів об'єкта від 2 мкм до 2000 мкм. Аналіз зображень здійснювався за допомогою поляризатора та

чвертьхвильової пластинки. Інформація записувалася і зберігалася у комп'ютері. Формування лазерного пучка забезпечується з довільним азимутом $0^{\circ} \leq \alpha_0 \leq 180^{\circ}$ або еліптичністю $0^{\circ} \leq \beta_0 \leq 90^{\circ}$ поляризації.

На рисунках приведені поляризаційно візуалізовані зображення двопробнезломлюючої матриці гістологічних зрізів біопсії легеневої тканини всіх груп. З одержаної інформації про лазерні зображення впливає адекватність моделі Ковіна будови біологічних тканин як двокомпонентної аморфно-кристалічної матриці. Кожне лазерне зображення у перехрещених площинах пропускання поляризатора та аналізатора являє собою сукупність ділянок темних і світлих плям різної інтенсивності. Згідно закону Малюса темні ділянки зображення відповідають структурі біологічних тканин легень з оптично ізотропними властивостями; світлі ілюструють будову позаклітинної матриці. Порівняльний аналіз лазерних зображень біологічних тканин респіраторного відділу дихальної системи різних груп виявляє наступні особливості:

- для морфологічної будови здорових тканин характерне переважання оптикоізотропних структур та на зображенні гістологічного зрізу спостерігається більшість темних ділянок (рис. 1);
- зображення зрізу біологічних тканин легень групи з ознаками доброякісної пухлини характеризується зростанням впливу компонентів позаклітинної матриці. У наслідок чого площа світлих ділянок даної оптикоанізотропної складової суттєво зростає (рис. 2);
- для зразків біопсійного матеріалу онкологічно зміненої легеневої тканини має місце гіпертрофічне зростання оптикоанізотропних структур позаклітинної матриці. У відповідних зображеннях гістологічних зрізів тканин (рис. 3 та рис. 4) із злоякісним новоутворенням на різних стадій розвитку спостерігається значна перевага світлих ділянок.




Рис. 1. Лазерні зображення біологічних тканин респіраторного відділу дихальної системи першої групи (без ознак розвитку патологічного процесу).

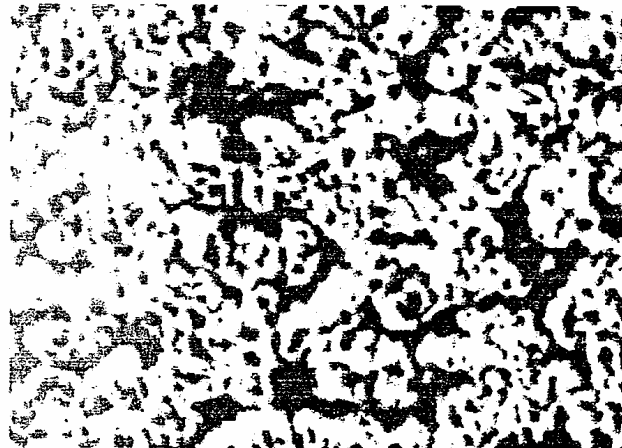


Рис. 2. Лазерно-поляриметрична картина біологічних тканин респіраторного відділу дихальної системи другої групи (доброякісна пухлина).



Рис. 3. Лазерно-поляриметрична картина біологічних тканин легень третьої групи (злоякісне новоутворення I стадія).




Рис. 4. Лазерні зображення біологічних тканин легень четвертої групи (злоякісне новоутворення II стадія).

Результати порівняльного аналізу значень і діапазонів зміни статистичних моментів L_k^{α} координатних розподілів поворотів площини поляризації $\alpha(m \times n)$ лазерних зображень біопсійного матеріалу всіх чотирьох груп приведені в таблиці 1. Окрім цього, було встановлено діапазони відмінностей між статистичними моментами $L_{k=1,2,3,4}^{\alpha}$ поляризаційних лазерних зображень легеневої тканини першої групи та інших груп з різною патологією: середнє значення – збільшення у 1,5-1,6 рази; дисперсія – збільшення у 1,5-2,8 рази; асиметрія – збільшення у 1,3-1,6 рази; ексцес – збільшення у 1,5-1,85 рази. У таблицях 2 і 3 охарактеризовано

порівняльні дані про кореляційні та фрактальні параметри розподілів азимутів поляризації лазерних зображень зразків біологічних тканин респіраторного відділу дихальної системи.

Таблиця 1

Середнє, дисперсія, асиметрія та ексцес розподілів $\alpha(m \times n)$ об'єктивного поля легеневої тканини

Статистичні моменти	Контрольна група	Доброякісне новоутворення	Злоякісне новоутворення I стадія	Злоякісне новоутворення II стадія
Z_1^α середнє	0,81 ± 0,09	0,77 ± 0,088	0,67 ± 0,073	0,55 ± 0,067
Z_2^α дисперсія	0,06 ± 0,009	0,07 ± 0,01	0,11 ± 0,019	0,13 ± 0,021
Z_3^α асиметрія	0,08 ± 0,011	0,31 ± 0,09	0,43 ± 0,12	0,54 ± 0,14
Z_4^α ексцес	0,11 ± 0,022	0,25 ± 0,034	0,33 ± 0,089	0,41 ± 0,11

Таблиця 2

Кореляційні параметри поляризаційного розподілу $\alpha(m \times n)$ об'єктивного поля легеневої тканини

Параметри	Контрольна група	Доброякісне новоутворення	Злоякісне новоутворення I стадія	Злоякісне новоутворення II стадія
U^α коефіцієнт асиметрії	0,93 ± 0,11	0,74 ± 0,091	0,72 ± 0,089	0,57 ± 0,063
S^α кореляційна площа	0,26 ± 0,033	0,24 ± 0,029	0,22 ± 0,027	0,16 ± 0,023
Q^α кореляційний момент	0,08 ± 0,01	0,1 ± 0,018	0,3 ± 0,046	0,9 ± 0,14

Таблиця 3

Фрактальні параметри поляризаційного розподілу екстремумів логарифмічних залежностей спектрів потужності множини $\alpha(m \times n)$ об'єктивного поля легеневої тканини різної патології

Параметри	Контрольна група	Доброякісне новоутворення	Злоякісне новоутворення I стадія	Злоякісне новоутворення II стадія
Φ_1^α фрактальна розмірність	2,03 ± 0,35	2,05 ± 0,27	1,94 ± 0,25	1,79 ± 0,19
Φ_2^α фрактальна розмірність	2,15 ± 0,24	статистична	статистична	статистична
D^α дисперсія	0,07 ± 0,009	0,085 ± 0,014	0,11 ± 0,021	0,19 ± 0,036

Слід відмітити, що найбільш чутливий до типу патології є кореляційний коефіцієнт Q^α , значення якого можуть бути використані для диференціації стадії розвитку онкологічного захворювання. Відмінності між групами 2, 3 і 4 коливаються у межах від 3 до 9 раз. Значення дисперсії розподілів екстремумів Log-log залежностей спектрів потужності $\alpha(m \times n)$ другої та четвертої груп більші у 1,6-1,95 разів за ту ж величину першої групи. Одержані результати дослідження дихроїзму здорової легеневої тканини свідчать про наявність оптичної активності речовини двопротенезаломлюючої матриці. Характерною особливістю випадкових значень α азимутів поляризації є її симетрична відносно головного екстремуму ($\alpha_0 = 45^\circ$) структура, що можна пов'язати: по-перше, що морфологічна будова оптично активної позаклітинної матриці здорової легеневої тканини містить однотипні за біохімічним складом протеїнові структури; по-друге, вміст і кількість протеїнових структур з властивостями дихроїзму значно менший за ізотропну компоненту.

Особливість даної будови біологічних тканин легень полягає у формуванні нових структур з підвищеною концентрацією протеїнів.

З аналізу статистичної структури координатного розподілу азимутів поляризації зображення гістологічного зрізу легеневої тканини третьої групи видно, що ймовірність формування тих чи інших випадкових значень для всього можливого діапазону їх зміни (від 0° до 90°) розподілено рівномірно. Слід відмітити значну морфологічну перебудову позаклітинної матриці – появу розвиненої мережі новоутворених протеїнових структур.

Розподіл азимутів характеризується двома основними ділянками найбільш ймовірних значень – від 0° до 15° та від 80° до 90° . Така трансформація може бути пов'язана з формуванням певних просторово орієнтованих структур пухлини.

Висновки

1. Візуалізовані поляризовані лазерні поля представлені, як суперпозиція розподілу ізотропних та оптико-анізотропних структур.
2. Обґрунтовані критерії діагностики виникнення патологічного стану біологічних тканин респіраторного відділу органів дихальної системи на основі статистичного (статистичні моменти 1-го – 4-го порядків), кореляційного (коефіцієнт асиметрії, кореляційна площа та кореляційний момент) і фрактального (фрактальна розмірність, параметри поляризаційного розподілу екстремумів логарифмічних залежностей спектрів потужності) аналізу архітектонічної структури поляризованих лазерних зображень різної патології.

3. З формуванням певних просторово орієнтованих структур пухлини легеневої тканини сильно порушується асиметрія розподілу азимутів поляризації.

Перспективи подальших досліджень. Перспективним у даному напрямку є вивчення поляризаційної структурності легеневої тканини при різноманітних патологіях.

Література

1. Ангельский О.В. Лазерная поляриметрия патологических изменений биотканей / О.В. Ангельский, А.Г.Ушенко, Архелок А.Д. и [др.] // Опт. и спектр. – 2000. – Т. 89, № 6. – С. 1050-1055.
2. Бачинський В.Т. Поляризаційно-кореляційний аналіз динаміки зміни мікроструктури м'язової тканини / В.Т.Бачинський, О.Г.Ушенко, О.Я.Ванчуляк // Клінічна та експериментальна патологія. – 2002. – Т. 1, № 1. – С. 69-74.
3. Ушенко О.Г. Поляризаційна корелометрія біологічних тканин людини / О.Г.Ушенко, В.П.Пішак, О.П.Пересунько, Ю.О.Ушенко. – Чернівці: Рута, 2007. – 606 с.
4. Ушенко О.Г. Лазерна поляризаційна морфологія біологічних тканин: статистичний і фрактальний підходи: Монографія / О.Г.Ушенко, В.П.Пішак, О.В.Ангельський, Ю.О.Ушенко. – Чернівці: Колір-Друк, 2007. – 314 с.
5. Ушенко О.Г. Лазерна поляризаційна морфологія біологічних тканин: статистичний і фрактальний підходи / О.Г.Ушенко, В.П.Пішак, О.В.Ангельський, Ю.О.Ушенко. – Чернівці: Колір-Друк, 2007. – 341 с.
6. Ульянов А.С. Использование лазерных спектров при идентификации патологически измененных биотканей / А.С.Ульянов // Квантовая Электроника. – 2008. – Т. 38, № 6. – С. 557-562.
7. Ушенко О.Г. Основи лазерної поляриметрії. Біологічні рідини / О.Г.Ушенко, Т.М. Бойчук та ін. – Чернівці: Чернівецький нац. ун-т, 2011. – 656 с.
8. Yermolenko S. Laser polarimetry tomography of biotissue pathological changes / S. Yermolenko, O.Angelsky, A.Ushenko [et al.] // Proc. SPIE. – 2001. – Vol. 4425. – P. 117-123).

Реферати

ЛАЗЕРНО-ПОЛЯРИМЕТРИЧЕСКАЯ ДИАГНОСТИКА СТРУКТУРНОЙ ОРГАНИЗАЦИИ ЛЕГОЧНОЙ ТКАНИ В НОРМЕ И ПАТОЛОГИИ

Бойчук Т.Н., Петришен А.И., Черникова Г.Н., Григоринши П.Н., Ермоленко С.Б.

На гистологических срезах изучались поляризационные свойства биологических тканей респираторного отдела дыхательной системы в норме и при патологии. Изучались критерии диагностики патологического состояния лёгочной ткани на основании статистического, корреляционного и фрактального анализа архитектурной структуры поляризованных лазерных изображений.

Ключевые слова: морфология, легочная ткань, лазерная поляриметрия.

Стаття надійшла 12.06.2012 р.

LASER-POLARIMETRIC DIAGNOSTICS OF THE STRUCTURAL ORGANIZATION OF THE PULMONARY TISSUE IN NORM AND PATHOLOGY

Boychuk T., Petryshen A., Chernikova G., Grygoryshyn P., Yermolenko S.

On histological sections polarization properties of the biological tissues of respiratory system in norm and pathology were studied. Visualized polarized laser fields are presented as a superposition of the distribution of isotropic and anisotropic optical structures, defined criteria for diagnosing a pathological condition of lung tissue on the basis of statistical, correlation and fractal analysis architectonic structure of the polarized laser images.

Key words: morphology, pulmonary tissue, laser polarimetry.

УДК 615.22 : 616-005.1

О.М. Вайсман

ІНДІВІДУАЛЬНА МЕДИЦИНА «Українська медицина стоматологічної академія», м. Івано-Франківськ

КЛІНІЧНІ ХАРАКТЕРИСТИКИ ТРОМБОЦИТІВ ПРИ КОРЕКЦІЇ ГОСТРОЇ КРОВОВТРАТИ ПОХІДНИМ 3-ОКСИПІРИДИНУ І ПРЕПАРАТОМ ЗАЛІЗА

В експериментах на білих щурах-самцях показано, що при гострій крововтраті препарат заліза ферум-лек (0,075 мг/кг) нормалізує загальну кількість тромбоцитів (PLT) та тромбокрит (Pct) через 3 год, але викликає зниження PLT через 24 год після втрати крові. Мексидол (2-етил-6-метил-3-оксипіридину сульфат) у дозі 100 мг/кг при комбінованому введенні із ферум-лек посилює нормалізуючий вплив препарату заліза на PLT у ранньому терміні після втрати крові та усуває зниження ним кількості кров'яних пластинок через 24 год після вилучення крові.

Ключові слова: крововтрата, тромбоцити, мексидол, 3-оксипіридин, препарат заліза.

Робота є фрагментом планової ініціативної НДР «Пошук засобів та біологічно активних речовин з числа похідних 2-оксоіндолу та 3-оксипіридину для фармакокорекції адаптивних процесів при порушеннях гомеостазу різної етіології» (№ державної реєстрації 0111U004570).

Неконтрольована кровотеча викликає 39% смертних випадків, пов'язаних із тяжкою травмою, і є провідною причиною смерті в цій ситуації, яку можна попередити [8]. Якщо кровотечу, що виникла внаслідок пошкодження судини досить легко усунути хірургічним шляхом, то кровотечу за рахунок коагулопатії, котра