

UDC 611.36/37.013

МОРФОМЕТРИЧНІ ВЗАЄМОВІДНОШЕННЯ СКЛАДОВИХ ПАНКРЕАТОДУОДЕНАЛЬНОГО ОРГАНОКОМПЛЕКСУ ПЛОДІВ

О.М.Слободян, Ю.Т.Ахтемічук, Ю.Є.Роговий
Буковинський державний медичний
університет, м. Чернівці

UDC 611.36/37.013

PANCREATODUODENAL ORGANO-COMPLEX COMPONENTS' MORPHOMETRIC INTERRELATION IN FETUSES

A.Slobodian, Yu.Akhtemiichuk, Yu.Rohovoi
Bukovina state medical university,
Chernivtsi

Природжені вади, ізольовані пошкодження та інші захворювання панкреатодуоденального органоккомплексу (ПДО) залишається актуальною проблемою гастроентерології, є частою причиною оперативних втручань у новонароджених і дітей раннього віку [3, 4].

Важливого значення надають своєчасному виявленню і прогнозуванню природжених вад, пошкоджень та іншої патології ПДО за допомогою сучасних адекватних методів діагностики [1]. Правильне тлумачення результатів діагностики відіграє вирішальну роль, поняття норми для порівняння з нею фактичних даних дослідження на даний час є складним і маловивченим питанням [2, 6]. Розробка неінвазивної топічної діагностики та ідентифікації різноманітних вад і пошкоджень ПДО в перинатальному періоді забезпечуються алгоритмами тактичних рішень та об'єктивними відомостями з топографічної, анатомії дванадцятипалої кишки (ДПК) і відділункової залози (ПЗ) [7]. Відомості про синтопічні кореляції ДПК і голівки ПЗ в пренатальному періоді онтогенезу людини сприяють з'ясуванню механізмів їх нормального формоутворення і становлення топографії [5].

Для визначення закономірностей органогенезу ДПК і голівки ПЗ важливо звертати увагу на особливості морфометричних змін у періоди їх прискореного (5 та 8-10 міс.) і сповільненого (6-7 міс.) розвитку [8], серед яких потребує особливої уваги вивчення періоду сповільнення розвитку ПДО.

Метою роботи був аналіз кореляційних взаємозв'язків морфометричних параметрів між частинами ДПК та голівкою ПЗ в плодів 5-7 місяців.

Матеріал і методи дослідження. Проведено дослідження на 42 трупах плодів 5-7 місяців in situ методами макромікропрепарування, виготовлення топографо-анатомічних зрізів у трьох взаємноперпендикулярних площинах, морфометрії. Статистичну обробку даних, кореляційний та регресійний аналіз, проводили за допомогою комп'ютерних програм "Statgrafics" та "Exel 7.0".

Результати дослідження та їх обговорення. На 5-7 місяцях внутрішньо-утробного розвитку голівка ПЗ знаходиться у тісному топографо-анатомічному взаємозв'язку з ДПК і оточена всіма її частинами (рис. 1).

Borns defects, isolated damages and other diseases of pancreatoduodenal organocomplexes (PDO) is actuality problem of gastroenterology, is the frequent reason of operative interferences in new-born and children of early age [3, 4].

Important value give to the timely exposure and prognostication of borns defects damages and other pathology of PDC by the modern adequate methods of diagnostics [1]. Correct interpretation results of diagnostics acts deciding role, the concept of norm for comparison with ither facts of research on this time is sufficiently an and insufficiently known stumper [2, 6]. Development of uninvasive topical diagnostics and authentication of the varied defects and damages of PDC in perinatal period is provided by the algorithms of tactical decisions and objective information from the topographical anatomy of duodenum (D) and pancreas (P) [7]. Information about syntopic correlations of D and heads of P in the prenatal period of human ontogenesis is promotes to understanding of mechanisms of their normal formation and topography becoming [5].

For determination of features of D and haed of P organogenesis it is important to pay attention on the feature of morphometric changes in periods of their speed-up (5 and 8-10 m.) and slow (6-7 m.) development [8], among which needs the special attention studing of deceleration period of PDC development.

The purpose of work was analysis of correlative intercommunications in morphometric parameters between parts of duodenum and head of pancreas at fetuses aged 5-7 months.

Material and research methods. Research is conducted on 42 troupes of fetuses aged 5-7 months in situ by the methods of macromicropreparation, making of topographo-anatomic cuts in three perpendicular planes and morphometria. The statistical data processing, correlative and regressive analysis conducted by the computer programs of "Statgrafics" and "Exel 7.0".

Results and discussion. On 5-7 months of antenatal development the head of P is in close topographo-anatomic intercommunication with D, being surrounded by all its parts (fig.1).

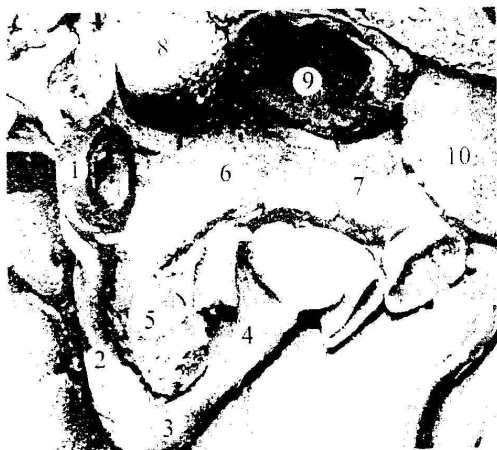

Рис. 1. Органи живота плода 250,0 мм ТПД. Макропрепарат. 36. x 1,4.

1 – верхня частина ДПК; 2 – низхідна частина ДПК; 3 – нижня частина ДПК; 4 – висхідна частина ДПК; 5 – голівка ПЗ; 6 – тіло ПЗ; 7 – хвіст ПЗ; 8 – хвостата частка печінки; 9 – шлунок; 10 – селезінка.

Fig.1. The abdominal organs of fetus are 250,0 mm of PCD. Macropreparation. Mg. x 1,4.

1- overhead part of D; 2- descending part of D; 3- lower part of D; 4- ascending part of D; 5- head of pancreas; 6- body of pancreas; 7- tail of pancreas; 8- tail part of liver; 9- stomach; 10- spleen.

Діам. нижн. ДПК = 7,68 - 0,57 шир. голів. ПШЗ; $r = -0,555$; $n = 14$; $p < 0,05$




Рис. 2. Регресійний аналіз між діаметром нижньої частини ДПК та діаметром голівки ПЗ в 6-місячній плоді.

r – коефіцієнт кореляції, p – вірогідність кореляційного зв'язку, n – кількість спостережень.

Fig.2. Regressive analysis between the diameter of lower part of duodenum and diameter of head of pancreas at 6-monthly fetuses.

r - Coefficient of correlation, p - authenticity of correlation connection, n - the amount of supervisions.

Таблиця 1 (Table 1)

Морфометричні показники ДПК та голівки ПЗ у плодів 5-7 місяців ($\bar{x} \pm Sx$)

Morphometric indexes of D and head of P at fetuses 5-7 months ($\bar{x} \pm Sx$)

Показники Indexes		5 місяць (month) (n=14)	6 місяць (month) (n=14)	7 місяць (month) (n=14)
Дванадцятипала кишка Duodenum	Діаметр верхньої частини, мм Diameter of overhead part, mm	4,35±0,111	4,91±0,179 $p < 0,02$	5,31±0,199 $p < 0,001$
	Довжина верхньої частини, мм Length of overhead part, mm	7,11±0,491	6,54±0,566	7,38±0,434
	Діаметр низхідної частини, мм Diameter of descending part, mm	4,49±0,158	4,81±0,116	5,32±0,285 $p < 0,02$
	Довжина низхідної частини, мм Length of descending part, mm	8,49±0,334	10,11±0,532 $p < 0,02$	10,03±0,532 $p < 0,05$
	Діаметр нижньої частини, мм Diameter of lower part, mm	4,67±0,148	4,92±0,216	5,82±0,191 $p < 0,001$
	Довжина нижньої частини, мм Length of lower part, mm	6,15±0,265	7,14±0,519	7,41±0,610
	Діаметр висхідної частини, мм Diameter of ascending part, mm	4,12±0,111	4,82±0,199 $p < 0,01$	5,22±0,201 $p < 0,001$
	Довжина висхідної частини, мм Length of ascending part, mm	7,07±0,232	8,13±0,431 $p < 0,05$	7,87±0,406 $p < 0,01$
Підшлункова залоза Pancreas	Довжина голівки, мм Length of head, mm	7,27±0,263	8,62±0,271 $p < 0,01$	7,64±0,242
	Діаметр голівки, мм Diameter of head, mm	4,91±0,202	4,86±0,212	5,19±0,430

Примітка: p – вірогідність відмінностей порівняно з 5 місяцем онтогенезу, n – кількість спостережень.

Note: p - is authenticity of differences comparatively with 5 month of ontogenesis; n - the amount of supervisions.

Дослідження показали, що не всі морфометричні показники ПДО характеризуються збільшенням на 6 і 7-му місяцях порівняно з 5-м місяцем. Діаметр верхньої частини ДПК вірогідно зростає порівняно з 5-м місяцем на 6-й і на 7-й місяці (табл.1).

Вірогідне зростання морфометричних параметрів порівняно з 5-м місяцем характерне для

Researches showed, that not morphometric indexes of PDO is characterized by the increase on 6 and 7th months comparatively with 5th. The diameter of upper part of D certainly grows comparatively with a 5th month both on 6th and on 7th (table 1).

Reliable growth of morphometric parameters comparatively with a 5th month characterized by

діаметра низхідної частини ДПК на 7-му місяці, довжини низхідної частини ДПК – на 6 і 7-му місяцях, для діаметра нижньої частини ДПК – на 7-му місяці, діаметра висхідної частини ДПК – на 6 і 7-му місяцях, довжини висхідної частини ДПК – на 6-му місяці, довжини голівки ПЗ – на 6-му місяці. На 6-му місяці встановлена пряма кореляційна залежність тім'яно-п'яркової довжини (ТПД) плода з діаметром нижньої частини ДПК (табл. 2).

the diameter of descending part of D on a 7th month, lengths of descending part of D - on 6 and 7th months, for the diameter of lower part of D - on a 7th month, diameter of ascending part of D - on 6 and 7th months, lengths of ascending part of D - on a 6th month, lengths of head of P - on a 6th month. On a 6th month the set direct correlation which is depend from parieto-calcarine distance (PCD) of fetus with the diameter of lower part of D (table 2).

Таблиця 2 (Table 2)

Пари кореляційних зв'язків між ТПД, розмірами ДПК та голівки ПЗ 6-місячних плодів
Pair of correlative connections between PCD, by the sizes of D and head of P of 6-monthly fetuses

Пари кореляційних зв'язків Pair of correlations		Коефіцієнт кореляції, r coefficient of correlation	Вірогідність кореляційного зв'язку, p Authenticity of correlation
ТПД PCD	Діаметр нижньої частини ДПК Diameter of lower part of D	0,602	< 0,05
Діаметр низхідної частини ДПК Diameter of descending part of D	Довжина низхідної частини ДПК Length of descending part of D	0,591	< 0,05
Діаметр низхідної частини ДПК Diameter of descending part of D	Діаметр нижньої частини ДПК Diameter of lower part of D	0,741	< 0,01
Довжина верхньої частини ДПК Length of overhead part of D	Довжина нижньої частини ДПК Length of lower part of D	0,674	< 0,01
Діаметр нижньої частини ДПК Diameter of lower part of D	Діаметр висхідної частини ДПК Diameter of ascending part of D	0,611	< 0,05
Довжина низхідної частини ДПК Length of descending part of D	Довжина висхідної частини ДПК Length of ascending part of D	0,623	< 0,02
Діаметр нижньої частини ДПК Diameter of lower part of D	Діаметр голівки ПЗ Diameter of head of P	- 0,555	< 0,05
Довжина голівки ПЗ Length of head of P	Діаметр голівки ПЗ Diameter of head of P	0,702	< 0,01

Діаметр низхідної частини ДПК позитивно корелює з довжиною низхідної частини та зв'язаний прямою кореляційною залежністю з діаметром нижньої частини ДПК. Довжина верхньої частини ДПК позитивно корелює з довжиною нижньої частини ДПК. Діаметр нижньої частини ДПК позитивно корелює з діаметром висхідної частини ДПК. Виявлена пряма кореляційна залежність довжини низхідної частини з довжиною висхідної частини ДПК. Діаметр нижньої частини ДПК обернено пропорційно корелює з діаметром голівки ПЗ. Довжина голівки ПЗ прямо корелює з діаметром голівки ПЗ. На 7-му місяці встановлені прямі кореляційні залежності ТПД плода з діаметром низхідної частини і довжиною нижньої частини ДПК та діаметром голівки ПЗ (табл. 3).

Діаметр верхньої частини ДПК позитивно корелює з діаметром її низхідної частини та діаметром висхідної частини. Діаметр низхідної частини ДПК позитивно корелює з діаметром та довжиною її нижньої частини. Довжина верхньої частини ДПК позитивно корелює з діаметром голівки ПЗ. Виявлена пряма кореляційна залежність діаметра нижньої частини з діаметром висхідної частини ДПК. Довжина нижньої частини прямо пропорційно корелює з діаметром висхідної частини ДПК та довжиною голівки ПЗ.

The diameter of D descending part positively correlates with length of descending part and bound by direct correlation with the diameter of D lower part. Length of D upper part positively correlates with length of D lower part. The diameter of D lower part positively correlates with the diameter of D ascending part. Found out direct correlation between length of descending part and length of D ascending part. The diameter of D lower part inversely proportional correlates with the diameter of P head. Length of P head direct correlates with the diameter of P head. Direct correlations is set on 7th month between PCD of fetus and diameter of descending part and length of D lower part and diameter of P head (table 3).

The diameter of upper part of D positively correlates with the diameter of its descending part and diameter of ascending part. The diameter of D descending part positively correlates with diameter and length of its lower part. Length of D upper part positively correlates with the diameter of P head. Found out direct correlation between diameter of lower part and diameter of D ascending part. Length of lower part directly proportionally correlates with the diameter of D ascending part and length of P head.

Таблиця 3 (Таблиця 3)

Пари кореляційних зв'язків між ТПД, розмірами ДПК та голівки ПЗ 7-місячних плодів
Pair of correlative connections between PCD, by the sizes of D and head of P of 7-monthly fetuses

Пари кореляційних зв'язків Pair of correlations		Коефіцієнт ко-реляції, r coefficient of correlation	Вірогідність кореляційного зв'язку, Authenticity of correlation
ТПД (PCD)	Діаметр нижньої частини ДПК Diameter of descending part of D	0,598	< 0,05
ТПД (PCD)	Довжина нижньої частини ДПК Length of lower part of D	0,733	< 0,01
ТПД (PCD)	Діаметр голівки ПЗ Diameter of head of P	0,659	< 0,02
Діаметр верхньої частини ДПК Diameter of overhead part of D	Діаметр нижньої частини ДПК Diameter of descending part of D	0,654	< 0,02
Діаметр нижньої частини ДПК Diameter of descending part of D	Діаметр нижньої частини ДПК Diameter of lower part of D	0,766	< 0,01
Діаметр верхньої частини ДПК Diameter of overhead part of D	Діаметр висхідної частини ДПК Diameter of ascending part of D	0,576	< 0,05
Довжина верхньої частини ДПК Length of overhead part of D	Діаметр голівки ПЗ Diameter of head of P	0,594	< 0,05
Діаметр нижньої частини ДПК Diameter of descending part of D	Довжина нижньої частини ДПК Length of lower part of D	0,590	< 0,05
Діаметр нижньої частини ДПК Diameter of lower part of D	Діаметр висхідної частини ДПК Diameter of ascending part of D	0,775	< 0,01
Довжина нижньої частини ДПК Length of lower part of D	Діаметр висхідної частини ДПК Diameter of ascending part of D	0,558	< 0,05
Довжина нижньої частини ДПК Length of lower part of D	Довжина голівки ПЗ Length of head of P	0,678	< 0,01

Регресійний аналіз між морфометричними параметрами ПДО в 6 і 7-місячних плодів встановив тільки в одному випадку, між діаметром нижньої частини ДПК і голівкою ПЗ обернено пропорційну кореляційну залежність, яка наведена в діаграмі та рівнянні регресійного аналізу (рис. 2).

Відносний характер сповільненого розвитку ПДО властивий тільки для 50% досліджуваних морфометричних параметрів. Виявлені у 6-місячних плодів прямі кореляційні залежності ТПД плода з діаметром нижньої частини ДПК та прямі кореляційні залежності ТПД плода з діаметром нижньої частини і довжиною нижньої частини ДПК та діаметром голівки ПЗ зумовлені однаковою швидкістю біосинтетичних процесів цих морфологічних параметрів і плода в цілому.

Виявлені прямі кореляційні залежності між розмірами різних частин ДПК та ПЗ на 6 і 7-й місяцях зумовлені інтеграцією сповільненого розвитку досліджуваних структур. Виявлена обернено пропорційна кореляційна залежність діаметра нижньої частини ДПК з діаметром голівки ПЗ. На нашу думку, це пояснюється наявністю процесів антагонізму між структурами, які виявляються у плодів 6-ти місяців та зникають на 7-му місяці, що створює передумови для виключення елементів антагонізму з переходом до повного синергізму в наступні місяці пренатального періоду онтогенезу.

Висновки

1. На 6-7 місяцях внутрішньоутробного розвитку відбувається відносно сповільнене збільшення параметрів панкреатодуоденального органоконплексу порівняно з 5 місяцем.
2. У 6-місячних плодів існує антагонізм між

Regressive analysis between morphometric parameters of PDO in 6 and 7-monthly fetuses established only in one case, back proportional correlation between the diameter of D lower part and P head and which is resulted in the diagram and equalization of regressive analysis (fig.2).

Relative character of slow development of PDC peculiar only for 50% explored morphometric parameters. The direct correlations dependence of fetus' PCD found out at 6-monthly fetus with the diameter of D lower part and direct correlation dependences of fetus' PCD with the diameter of descending part and length of D lower part and diameter of P head are predefined by identical speed of biosynthetic processes of these morphological parameters and fetus on the whole.

Found out direct correlations between the sizes of different D and P parts on 6 and 7 months predefined by integration of slow development of the explored structures. The back proportional correlation found out between diameter of D lower part and diameter of P head. To our opinion, it is explained by the presence of antagonistic processes between structures, which appears in fetuses of 6 months and disappears on 7th month, that creates pre-conditions for the exception of antagonistic elements with transition to complete synergism in the next months of prenatal period of ontogenesis.

Conclusions

1. There is relatively slow increase of pancreatoduodenal organocomplexes' parameters on 6-7 months of antenatal development comparatively with 5 month.
2. 6-monthly fetuses have antagonism between

діаметром нижньої частини дванадцятипалої кишки і діаметром голівки підшлункової залози.

between the diameter of D lower part and diameter of P head.

Перспективою подальших досліджень є з'ясування регресійних залежностей між морфометричними показниками ДПК і голівки ПЗ із судинно-нервовими структурами в динаміці внутрішньоутробного розвитку.

The prospect of subsequent researches is finding out of regressive dependences between the morphometric indexes of D and head of P with vascular-nervous structures in the dynamics of antenatal development.

Литература

1. Бочкарев А.А., Мутіна А.Н. Диагностическая ценность триплексного ультразвукового исследования при язвенной болезни желудка и двенадцатиперстной кишки / Матер. Пирог. студ. научн. конф. // Вестн. РГМУ. – 2003. – № 2(28). – С. 40-41.
2. Бурхис М.П., Ахтемійчук Ю.Т. Сучасні підходи щодо вивчення будови людини та клінічна анатомія // Клін. анат. та опер. хірург. – 2002. – Т. 1, № 1. – С. 7-12.
3. Буршев И., Цвиркун В., Кубышкин В. и др. Экономные резекции поджелудочной железы // Анналы хирургической гепатологии. – 2002. – Т. 7, № 1. – С. 277-278.
4. Иванов В.В., Аксельров В.М., Аксельров М.А. и др. Лечение врожденной непроходимости двенадцатиперстной кишки у новорожденных // Дет. хирург. – 2004. – № 4. – С. 7-8.
5. Круцяк В.М., Проняев В.І., Ахтемійчук Ю.Т. Значення ембріологічних досліджень на сучасному етапі розвитку морфологічної науки // Бук. мед. вісн. – 1998. – Т. 2, № 1. – С. 3-7.
6. Ceres A.V., Zwingenberger A.L., Hardam E. et al. Helical computed tomographic angiography of the normal canine pancreas // Vet Radiol. Ultrasound. – 2006. – V. 47, № 3. – P. 270-278.
7. Enriquer G., Vazquez E., Aso C. et al. Pediatric pancreas: An overview // Eur. Radiol. – 1998. – V. 8, № 7. – P. 1236-1244.
8. Matsumoto A., Hashimoto K., Yoshioka T., Otani H. Occlusion and subsequent re-canalization in early duodenal development of human embryos: integrated organogenesis and histogenesis through a possible epithelial-mesenchymal interaction // Anat. Embryol. (Berl). – 2002. – V. 205, № 1. – P. 53-65.

Реферат

Проведено морфометричне дослідження дванадцятипалої кишки і голівки підшлункової залози in situ на 42 трупах плодів 5-7 місяців. У плодів 6-7 місяців встановлено відносно замедлене збільшення параметрів панкреатодуоденального органоконструкції порівняно з 5-м місяцем.

Антагонізм між діаметром нижньої частини дванадцятипалої кишки і голівкою підшлункової залози у 6-місячних плодів характеризується рівнянням регресійного аналізу: діаметр нижньої частини дванадцятипалої кишки = 7,68-0,57 діаметра голівки підшлункової залози; $r = -0,555$; $n = 14$; $p < 0,05$.

Ключові слова: дванадцятипала кишка, голівка підшлункової залози, морфометрія, регресійний аналіз, плід.

Key words: duodenum, pancreatic head, morphometry, regressive analysis, fetus.