

© Злотар О.В., Роговий Ю.Є., Дікал М.В., 2010

УДК 616.631.11:611.61+611.36

## МОРФОЛОГІЧНА ХАРАКТЕРИСТИКА НИРОК ТА ПЕЧІНКИ В РАНЬОМУ ПЕРІОДІ ПОЛІУРИЧНОЇ СТАДІЇ СУЛЕМОВОЇ НЕФРОПАТІЇ

*О.В.Злотар, Ю.Є.Роговий, М.В.Дікал*

*Кафедра патологічної фізіології (зав. – проф. Ю.Є.Роговий) Буковинського державного медичного університету, м. Чернівці*

**Резюме.** В експериментах на 60 білих нелінійних щурах-самцях масою 0,16-0,18 кг на моделі сулемової нефропатії обґрунтовано, що морфологічними передумовами розвитку вторинної олігурії в ранній поліуричній стадії сулемової нефропатії є розвиток істотного уротромбозу на рівні внутрішньої ділянки мозкової речовини нирок (ISOM) та зовнішньої ділянки сосочка нирок (IM I). Поліурична стадія сулемової нефропатії характеризується ушкодженням 3-ї функціональної ділянки печінкової часточки навколо розширеного просвіту центральної вени.

**Ключові слова:** сулемова нефропатія, уротромбоз, вторинна олігурія, печінка.

Ранній період поліуричної стадії нефропатії через 72 год після введення двохлористої ртуті характеризується відновленням клубочкової фільтрації та діурезу. Повторно викликати олігурію неможливо, що зумовлено зниженням чутливості приносячої артерії до вазоконстрикторних стимулів [1-3]. Крім того, в деяких випадках рання поліурична стадія гострої ниркової недостатності може супроводжуватися розвитком вторинної олігурії, яка, як правило, призводить до 100 % летальності [4, 5]. З погляду на такі особливості функціонального стану нирок закономірно постає питання про необхідність проведення патоморфологічного аналізу печінки та нирок, враховуючи той факт, що особливістю будови нирки щура є наявність 7 ділянок: Cortex I, Cortex II – субкапсулярна та юкстамедулярна ділянки кіркової речовини; OSOM, ISOM – зовнішня та внутрішня ділянки мозкової речовини; IM I, IM II, IM III – ділянки сосочка нирок (W.Pfaller, 1980). Печінкова часточка має три функціональні ділянки [6].

**Мета дослідження.** Провести аналіз морфологічних змін 7 ділянок нирки та печінки у ранньому періоді поліуричної стадії сулемової нефропатії за умов гіпонатрієвої дієти.

**Матеріал і методи.** Досліди проведені на 60 білих нелінійних щурах-самцях масою 160-180 г за умов гіпонатрієвого раціону харчування з дотриманням правил проведення робіт з використанням експериментальних тварин (1977) та положень Конвенції Ради Європи про охорону хребетних тварин, що використовуються в експериментальних та інших наукових цілях (1986). Сулему вводили підшкірно в дозі 5 мг/кг [7]. Морфологію печінки та нирок вивчали через 72 год після індукції нефропатії. Негайно після збору сечі проводили евтаназію тварин методом декапітації під ефірним наркозом. Гістологічні дослідження проводили з фарбуванням депарафінованих зрізів гематоксиліном і еозином, за методом Слінченка та срібленням за методом Джонса-Моурі – 7 ділянок нирок та 3 ділянки печінкової часточки.

**Результати дослідження та їх обговорення.** Оцінюючи зрізи нирки, виявлено набряк всіх 7 ділянок (рис. 1) через 72 год після введення сулеми за умов гіпонатрієвого раціону харчування. У зовнішній ділянці кіркової речовини нирок (Cortex I) при срібленні в ранній поліуричній стадії сулемової нефропатії виявлено клубочки в

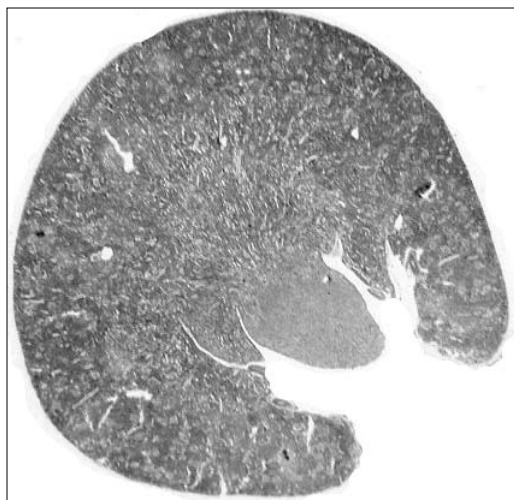


Рис. 1. Набряк всіх семи ділянок нирки щура в ранній поліуричній стадії сулемової нефропатії (72 год). Забарвлення за методом Слінченка.

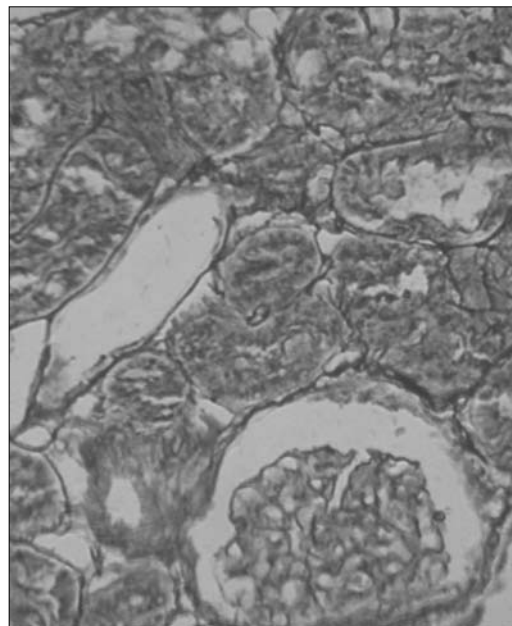


Рис. 2. Зовнішня ділянка кіркової речовини нирки (Cortex I). Рання поліурична стадія сулемової нефропатії (72 год). Сріблення за методом Джонса-Моурі. Зб. 140<sup>×</sup>.

стані гіперфільтрації та деструкцію сегмента  $S_2$  проксимального відділу нефрону з оголенням базальної мембрани (рис. 2). У внутрішній ділянці кіркової речовини (Cortex II) при срібленні виявлено ушкодження сегмента  $S_3$  проксимального відділу нефрону з оголенням базальних мембран. У зовнішній ділянці мозкової речовини (OSOM) виявлено деструкцію сегмента  $S_3$  проксимального відділу нефрону з розтягненням їх базальних мембран. У внутрішній ділянці мозкової речовини (ISOM) при срібленні суттєвих морфологічних змін не виявлено. Зовнішня ділянка сосочка нирок (IM I) при срібленні характеризувалася наявністю поодиноких розривів базальних мембран. У середній ділянці сосочка нирок (IM II) виявлені подібні морфологічні зміни, але менш виражені. У внутрішній ділянці сосочка нирок (IM III) у ранній поліуричній стадії сулемової нефропатії через 72 год при срібленні, крім поодиноких розривів базальних мембран, виявлено деформацію просвіту ниркових каналців.

У зовнішній ділянці кіркової речовини нирок (Cortex I) у ранній поліуричній стадії сулемової нефропатії через 72 год при фарбуванні гематоксиліном і еозином виявлено гідропічну дистрофію сегментів  $S_1$ - $S_2$  проксимального відділу нефрону. Внутрішня ділянка кіркової речовини (Cortex II) характери-

зувалася істотною гідропічною дистрофією сегмента  $S_3$  проксимального каналця. У зовнішній ділянці мозкової речовини (OSOM) виявлено істотну гідропічну дистрофію сегмента  $S_3$  проксимального каналця зі збільшенням його просвіту. Внутрішня ділянка мозкової речовини (ISOM) характеризувалася збільшенням просвіту ниркових каналців з наявністю в їх просвіті поодиноких гіалінових циліндрів. У зовнішній ділянці сосочка (IM I) також виявлені в просвіті каналців нефрону гіалінові циліндри, водночас чисельність їх була більшою, ніж у внутрішній ділянці мозкової речовини нирок. У середній (IM II) та внутрішній (IM III) ділянках сосочка нирок істотних морфологічних змін не виявлено.

У зовнішній ділянці кіркової речовини нирок (Cortex I) у ранній поліуричній стадії сулемової нефропатії при фарбуванні за методом Слінченка виявлено початкову реакцію грануляційної сполучної тканини з несуттєвим збільшенням кількості колагенових волокон в інтерстиції та потовщенням капсули Шумлянського-Боумена. Крім того, в просвіті проксимального каналця виявлені поодинокі згустки фібрину. Внутрішня

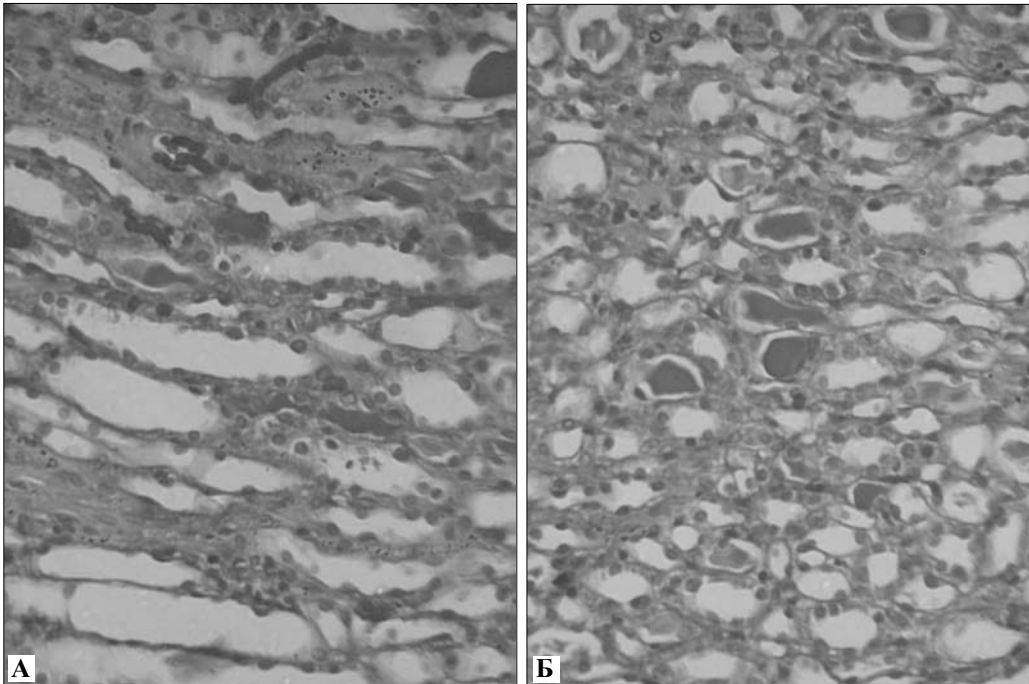


Рис. 3. Внутрішня ділянка мозкової речовини (А) та зовнішня ділянка сосочка нирки (Б). Рання поліурична стадія сулемової нефропатії (72 год). Забарвлення за методом Слінченка. Зб. 140 $\times$ .

ділянка кіркової речовини нирок (Cortex II) характеризувалася неістотним потовщенням базальних мембран ниркових проксимальних канальців та поодинокими згустками фібрину. Зовнішня ділянка мозкової речовини нирок (OSOM) характеризувалася початковою реакцією сполучної тканини з несуттєвим збільшенням кількості колагенових волокон у розтягнених базальних мембранах сегмента S<sub>3</sub> проксимальних канальців та збільшенням кількості еритроцитів. Внутрішня ділянка мозкової речовини нирок (ISOM) та зовнішня ділянка сосочка нирок (IM I) при фарбуванні за методом Слінченка характеризувалися наявністю істотного тромбозу та уротромбозу канальців нирок (рис. 3). У середній та внутрішній ділянках сосочка нирок істотних морфологічних змін не спостерігалось.

При дослідженні гістологічного стану печінки через 72 год після введення сулеми в ранній поліуричній стадії розвитку патологічного процесу при фарбуванні зрізів гематоксиліном і еозином виявлено гідропічну дистрофію гепатоцитів з максимальним проявом на рівні 3-ї функціональної ділянки навколо розширеного просвіту центральної вени (рис. 4).

Отже, нами вперше описані характерні морфологічні зміни 7 ділянок нирки шура. Виявлено, що морфологічними передумо-

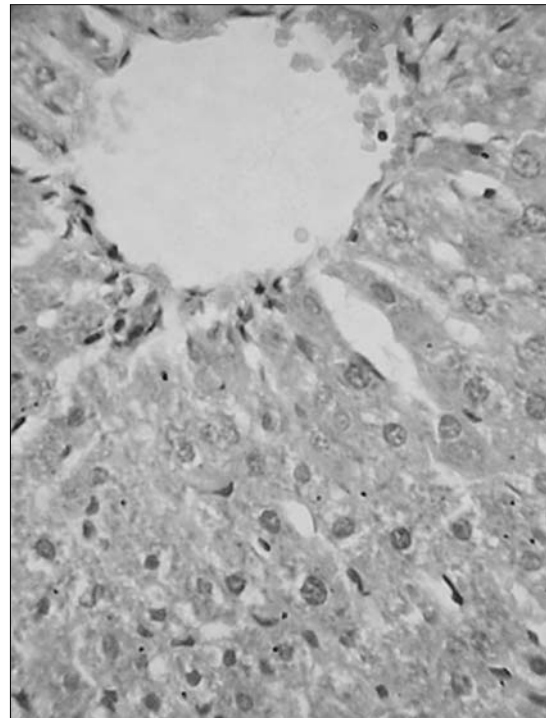


Рис. 4. Гідропічна дистрофія гепатоцитів 3-ї функціональної ділянки навколо розширеного просвіту центральної вени через 72 год після введення сулеми. Забарвлення гематоксиліном і еозином. Зб. 56 $\times$ .

вами розвитку вторинної олігурії в ранній поліуричній стадії сулемової нефропатії на фоні нечутливості приносячої артеріоли до вазоконстрикторних впливів є ушкодження проксимального відділу нефрону [8] зі зниженням продукції в ньому урокінази, що призводить до гальмування фібринолітичної активності сечі [9] з розвитком істотно-го уротромбозу на рівні внутрішньої ділянки мозкової речовини (ISOM) та зовнішньої ділянки сосочка нирок (IM I).

**Висновки.** 1. Вперше описані гістологічні зміни 7 ділянок нирки щура в ранньому періоді поліуричної стадії сулемової нефропатії: Cortex I, Cortex II – субкапсулярна та юкстамедулярна ділянки кіркової речовини; OSOM,

ISOM – зовнішня та внутрішня ділянки мозкової речовини; IM I, IM II, IM III – ділянки сосочка нирок. 2. Морфологічними передумовами розвитку вторинної олігурії в період ранньої поліуричної стадії сулемової нефропатії є розвиток істотно-го уротромбозу на рівні внутрішньої ділянки мозкової речовини (ISOM) та зовнішньої ділянки сосочка нирок (IM I). 3. Поліурична стадія сулемової нефропатії характеризується ушкодженням 3-ї функціональної ділянки печінкової часточки навколо розширеного просвіту центральної вени.

**Перспективи подальших досліджень** полягають у з'ясуванні ролі цитокінів у патогенезі псевдогепаторенального синдрому в поліуричній стадії сулемової нефропатії.

### Література

1. Быць Ю.В. Сравнительно-патологические аспекты энергообеспечения сосудистой стенки / Быць Ю.В., Пишак В.П., Атаман А.В. – Киев-Черновцы, 1999. – 331 с. 2. Патогенез поліуричної стадії гострої ниркової недостатності / А.І.Гоженко, Ю.С.Роговий, О.С.Федорук [та ін.] // Ж. АМН України. – 2000. – Т. 6, № 4. – С. 775-782. 3. Xiao Y. Effect of ischemia-reperfusion on the renal brush-border membrane sodium-dependent phosphate cotransporter NaPi-2 / Y.Xiao, R.R.Desrosiers, R.Beliveau // Can. J. Physiol. and Pharmacol. – 2001. – Vol. 79, № 3. – P. 206-212. 4. Федорук О.С. Період вторинної олігурії в перебігу гострої ниркової недостатності / О.С.Федорук // Укр. мед. вісті. – 2001. – Т. 4, № 1. – С. 112. 5. TNF-dependent bilateral renal injury is induced by unilateral renal ischemia-reperfusion / K.K.Meldrum, D.R.Meldrum, X.Meng [et al.] // Amer. J. Physiol. – 2002. – Vol. 282, № 2. – P. 540-546. 6. Basic Pathology / [Robbins, Kumar, Abbas et al.]. – [8th ed.]. – Philadelphia, London, Toronto, Montreal, Sydney, Tokyo: Bsevier Inc, 2007. – 902 p. 7. Сучасні методики експериментальних та клінічних досліджень центральної науково-дослідної лабораторії Буковинської державної медичної академії / В.М.Магальяс, А.О.Міхеев, Ю.С.Роговий [та ін.]; за ред. В.М.Магальяса. – Чернівці: БДМА, 2001. – 42 с. 8. "Приховане" ушкодження проксимального відділу нефрону / А.І.Гоженко, Ю.С.Роговий, О.С.Федорук [та ін.] // Одеський мед. ж. – 2001. – № 5. – С. 16-19. 9. Роговий Ю.С. Патолофізіологічний аналіз поліуричної стадії гострої ниркової недостатності при сулемовій інтоксикації / Ю.С.Роговий, О.В.Злотар, Л.О.Філіпова // Бук. мед. вісник. – 2006. – Т. 10, № 2. – С. 108-111.

### МОРФОЛОГИЧЕСКАЯ ХАРАКТЕРИСТИКА ПОЧЕК И ПЕЧЕНИ В РАННЕМ ПЕРИОДЕ ПОЛИУРИЧЕСКОЙ СТАДИИ СУЛЕМОВОЙ НЕФРОПАТИИ

**Резюме.** В експериментах на 60 белых нелинейных крысах-самцах массой 0,16-0,18 кг на модели сулемовой нефропатии обосновано, что морфологическими предпосылками развития вторичной олигурии в ранней полиурической стадии сулемовой нефропатии является развитие существенного уротромбоза на уровне внутреннего участка мозгового вещества почек (ISOM) и внешнего участка сосочка почек (IM I). Полиурическая стадия сулемовой нефропатии характеризуется повреждением 3-го функционального участка печеночной дольки вокруг расширенного просвета центральной вены.

**Ключевые слова:** сулемовая нефропатия, уротромбоз, вторичная олигурия, печень.

### MORPHOLOGIC CHARACTERISTIC OF THE KIDNEYS AND LIVER AT AN EARLY STAGE OF THE POLYURIC STAGE OF SUBLIMATE NEPHROPATHY

**Abstract.** It has been grounded on an animal model of sublimate nephropathy in experiments on 60 male albino nonlinear rats with the body weight of 0,16-0,18 kg that the development of essential urothrombosis at the level of the internal region of the medullary substance of the kidneys (ISOM) and the external site of the renal papilla (IM I) is the morphologic preconditions of the development of secondary oliguria at an early stage of sublimate nephropathy. The polyuric stage of sublimate nephropathy is characterized by a damage of the 3<sup>rd</sup> functional region of the hepatic lobule around a dilated lumen of the central vein.

**Key words:** sublimate nephropathy, urothrombosis, secondary oliguria, liver.

Bukovinian State Medical University (Chernivtsi)

Надійшла 14.01.2010 р.

Рецензент – проф. І.С.Давиденко (Чернівці)