

© Бондар О.Б.

УДК 618.348-007.61-06:616.348-002]-053.36

ХВОРОБА ГІРШСПРУНГА З УРАЖЕННЯМ СИГМОПОДІБНОЇ ОБОДОВОЇ КИШКИ, УСКЛАДНЕНА ЕНТЕРОКОЛИТОМ, У ГРУДНОЇ ДИТИНИ

О.Б.Боднар

Кафедра дитячої хірургії, ЛОР хвороб та стоматології (зав. – проф. Б.М.Боднар) Буковинського державного медичного університету, м. Чернівці

В останні роки частота хвороби Гіршпрунга (ХВ) зросла майже в 15 разів (В.П.Притула, 2000). ХГ виникає внаслідок порушення внутрішньоутробної міграції нейробластів, затримки диференціації клітин-попередників у нейробласти та гангліозні клітини, їх деструкції. Існує також теорія аутоімунної деструкції нервальних елементів. Результатом цього є розвиток агангліозу в різних ділянках товстої кишки [1]. Клінічні симптоми ХГ здебільшого з'являються в ранньому віці, але внаслідок їх неправильного тлумачення та запізнілої діагностики виникає одне з небезпечних ускладнень – ентероколіт, при якому смертність сягає до 30% [2]. Досі не визначені чіткі критерії діагностики ХГ у дітей раннього віку, в зв'язку з чим запізнюється й хірургічна допомога. Вторинні зміни в організмі потребують адекватної передопераційної підготовки, терапії та раціонального оперативного прийому [3].

Наводимо випадок гострої форми ХГ ректосигмоїдної ділянки з тотальним ураженням сигмоподібної ободової кишки (СОК) в декомпенсованій стадії у хлопчика 10-місячного віку.

Хлопчик Д., доставлений у відділення дитячої хірургії 10.06.03 р. з клінікою діарейного синдрому, скаргами на наявність запорів від народження та можливістю випорожнення за допомогою клізм. Останнім часом з'явилися часті рідкі випорожнення з домішками крові, підвищилась температура тіла до 38°C. Об'єктивно: язик підсушений, живіт збільшений, роздутий, симптомів подразнення очеревини не виявлено. З діагнозом "харчова токсикоінфекція" дитину

госпіталізували в дитяче інфекційне відділення. Вдруге дитину госпіталізували 30.06.03 р. у відділення дитячої хірургії в тяжкому стані зі скаргами на відсутність самостійного випорожнення, збільшення розмірів живота. Зі слів матері, регулярні клізми не спорожнюють кишечник без введення ректальної "трубочки". Тургор тканин різко знижений, шкіряні покриви бліді з ціанотичним відтінком. Язик обкладений білим нальотом. Живіт роздутий, бере участь в акті дихання, на передній черевній стінці виражена венозна сітка, контуруються перистальтуючі петлі товстої кишки. Явища дихальної та серцевої недостатності. Результати іригографії (1.07.03 р.): звуження прямої кишки та ректосигмоїдного кута з тотальним ураженням СОК, супрастенотичне розширення товстої кишки. Висновок: хвороба Гіршпрунга, ректосигмоїдна форма, з тотальним ураженням СОК.

Після добової передопераційної підготовки (інфузійна терапія, очисні та гіпертонічні клізми, антибіотикотерапія – цефтріаксон, гентаміцин, амінол) дитину прооперовано (протокол операції № 712 від 2.07.03 р.).

Операція: Лівобічна трансректальна лапаротомія. Резекція низхідної ободової та проксимального відділу сигмоподібної ободової кишки. Колостомія.

При ревізії органів черевної порожнини виявлено: дистальний відділ низхідної ободової кишки збільшений в об'ємі, різко роздутий, заповнений каловими масами, стінки інфільтровані; регіональні лімфовузли збільшені; СОК, ректосигмоїдний кут та пряма кишка зменшені

в розмірах, стінки її спалися завдяки гангліозу, з характерними білуватими "доріжками". Мобілізували розширений відділ низхідної ободової кишки та СОК до ректосигмоїдного кута. Виконали резекцію мобілізованої ділянки товстої кишки завдовжки 10-12 см. СОК прошили безперервною ниткою вікрил 3/0, шов занурили дворядним серозно-м'язовим швом ниткою вікрил 4/0. Підшили куку СОК до парієтальної очеревини. У лівій боковій ділянці вивели колостому з підшиванням товстої кишки серозно-м'язовими швами до парієтальної очеревини, апоневроза та шкіри. Зашили пошарово операційну рану, до колостоми прилаштували калоприймач, наклали асептичну пов'язку на основну рану.

Післяопераційний діагноз: Хвороба Гіршпрунга, ректосигмоїдна форма, з тотальним ураженням сигмоподібної ободової кишки. Декомпенсована стадія. Часткова кишкова непрохідність.

Макропрепарат: Ділянка товстої кишки, завдовжки 15 см, діаметром 5-8 см, різко переповнена каловими масами. Стінка набрякла, потовщена, щільна. Слизова оболонка запальна, блідно-рожевого кольору.

Гістологічний висновок: У розширеній частині товстої кишки – гіпертрофія м'язового шару, у звуженій частині – відсутність гангліозних клітин. Розширення та потовщення судин підслизової та серозної оболонок. Висновок: Хвороба Гіршпрунга.

Післяопераційний період без особливостей, у задовільному стані дитина виписана з рекомендованим оперативним втручанням через півроку.

Під час наступної госпіталізації дитини у дитячий хірургічний стаціонар проведено 3-добову передопераційну підготовку: інфузійна терапія, антибіотикотерапія (максипім, амікацин), очисні "стомальні" клізми з додаванням розчину метронідазолу з розрахунку 25 мг/кг. 5.02.2004 р. виконали радикальну операцію Соаве-Льонюшкіна (протокол операції № 56).

Після обробки операційного поля виконали лівобічну трансректальну лапаротомію зліва від попереднього післяопераційного рубця. Виділили зі спайок "стомальну" частину товстої кишки з наступною мобілізацією. Стомальний

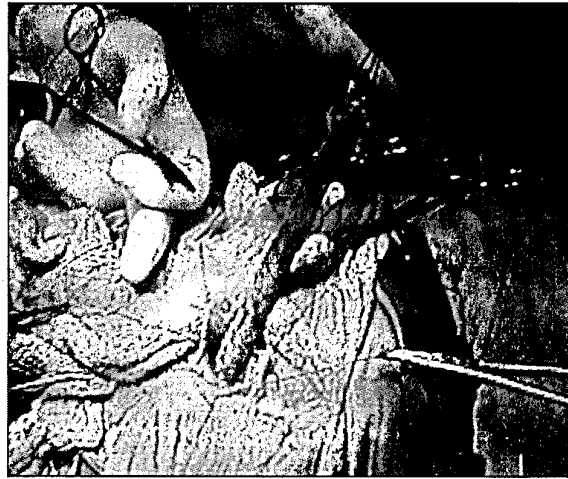


Рис. Демукозація відхідникового каналу у дитини Д. отвір вирізали, рану зашили наглухо. Відрізали проксимальний відділ товстої кишки, зашили її безперервним дексоновим швом і занурили в кисетний шов. Виділили зі спайок дистальний відділ товстої кишки, частково мобілізували. Серозно-м'язовий футляр прямої кишки відшарували від слизової основи до рівня внутрішнього сфінктера (рисунок). Виконали операцію Соаве-Льонюшкіна. У слизово-серозно-м'язовий тунель вставлено чотири гумових випускники, а в порожнину зведеної кишки – гумову трубку і тампон з маззю Вишневецького, прикріплений до неї. Черевну порожнину промили 100 мл водного розчину хлоргексидину. Контроль на гемостаз – сухо. Наклали пошарові шви на рану та асептичну пов'язку.

Перебіг післяопераційного періоду задовільний. Призначали інфузійну терапію, антибіотикотерапію (максипім, амікацин), парентеральне харчування (аміноплазмаль, аміноплазмаль-гепа) протягом 3-х діб, лактобактерин, симбітер, полівітамініотерапію, сеанси ГБО. Гістологічно підтверджено відсутність гангліозних клітин та діагноз хвороби Гіршпрунга. На 10-ту добу виконали 2-й етап операції Соаве-Льонюшкіна. Дитину виписали в задовільному стані. Оглянули хлопчика через 7 міс. після радикальної операції: скарги відсутні, випорожнення регулярні, без відхилень.

Отже, несвоєчасна діагностика та мала поінформованість лікарів щодо хвороби Гіршпрунга призводять до розвитку небезпечного ускладнення – ентероколіту. Наведене спостереження

підтверджує необхідність виведення кінцевої колостоми при хворобі Гіршспрунга, ускладненої ентероколітом, у дітей молодшого віку та утримання від радикальних операцій при цьому уск-

ладненні. Вважаємо, що методом вибору у дітей молодшого віку при наявності колостоми може бути операція Соаве-Льонюшкіна, про що й свідчить даний клінічний випадок.

Література

1. Ашкрафт К.У., Холдер Т.М. Детская хирургия. – СПб.: Пит.-Тал, 1997. – Т. 2. – С. 27-39.
2. Кривченя Д.Ю., Сорока В.П., Грегуль В.В. та ін. Хвороба Гіршспрунга та ентероколіт: проблеми і результати // Пробл. медицини. – 1999. – № 1-2. – С. 14-16.
3. Лёнюшкин А.И. Хирургическая колопроктология детского возраста. – М.: Медицина, 1999. – 365 с.

ХВОРОБА ГІРШСПРУНГА З УРАЖЕННЯМ СИГМОПОДІБНОЇ ОБОДОВОЇ КИШКИ, УСКЛАДНЕНА ЕНТЕРОКОЛІТОМ, У ГРУДНОЇ ДИТИНИ

О.Б.Боднар

Резюме. Наведено клінічний випадок хвороби Гіршспрунга ректосигмоїдної ділянки з тотальним ураженням сигмоподібної ободової кишки в декомпенсованій стадії, ускладненої ентероколітом, у хлопчика 10-місячного віку. Методом вибору у дітей молодшого віку може бути операція Соаве-Льонюшкіна.

Ключові слова: хвороба Гіршспрунга, ентероколіт, дитина.

HIRSCHSPRUNG'S DISEASE WITH SIGMOID COLONIC INVOLVEMENT COMPLICATED BY ENTEROCOLITIS IN AN INFANT

O.B.Bodnar

Abstract. The author presents a clinical case of Hirschsprung's disease of the recto-sigmoid portion with a total involvement of the sigmoid colon at a decompensated stage, complicated by enterocolitis in a 10-month boy. The method of choice in children of younger age may be Soave-Lionoshkin's operation.

Key words: Hirschsprung's disease, enterocolitis, child.

Bukovinian State Medical University (Chernivtsi)

Надійшла в редакцію 05.10.2004 р.