

УДК 617.717.4-001.5-089.84

В.Л. Васюк, О.А. Брагар, П.Є. Ковальчук

ВІДДАЛЕНІ РЕЗУЛЬТАТИ ЛІКУВАННЯ ПЕРЕЛОМІВ ПЛЕЧОВОЇ КІСТКИ З ВИКОРИСТАННЯМ ТЕХНОЛОГІЙ ІНТРАМЕДУЛЯРНОГО ОСТЕОСИНТЕЗУ

Буковинський державний медичний університет, м. Чернівці

Резюме. Внаслідок динамічного клінічного спостереження 100 пацієнтів із переломами плечової кістки оцінено віддалені результати хірургічного лікування вказаного ушкодження з використанням традиційних та новітніх технологій інтрамедулярного остеосинтезу з використанням бальної шкали. Продемонстровано залежність окремих показників між собою та найбільш активних післяопераційних показників – рівень активності, зовнішню та внутрішню ротацію, златність папіє-

нта підіймати руку вбік, а також вираженість сили. Встановлено, що бальна оцінка результатів хірургічного лікування переломів плечової кістки була вірогідно вищою за більшістю показників у пацієнтів із використанням малоінвазивних технологій інтрамедулярного остеосинтезу порівняно з традиційними технологіями.

Ключові слова: перелом, плечова кістка, остеосинтез, віддалені результати.

Вступ. Однією з передових технологій остеосинтезу вважається інтрамедулярний метод, який особливо часто застосовується для лікування діафізарних переломів плечової кістки та їх наслідків [1, 4]. Проте проведені рядом авторів [3, 8] дослідження показали, що інтрамедулярний неблокуючий остеосинтез не завжди забезпечує повну стабільність кісткових уламків і супроводжується формуванням досить великої періостальної мозолі, а сам процес консолідації є досить тривалим. Остеосинтез, забезпечуючи стабілізацію кісткових уламків, зумовлює додаткове пошкодження остеогенних елементів і порушення місцевих циркуляторних умов. Наразі суттєвою тенденцією є надання переваги малоінвазивним технологіям остеосинтезу. Так, найважливішим механічним чинником для зрощення переломів є стабільність малоінвазивного інтрамедулярного остеосинтезу, що суттєво впливає на репаративну регенерацію кісткових уламків [2, 5, 7, 11]. Також вагомими аргументами на користь блокуючого інтрамедулярного остеосинтезу є можливість раннього навантаження оперованої кінцівки при мінімальному ризику інфекційних ускладнень та незрощення уламків, мінімальні терміни зрощення переломів та відновлення функції [6, 9, 10]. Водночас переваги малоінвазивного інтрамедулярного остеосинтезу при переломах плечової кістки, на основі вивчення віддалених результатів хірургічного лікування даної патології, залишаються маловивченими.

Мета дослідження. Оцінити віддалені результати хірургічного лікування переломів плечової кістки з використанням традиційних та новітніх технологій інтрамедулярного остеосинтезу.

Матеріал і методи. З дотриманням вимог біоетики на базі відділення гострої травми ОКМУ «Лікарня швидкої медичної допомоги» (м. Чернівці) проведено динамічне клінічне спостереження за 100 пацієнтами з переломами плечової кістки та їх наслідками із застосуванням інтрамедулярного остеосинтезу. За видом технології оперативного лікування сформовано дві

клінічні групи спостереження. До першої (I) клінічної групи увійшли 62 хворих, яким виконано інтрамедулярний неблокований остеосинтез (з використанням фіксаторів Богданова, Руша, Кюнчера, Ендера), до другої (II) клінічної групи увійшли 38 пацієнтів, яким застосували інтрамедулярний блокований остеосинтез (із застосуванням БМПФ, «Beznoska», «ChM»). За основними клінічними характеристиками групи були зіставлюваними. Так, середній вік пацієнтів I клінічної групи дорівнював $48,5 \pm 3,1$ року, представники групи порівняння – $47,7 \pm 2,5$ року ($p > 0,05$). Частка чоловіків в основній групі становила 16,2 %, у II клінічній групі – 9,1 % ($p > 0,05$).

Відповідно до класифікації Асоціації ортопедів (АО), за тяжкістю пошкоджень переважали переломи типів A3, B1, B3, вірогідних відмінностей між представниками клінічних груп за тяжкістю пошкодження не виявилось.

Для оцінки наслідків проведених оперативних втручань використовували шкалу Constant-Murley Shoulder score, яка включала наступні показники: біль, рівень активності прооперованої кінцівки, положення кінцівки, вираженість сили згинання кінцівки вперед, здатність підіймати кінцівку вбік, зовнішня та внутрішня ротація, сума вищенаведених показників (у балах) та кількість ліжко-днів після проведеного оперативного втручання. За наведеною шкалою, з покращенням ефективності хірургічного лікування зростала сума бальної оцінки.

Статистичний аналіз проведений з використанням основних параметричних методів (визначення середнього значення та стандартного похибки по групах показників ($\bar{x} \pm S_x$), t-критерію Стьюдента з подальшим дослідженням ступеня вірогідності різниць між групами (p) та кореляційного аналізу. З даною метою використано програмне забезпечення Microsoft Office 2003 Excel 2003 та програму для статистичного аналізу даних BioStat 2008 (v. 5.5.0.0) [12].

Результати дослідження та їх обговорення. Отримані результати свідчать про наявність ві-

відмінностей між клінічними групами за цими показниками, зокрема, за рівнем активності положення руки, вираженістю сили, здатності підняти руку вбік та згинати її вперед, а також зовнішньою та внутрішньою ротацією кисті.

Показники кількості ліжко-днів та вираженість болю в балах у I та II групах практично не відрізнялися. З даним фактом, імовірно, пов'язана відсутність вірогідної різниці сумарної кількості балів у пацієнтів клінічних груп. Тобто, у пацієнтів II клінічної групи більшість показників якості життя пацієнта в післяопераційному періоді суттєво кращими та більш вираженими порівняно з аналогічними в пацієнтів I групи. Це може свідчити про переваги використання технології блокуваного інтрамедулярного остеосинтезу при діафізарних переломах плечової кістки з якісно кращими показниками як рухливості прооперованої кінцівки, так і самопочуття пацієнта в цілому.

Для подальшої оцінки впливу окремих показників на суму балів, кількість післяопераційних ліжко-днів, вираженість активності прооперованої кінцівкою, здатність виконувати верхньою кінцівкою активних та пасивних рухів у ліктьовому та плечовому суглобах проведено кореляційно-регресійний аналіз. Результати проведеного кореляційно-регресійного аналізу наведено в таблиці 2.

Проведення кореляційного аналізу між окремими показниками та сумою балів показало чітку залежність між такими показниками, як біль, рівень активності, вираженість сили, здатність згинати верхню кінцівку та підіймання вбік, величина ротації на сумарний показник. У I досліджуваній групі пацієнтів суттєво на сумарний показник впливав рівень болю в пацієнтів у після-

операційному періоді, рівень активності, положення руки, вираженість сили та здатність згинати руку вперед. У пацієнтів II клінічної групи основний внесок у сумарний показник вкладали такі показники, як рівень активності, зовнішня та внутрішня ротація. Інші показники не корелювали вірогідно з показником суми.

Проведення кореляційного аналізу між окремими показниками та рівнем активності показало вплив таких показників, як біль, положення руки, вираженість сили, ротація, кількість ліжко-днів після операції на рівень активності руки в післяопераційному періоді.

Аналізом кореляційних зв'язків у пацієнтів II групи встановлено залежність між рівнем активності та зовнішньою (0,67, $p < 0,05$) і внутрішньою (0,94, $p < 0,001$) ротацією, а також кількістю ліжко-днів у післяопераційному періоді (0,77, $p < 0,05$). У пацієнтів I групи тільки показник кількості ліжко-днів після операції вірогідно сильно корелював із показником рівня активності.

Наводимо клінічний приклад пацієнта з II клінічної групи (рис. 1-3): Хворий К., 35 років, історія хвороби №2063, госпіталізований до клініки 17.02.2011р. з приводу закритого поперечного скалкового перелому нижньої третини правої плечової кістки зі зміщенням уламків (1A2 за АО) (рис. 1А). Із анамнезу відомо, що хворий упав на праву верхню кінцівку біля власного будинку. Бригадою чергових травматологів проведено закритий інтрамедулярний остеосинтез фіксатором Руша (рис. 2Б, В). У післяопераційному періоді перелом ускладнений невropатією променевого нерва. Рухи в плечовому, ліктьовому та промене-зап'ястковому суглобі відсутні, кисть у вигляді «пташиної лапи» (рис. 2А). Пацієнт оглянутий невropатологом, проведена стимуляційна елект-

Таблиця 1

Показники оцінювання віддалених результатів хірургічного лікування переломів плечової кістки з використанням традиційних та новітніх технологій інтрамедулярного остеосинтезу, ($\bar{x} \pm Sx$)

Показник (у балах)	I група	II група
Біль	9,4±0,48	9,99±0,01
Рівень активності	11,0±0,60	14,0±0,80, $p < 0,01$
Положення руки	8,6±0,56	9,99±0,01, $p < 0,05$
Вираженість сили	13,0±2,0	20,2±1,2, $p < 0,01$
Згинання руки вперед	9,2±0,48	9,99±0,01, $p < 0,05$
Здатність підняти руку вбік	8,1±0,37	9,99±0,01, $p < 0,001$
Зовнішня ротація	8,4±0,66	9,8±0,18, $p < 0,05$
Внутрішня ротація	8,1±0,37	9,4±0,48, $p < 0,05$
Сума	79,7±5,78	91,1±3,14
Кількість ліжко-днів після проведеної операції	12,9±1,85	9,3±1,98

Примітка. p – ступінь вірогідності різниці показників порівняно з I групою

Таблиця 1

Взаємозв'язки впливу показників оцінювання результатів хірургічного лікування переломів плечової кістки з використанням традиційних та новітніх технологій інтрамедулярного остеосинтезу (г)

Показник (бали)	I група	II група
	Сума балів	
Біль	0,76, p<0,01	0,53
Рівень активності	0,65, p<0,05	0,77, p<0,05
Положення руки	0,89, p<0,01	-0,08
Виразеність сили	0,91, p<0,001	0,44
Згинання руки вперед	0,80, p<0,01	-0,22
Здатність підіймати руку вбік	0,07	-0,22
Зовнішня ротація	0,59	0,67, p<0,05
Внутрішня ротація	0,20	0,80, p<0,05
Кількість днів після операції	-0,24	-0,56

Примітка. p – ступінь вірогідності різниці показників

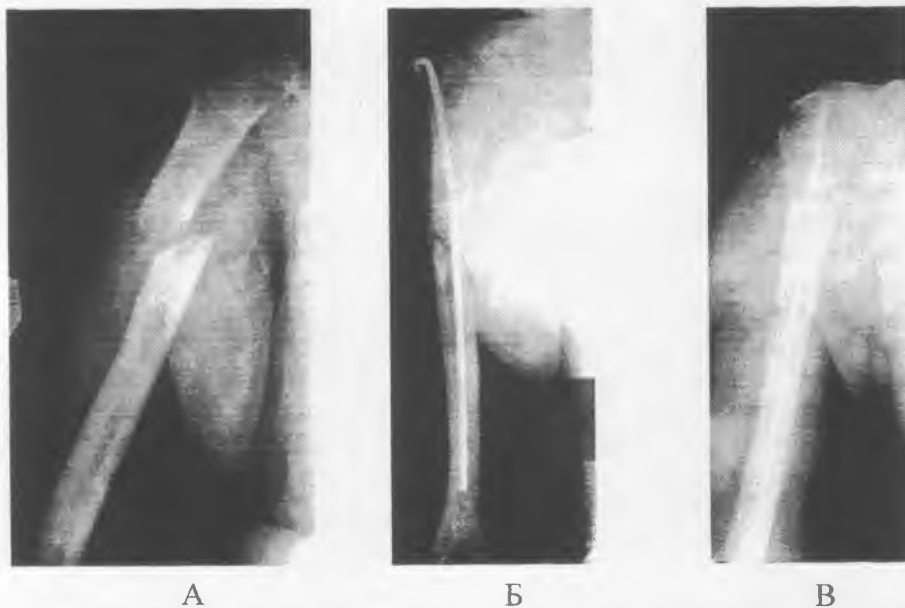
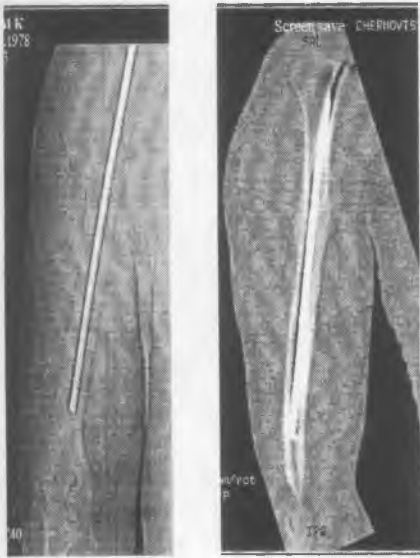


Рис. 1. Фотовідбитки рентгенограм хворого К., 35 років, історія хвороби №2063 при госпіталізації (А), після остеосинтезу в прямій (Б) та боковій (В) проекціях



Рис. 2. Функціональний результат хворого на 3-й день (А – пряме підняття) через п'ять місяців (Б – підняття вперед, В – зовнішня ротація) після оперативного лікування



А

Б

3. А – комп'ютерна томограма хворого К., термін 5 після остеосинтезу блокованим інтрамедулярним сатором (Б – сформована повна структурована мозоля

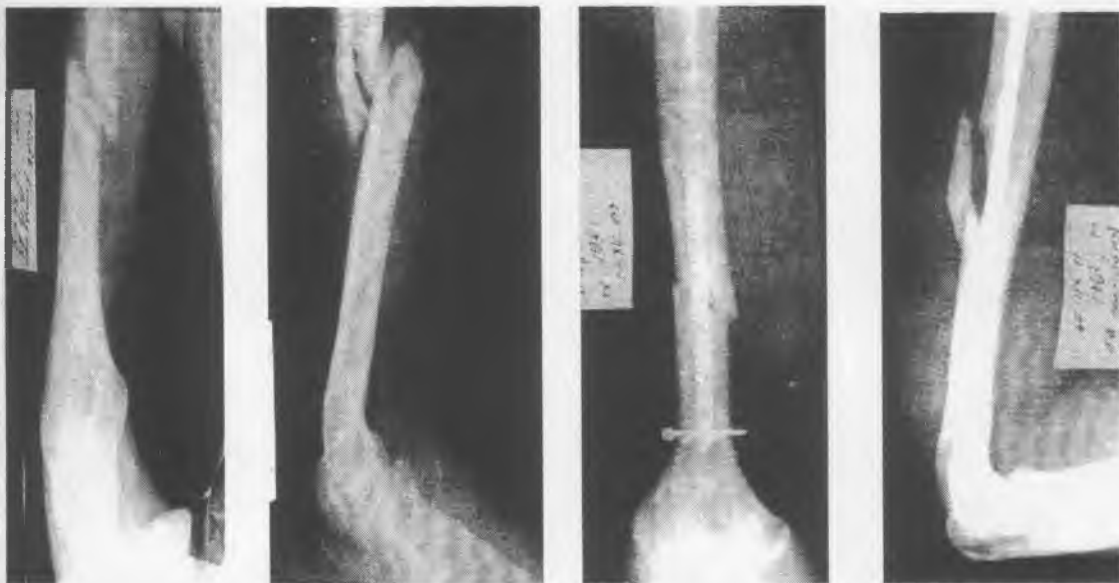ейроміографія, призначено курс терапії, через і тяжні з покращенням виписаний на амбулаторне лікування, сума балів за шкалою Constant-Murley Shoulder score після виписки зі стаціонару. Оглянутий через п'ять місяців після операції: кінцівка відновлена (рис. 2Б, В). З метою крашення діагностики пацієнту проведено комп'ютерну томографію, візуалізовано консолидацію перелому (рис. 3). Сума балів за шкалою Constant-Murley Shoulder score через п'ять місяців після оперативного лікування 87 балів.

Проведення кореляційного аналізу між окремими показниками та вираженістю сили показало, що в пацієнтів I клінічної групи суттєво на вираженість сили впливали такі показники оцінки стану пацієнта, як положення руки ($r=0,69$,

$p<0,05$), здатність згинати руку вперед ($r=0,78$, $p<0,01$) та кількість ліжко-днів після операції ($r=0,91$, $p<0,001$). У пацієнтів II групи жодний із показників вірогідно не корелював з показником вираженості сили.

Вивчення наявності сильних кореляційних зв'язків між окремими показниками та зовнішньою ротацією показало їх наявність між такими показниками, як внутрішня ротація (0,88, $p<0,01$) та кількість ліжко-днів після операції (0,67, $p<0,05$) у пацієнтів II групи.

Наводимо клінічний приклад пацієнта з II клінічної групи (рис. 4, 5) Хворий К., 28 років, історія хвороби № 14630, госпіталізований до відділення 12.12.2009 р. із закритим скалковим переломом правої плечової кістки на межі середньої та нижньої третини зі зміщенням відламків (I A3 за AO). З анамнезу встановлено, що пацієнт отримав травму внаслідок ДТП. Бригадою чергових лікарів пацієнта прооперовано інтрамедулярним блокованим фіксатором фірми "ChM" (рис. 4В, Г). Післяопераційний період проходив без ускладнень, на 6-й день після операції виписаний на амбулаторне лікування. Рухи в плечовому та ліктьовому суглобах на момент виписки були в повному об'ємі. Хворий оцінений за шкалою віддалених результатів (шкалу Constant-Murley Shoulder score), сума балів після виписки зі стаціонару 84. Функціональний результат вивчений у терміни 4 міс. та 1 рік 2 міс. після оперативного лікування. Після останнього огляду – рентгенологічно констатована повна структурована мозоля правої плечової кістки (рис. 5А та 5Б). Клінічно констатовано повне відновлення функції верхньої кінцівки (рис. 5В та 5Г). Функціональний результат оцінений за шкалою Constant-Murley Shoulder score у 100 балів. Пацієнт повністю відновився для занять фізичною роботою та спортом.



А

Б

В

Г

рис. 4. Фотовідбитки рентгенограм хворого К., історія хвороби №14630 у прямій (А) та боковій (Б) проекціях при госпіталізації; у прямій (В) та боковій (Г) проекціях після остеосинтезу блокованим інтрамедулярним фіксатором

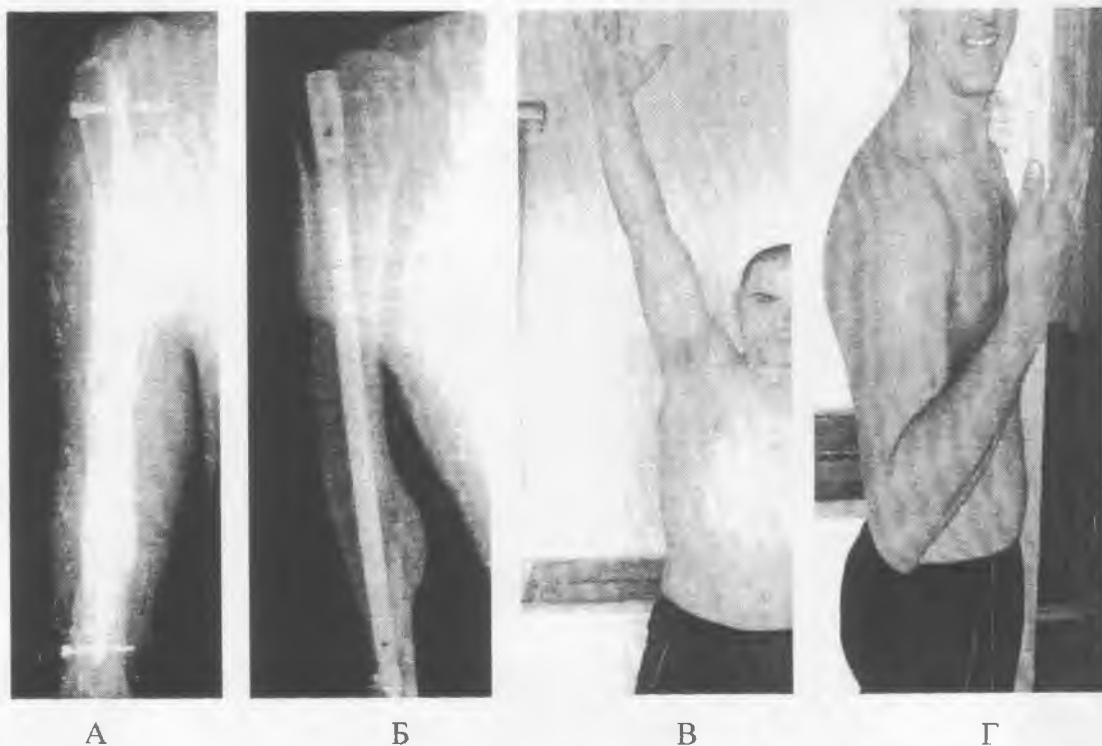


Рис. 5. Віддалені результати хворого К., 1 рік 2 міс. після металоостеосинтезу: рентгенограма у прямій (А) та боковій (Б) проекціях; об'єм рухів у плечовому (В) та ліктьовому (Г) суглобах

У пацієнтів I групи жодний із показників вірогідно не корелював із показником зовнішньої ротації. Показник суми балів у жодній з груп не корелював із показником зовнішньої ротації.

Проведення кореляційного аналізу впливу окремих показників стану пацієнтів у післяопераційному періоді та величиною внутрішньої ротації показало чітку залежність між цим показником та рівнем активності ($r=0,94$, $p<0,001$), зовнішньою ротацією ($r=0,88$, $p<0,01$) та кількістю ліжко-днів ($r=0,80$, $p<0,05$) після операції в пацієнтів II клінічної групи. У представників I клінічної групи жоден із показників вірогідно не корелював із показником внутрішньої ротації. Останнє може свідчити про гіршу якість методики проведення оперативного втручання в пацієнтів I групи порівняно з II групою, особливо за рівнем рухливості прооперованою кінцівкою та післяопераційним періодом у стаціонарі.

Висновки

1. Проведення статистичної обробки даних оцінювання віддалених результатів хірургічного лікування переломів плечової кістки з використанням кореляційного аналізу показало залежність окремих показників між собою та найбільш активних післяопераційних показників – рівень активності, зовнішню та внутрішню ротацію, здатність пацієнта підняти руку вбік, а також вираженість сили.

2. Бальна оцінка результатів хірургічного лікування переломів плечової кістки була вірогідно значущою в пацієнтів із використанням малоінвазивних технологій інтрамедулярного остеосинтезу порівняно з традиційними технологіями. Це свідчить про переваги інтрамедулярного

блокованого остеосинтезу, що застосовували для пацієнтів II клінічної групи, перед традиційною технологією (I клінічна група).

Перспективи подальших досліджень полягають у проведенні регресійного аналізу з визначенням регресійної залежності показників між собою (лінійна регресія) та розрахунком рівняння регресії за наявності позитивних кореляційних залежностей.

Література

1. Статический и динамический интрамедулярно-трансоссальный остеосинтез при лечении диафизарных переломов длинных костей / Д.Д. Битчук, А.Г. Истомин, А.Е. Марюхнич [и др.] // Ортопедия, травматол. и протезир. – 2001. – № 3. – С. 27-29.
2. Білінський П.І. До питання біологічного остеосинтезу діафізарних переломів / П.І. Білінський // Ортопедия, травматол. и протезир. – 2000. – № 3. – С. 69-71.
3. Васюк В.Л. Нові технології в лікуванні переломів довгих кісток та їх наслідків: автореф. дис. на здобуття наук. ст. д-ра. мед. наук: спец. 14.01.21 «Травматологія і ортопедія» / В.Л. Васюк. – К: АМН України. Ін-т травматології та ортопедії, 2007. – 35 с.
4. Калашніков А.В. Спосіб кісткової пластики при блокуючому інтрамедулярному остеосинтезі у хворих з псевдосуглобами / А.В. Калашніков, А.Т. Бруско, Ю.О. Ставінський // Вісн. ортопедії, травматол. та протез. – 2009. – № 2. – С. 47-50.
5. Літвішко В.О. Функціональне лікування діафізарних переломів плечової кістки: автореф.

- дис. на здобуття наук. ст. канд. мед. наук: спец. 14.01.21 «Травматологія і ортопедія» / В.О. Літвішко. – Х: Харк. – НДІ ортопедії та травматології ім. М.І.Ситенка. – 1999. – 20 с.
6. Руководство по внутреннему остеосинтезу / М.Е. Мюллер, М. Альговер, Р. Шнайдер [и др.]. – М.: Ad Marginem, 2007. – 750 с.
 7. Changulani M. Comparison of the use of the humerus intramedullary nail and dynamic compression plate for the management of diaphyseal fractures of the humerus. A randomised controlled study / M. Changulani, U.K. Jain, T. Keswani // *Int Orthop.* – 2007. – Vol. 31, № 3. – P. 391-395.
 8. Cole P.A. The operative treatment of diaphyseal humeral shaft fractures / P.A. Cole, C.A. Wijdicks // *Hand Clin.* – 2007. – Vol. 23, № 4. – P. 437-448.
 9. Demirel M. Interlocking nailing of humeral shaft fractures. A retrospective study of 114 patients / M. Demirel, E. Turhan, F. Dereboy // *Indian J. Med. Sci.* – 2005. – Vol. 59, № 10. – P. 436-442.
 10. A humeral shaft fracture complicated with anterior shoulder dislocation in a young male treated with modified Intramedullary nailing prior to reduction: a case report / K. Kazakos, S. Paraschou, N. Lasanianos [et al.] // *Cases J.* – 2009. – Vol. 2, № 1. – P. 37-42.
 11. Kontakis G.M. Intramedullary nailing for non-union of the humeral diaphysis: a review / G.M. Kontakis, G.M. Papadokostakis, K. Alpan-taki // *Injury.* – 2006. – Vol. 37, № 10. – P. 953-960.
 12. Реброва О.Ю. Статистический анализ медицинских данных / О.Ю. Реброва. – М.: Медиа Сфера, 2003. – 305 с.

ОТДАЛЕННЫЕ РЕЗУЛЬТАТЫ ЛЕЧЕНИЯ ПЕРЕЛОМОВ ПЛЕЧЕВОЙ КОСТИ С ИСПОЛЬЗОВАНИЕМ ТЕХНОЛОГИЙ ИНТРАМЕДУЛЛЯРНОГО ОСТЕОСИНТЕЗА

В.Л. Васюк, А.А. Брагарь, П.Е. Ковальчук

Резюме. Вследствие динамического клинического наблюдения 100 пациентов с переломами плечевой кости оценены отдаленные результаты хирургического лечения указанного повреждения с использованием традиционных и новейших технологий интрамедуллярного остеосинтеза с использованием бальной шкалы. Продемонстрирована зависимость отдельных показателей между собой и наиболее активных послеоперационных показателей – уровня активности, внешнюю и внутреннюю ротацию, способность пациента поднимать руку в сторону, а также выраженность силы. Установлено, что бальная оценка результатов хирургического лечения переломов плечевой кости была достоверно выше по большинству показателей у пациентов с использованием малоинвазивных технологий интрамедуллярного остеосинтеза по сравнению с традиционными технологиями.

Ключевые слова: перелом, плечевая кость, остеосинтез, отдаленные результаты.

REMOTE RESULTS OF TREATING FRACTURES OF THE HUMERUS, USING TECHNOLOGIES OF INTRAMEDULLARY OSTEOSYNTHESIS

V.L. Vasiuk, O.A. Brahar, P.Ye. Kovalchuk

Abstract. Due to a case follow-up of 100 patients with fractures of the humerus remote results of surgical treatment of the said damage were evaluated, applying the use of traditional and new technologies of intramedullary osteosynthesis, using a point scale. A dependence of individual parameters between each other and the most active postoperative parameters were demonstrated – the level of activity, external and internal rotation, the patient's ability to lift his hand sideways, and the intensity of force as well. It was established that the numerical score or the results of surgical treatment of fractures of the humerus was significantly higher than the majority of indicators in patients with minimally invasive technologies of intramedullary osteosynthesis as compared with the traditional technologies.

Key words: fracture, humerus, osteosynthesis, remote results.

Bukovinian State Medical University (Chernivtsi)

Рецензент – проф. Р.І. Сидорчук

Buk. Med. Herald. – 2012. – Vol. 16, № 2 (62). – P. 14-19

Надійшла до редакції 05.03.2012 року