

І.Б.Вовк, Т.Д.Задорожна, О.А.Андрієць, О.І.Пустовалова*

ЦИТОЛОГІЧНІ, ІМУНОЦИТОХІМІЧНІ ТА МОРФОМЕТРИЧНІ ОСОБЛИВОСТІ ПІХОВОГО ЕПІТЕЛІУ ПРИ ВУЛЬВОВАГІНІТАХ У ДІВЧАТ ПРЕПУБЕРТАТНОГО ВІКУ

Інститут ПАГ АМН України

*Кафедра акушерства і гінекології з курсом дитячої та підліткової гінекології
(зав. – проф. О.М.Юзько) Буковинського державного медичного університету

Резюме. У роботі, на прикладі дослідження піхових мазків при вульвовагінітах у дівчат препубертатного віку, представлені особливості цитологічних, імуноцитохімічних та морфометричних змін у піховому епітелії.

Ключові слова: дівчата, вульвовагініт, апоптоз.

Вступ. Апоптоз, або запрограмована смерть клітини, являє собою процес, за допомогою якого внутрішні чи зовнішні фактори, активуючи генетичну програму, призводять до смерті клітини та її ефективного видаленню із тканини, тобто, це генетично контрольована смерть клітини [6]. Апоптоз – це механізм смерті клітин, який має низку біохімічних та морфологічних відмінностей від некрозу. Це енергозалежний процес, внаслідок якого видаляються небажані та дефектні клітини організму [3]. Апоптоз на відміну від некрозу, ніколи не викликає запальної реакції [4]. Апоптоз бере участь у деяких фізіологічних та патологічних процесах, а саме: 1) запрограмованому видаленні клітин під час ембріогенезу; 2) гормонозалежній інволюції тканин органів у дорослих, наприклад, відторгненні ендометрія під час менструального циклу, атрезії фолікулів в яєчниках у менопаузі та регресії молочної залози після припинення лактації; 3) видаленні деяких клітин під час регенераторної проліферації клітинної популяції; 4) смерті окремих клітин у пухлинах, в основному при її регресії; 5) смерті клітин імунної системи після вичерпання їх кількості; 6) патологічній атрофії гормонозалежних органів; 7) патологічній атрофії паренхіматозних органів після обтурації вивідних протоків; 8) смерті клітин, яка викликана дією цитотоксичних Т-клітин, наприклад, при відторгненні трансплантата; 9) пошкодженні клітин під час деяких вірусних захворювань; 10) смерті клітин внаслідок дії різних пошкоджувальних факторів які можуть викликати некроз, але діють у невеликих дозах, наприклад, при дії високої температури, іонізуючого випромінювання, протипухлинних препаратів [2]. На сьогодні виявлено велику кількість генів, які кодують речовини, що необхідні для регуляції апоптозу. Під час стимуляції тканин будь-яким мітогеном її клітини переходять у стан підвищеної мітотичної активності, яка обов'язково супроводжується деякою активацією апоптозу. Частка клітин залежить від співвідношення активаторів та інгібіторів апоптозу: інгібітори включають фактори росту, клітинний матрикс, статеві стероїди, деякі вірусні білки; а активатори – недостатність факторів росту, втрату зв'язку з матриксом, глюкокортикоїди, деякі віруси, вільні радикали, іонізуючу радіацію [1].

Під дією активаторів або ж відсутності інгібіторів відбувається активація ендогенних протеаз та ендонуклеаз. Це призводить до пошкодження цитоскелета, фрагментації ДНК та порушення функціонування мітохондрій. Клітина зморщується, але клітинна мембрана залишається безперервною, однак її пошкодження призводить до активації фагоцитозу. Загинувши, клітини розпадаються на невеликі, обмежені мембраною, фрагменти, які позначаються як апоптотичні тільця [1,7].

Не зважаючи на те, що апоптоз можуть активувати різні фактори, які характерні для певних типів клітин, однак кінцевий шлях апоптозу регулюється точно встановленими генами і є загальним незалежно від причини активації апоптозу [5].

Мета дослідження. Встановити особливості цитологічних, імуноцитохімічних та морфометричних змін слизової оболонки вульви та піхви у дівчат препубертатного віку з вульвовагінітами.

Матеріал і методи. Нами вивчалися цитологічні мазки з вульви 20 дівчат препубертатного віку, хворих на вульвовагініт.

Для вирішення поставлених завдань у дослідженні були використані наступні методи:

1. Цитологічний метод – забарвлення за методом Романовського - Гімзи.

2. Морфометричний метод:

а) проводили підрахунок клітин із дистрофічними змінами (жирова та гідропічна дистрофія) у перерахунку на 100 клітин;

б) проводили підрахунок клітин, які відображають запальний процес: нейтрофільних гранулоцитів, лімфоцитів та макрофагів у перерахунку на 100 клітин.

3. Імуноцитохімічні методи:

а) непрямий стрептавідин-пероксидазний метод виявлення рецептора CD-95 (Apo-1 або Fas). Дана методика визначає ступінь експресії CD-95 антигену з молекулярною масою 45кД, трансмембранна молекула типу I, яка відноситься до суперсімейства рецепторів фактору некрозу пухлин (TNF).

б) непрямий стрептавідин-пероксидазний метод виявлення онкопротеїну bcl-2, який відноситься до антиапоптогенних факторів.

Оцінка результатів: оцінка результатів імуноцитохімічної реакції здійснюється за допомогою методів, прийнятих в імуноцитохімії, з визначенням ступеня експресії (у балах): 0 балів – немає видимого забарвлення; 1 бал – слабе забарвлення; 2 бали – помірне забарвлення; 3 бали – виразне забарвлення; 4 бали – дуже виразне забарвлення.

Аналіз імуноцитохімічних досліджень експресії рецептора CD95 та антиапоптогенного протеїну bcl-2 був проведений у клітинах епітелію вульви в порівняльному аспекті, оскільки морфологічна структура його є найбільш важливою для визначення патологічних змін.

Результати дослідження та їх обговорення. При дослідженні мазків вульви та піхви у дівчат препубертатного віку з вульвовагінітами дистрофічні зміни епітелію були досить виразні. При цьому переважала жирова дистрофія, яка, у середньому, становила $38,3 \pm 1,15\%$, гідропічна дистрофія епітелію в мазках виявлялась, у середньому, в $35,0 \pm 0,5\%$ (рис. 1).

Гематогенні елементи в мазках дівчат препубертатного віку із запальними процесами зовнішніх статевих органів та піхви були представлені, в основному, нейтрофільними гранулоцитами, у середньому, у $8,9 \pm 0,27\%$, у меншій мірі лімфоцитами, які становили, у середньому, $3,2 \pm 0,1\%$ (рис. 2).

Відсоток макрофагів становив $2,8 \pm 0,08\%$ у порівнянні з даними в дівчаток нейтрального віку, що вказує на більшу відповідь імунних показників на запалення.

Експресія CD-95 в епітелії вульви та піхви в дівчат препубертатного віку із вульвовагінітами була помірно виразна (2-3 бали) (рис.3). При цьому експресія антигену bcl-2 була помірно виразна (2 бали), у середньому $1,7 \pm 0,05$ бала (рис.4), що може бути пов'язано з початком дії гормонального фактору (естрогену), який є індуктором апоптозу.

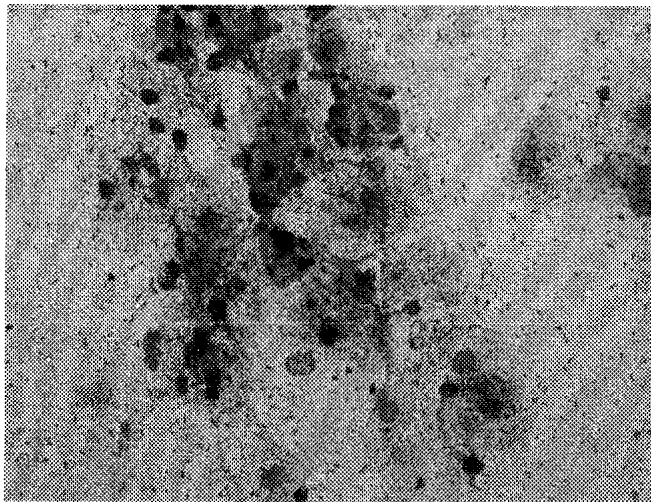


Рис. 1. Мікрофото. Мазок із вульви дівчинки 10 років з вульвовагінітом. Шар клітин сплющеного епітелію. Виразні дистрофічні зміни. Забарвлення за методом Романовського-Гімзи. Ок.х10, Об.х40

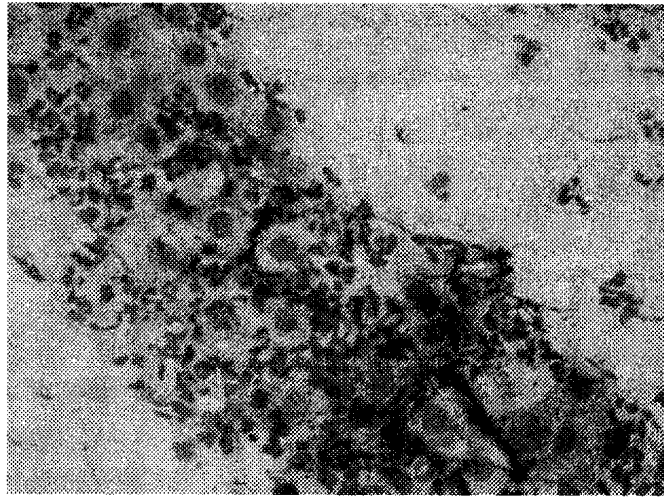


Рис.2. Мікрофото. Мазок із вульви дівчинки 11 років з вульвовагінітом. Шар поверхневих клітин сплющеного епітелію. Виразні дистрофічні зміни клітин епітелію. Багато нейтрофільних гранулоцитів та лімфоцитів. Забарвлення за методом Романовського-Гімзи. Ок.х10, Об.х40

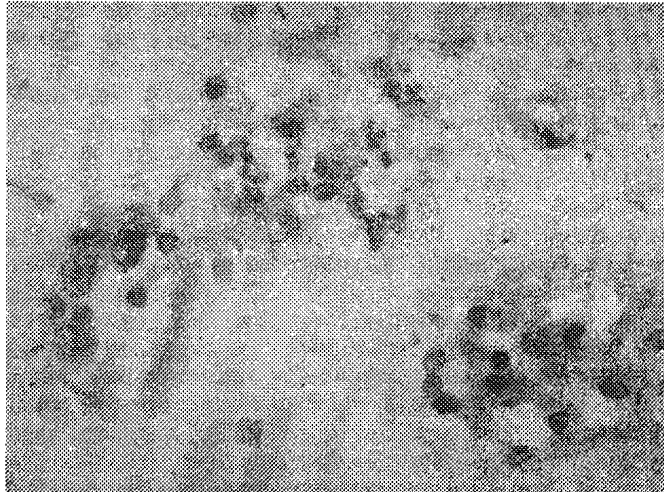


Рис.3. Мікрофото. Мазок із вульви дівчинки 10 років з вульвовагінітом. Шар клітин сплющеного епітелію. Виразна експресія CD-95, у мембранних структурах епітелію (3 бали). Непрямий стрептавідин-пероксидазний метод виявлення ступеня експресії CD-95. Об.х10, Ок.х40

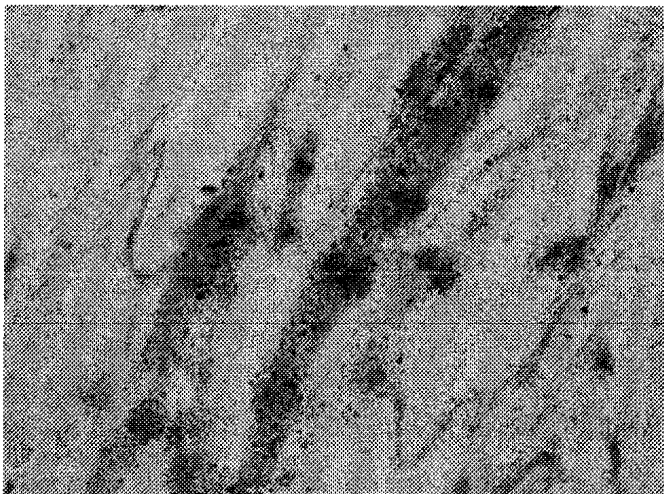


Рис.4. Мікрофото. Мазок із вульви дівчинки 8 років з вульвовагінітом. Шар клітин сплющеного епітелію. Експресія антигену bcl-2 (2-3 бали) у цитоплазмі епітелію. Непрямий стрептавідин-пероксидазний метод виявлення ступеня експресії антигену bcl-2. Ок.х10, Об.х40

Висновки.

1. У цитологічних мазках із вульви та піхви в дівчаток препубертатного віку із запальними захворюваннями зовнішніх статевих органів дистрофічні зміни епітелію були досить виразними, в основному, за рахунок гідропічної дистрофії, відмічалася значна присутність нейтрофільних гранулоцитів, лімфоцитів та макрофагів.

2. Виявлено виразну експресію CD-95 та зниження експресії антигену bcl-2, що може бути пов'язано з початком дії гормонального фактору (естрогену) у препубертатному періоді.

Перспективи подальших досліджень. Вивчення ролі апоптозу в розвитку та прогресуванні вульвовагініту в дівчаток препубертатного віку дозволить патогенетично обґрунтовано впливати на перебіг патологічного процесу.

Література. 1. *Белушкіна Н.Н., Хасан Хамад Али, Северин С.Е.* Молекулярные основы апоптоза // Вопросы биол. мед. и фарм. химии.- 1998.- № 4.- С.15-23. 2. *Ваганова И.Г.* Апоптоз и пролиферация эпителиоцитов эктоцервикса у больных папилломавирусным и хламидийным цервицитом // Вопр. онкол.- 2000.- Т. 46, № 5.- С. 578-582. 3. *Владимирская Е.Б., Масчан А.А., Румянцев А.Г.* Апоптоз и его роль в развитии опухолевого роста // Гематол. и трансфузиол.- 1997.- Т.4, № 5.- С.4-9. 4. *Цыпенкова В.Г., Бескровнова Н.Н.* Апоптоз // Арх. патол.- 1996.- № 5.- С.71-74. 5. *Pan H., Yin C., Dyke T.V.* Apoptosis and cancer mechanisms // Cancer Surveys.- 1997.- V.29.- P.305-327. 6. *Shirin H., Moss S.* Helicobacter pylori induced apoptosis // Gut.- 1998.- V.43.- P. 592-594. 7. *Skaro-Milic., Brajuskovic G., Hristic M.* Apoptosis and malignity // Acta Biol. Jugosl. C.- 1997.- V.33, N 1.- P.1-31.

CYTOLOGIC, IMMUNOCYTOCHEMICAL AND MORPHOMETRIC PECULIARITIES OF THE VAGINAL EPITHELIUM IN VULVOVAGINITES IN GIRLS OF PUBERTAL AGE

I.B.Vovk, T.D.Zadorozhna, O.A.Andriiets, O.I.Pustovalova*

Abstract. The paper presents the peculiarities of cytologic, immunocytochemical and morphometric changes in the vaginal epithelium exemplified by a study of vaginal smears in girls of prepubertal age with vulvovaginites.

Key words: girls, vulvovaginitis, apoptosis.

Institute of Pediatrics, Obstetrics and Gynecology of Ukraine's AMS (Kyiv)
*Bukovinian State Medical University (Chernivtsi)

Buk. Med. Herald. – 2005. – Vol.9, №1.- P.50-53

Надійшла до редакції 17.01.2005 року