

## ОПЕРАТИВНЕ ЛІКУВАННЯ ПЕРЕЛОМІВ ЛІКТЬОВОГО ВІДРОСТКА

*А.Т.Зінченко, А.А.Зінченко, А.В.Юрценюк, С.В.Кирилюк*

*Кафедра травматології, ортопедії та нейрохірургії (зав. – проф.І.М.Рубленік) Буковинської державної медичної академії, м. Чернівці*

Переломи ліктьового відростка (ЛВ) відносяться до внутрішньосуглобових, які нерідко викликають стійкі функціональні порушення. В зв'язку з цим проблема їх лікування і донині заслуговує на увагу.

Переломи ЛВ зі зміщенням частіше спостерігаються у дорослих осіб і людей літнього віку, як правило, внаслідок прямої травми – частіше при падінні на лікоть або ударі по ньому, рідше – внаслідок різкого скорочення триглового м'яза плеча [1]. Частота цих переломів становить 0,85-1,5% від усіх пошкоджень скелета [2, 3].

За локалізацією переломи ЛВ поділяють на переломи в ділянці верхівки, посередині блокоподібної вирізки або біля його основи. Площина перелому, як правило, поперечна або косопоперечна. Ступінь зміщення відламків і характер перелому залежать від сили удару, ступеня пошкодження ліктьової колатеральної зв'язки та сухожилка триглового м'яза плеча (СжТМП).

Враховуючи механізм травми, наявність пошкодження зв'язкового апарату, можна виділити такі види переломів ЛВ:

1. Перелом основи ЛВ без пошкодження



проксимального променево-ліктьового суглоба.

2. Перелом основи ЛВ з переднім вивихом голівки променевої кістки та переднім зміщенням дистального відламка ліктьової кістки (перелом Мальгена).

3. Перелом ЛВ на рівні блокоподібної вирізки без або з розривом СжТМП.

4. Відривні переломи ЛВ в ділянці верхівки зі збереженням функції розгинання в ліктьовому суглобі (ЛС).

При переломах ЛВ без зміщення або з незначним зміщенням відламків застосовують консервативне лікування – накладання задньої гіпсової пов'язки від рівня плечового суглоба до голівок п'ясткових кісток з кутом згинання у ЛС до 100° та положенням передпліччя між супінацією і пронацією. При незначному розходженні відламків (до 0,5 см) за відсутності розриву СжТМП накладають гіпсову пов'язку в положенні розгинання у ЛС до кута 140-150°. Іммобілізація триває від 2 до 4 тиж., непрацездатність – до 8 тиж.

За наявності розривів зв'язкового апарату і зміщень уламків показано оперативне лікування. Як правило, операцію проводять під загальним знеболенням із застосуванням еластичного джгута. Поздовжнім або дугоподібним розрізом оголюють місце перелому, видаляють згустки крові, дрібні кісткові відламки. Після зіставлення відламки з'єднують і фіксують одним із відомих способів. При багатоосколкових переломах ЛВ можна видаляти.

За останні 7 років у травматологічній клініці лікарні швидкої медичної допомоги м.Чернівці з приводу переломів ЛВ зі зміщенням лікувалося 53 хворих у віці від 20 до 68 років: чоловіків – 30, жінок – 23. Відкриті переломи були у 3 хворих, множинні та поєднані травми – 4. Поперечні переломи ЛВ спостерігали у 24 хворих, косопоперечні – 20, осколкові – 9. Механізм травми в основному прямий (падіння на лікоть або удар по ЛВ). Більшість хворих (40) госпіталізована до 12 год з моменту травми, решта (10) – через добу і більше.

Остеосинтез ЛВ за допомогою П-подібного черезкісткового лавсанового або дротяного шва з відновленням зв'язкового апарату проведено у 6 хворих. Інтрамедулярний остеосинтез цвяхом Богданова або гвинтом, у тому числі і компресійним, здійснено у 18 випадках.

Співробітниками кафедри (І.М.Рубленік, А.Т.Зінченко) для остеосинтезу ЛВ впроваджені два види фіксаторів: компресійний фіксатор для остеосинтезу переломів ЛВ (рис. 1) і модифікований цвях Богданова для остеосинтезу ЛВ (рис. 2).

Водночас у клініці використовують остеосинтез ЛВ методом Вебера (рис. 3). Після зіставлення відламки фіксують двома спицями Кіршнера, проведеними крізь кістку поздовжньо. Крім того, навколо спиць накладають циркулярний або стискальний 8-подібний дротяний шов, чим досягається стабільна фіксація відламків

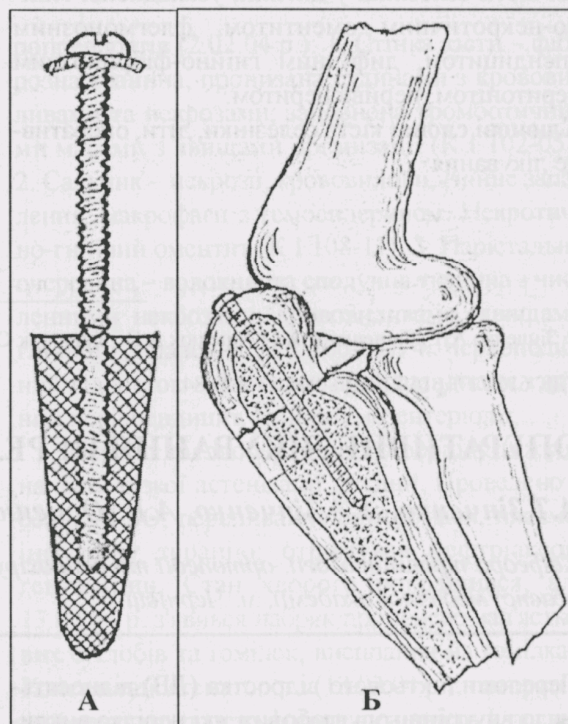


Рис. 1. Компресійний фіксатор (А) для остеосинтезу переломів (Б) ліктьового відростка (І.М.Рубленік, А.Т.Зінченко; 1992).




Рис. 2. Цвях Богданова (А) та модифікований (Б) цвях Богданова (А.Т.Зінченко, 1989).



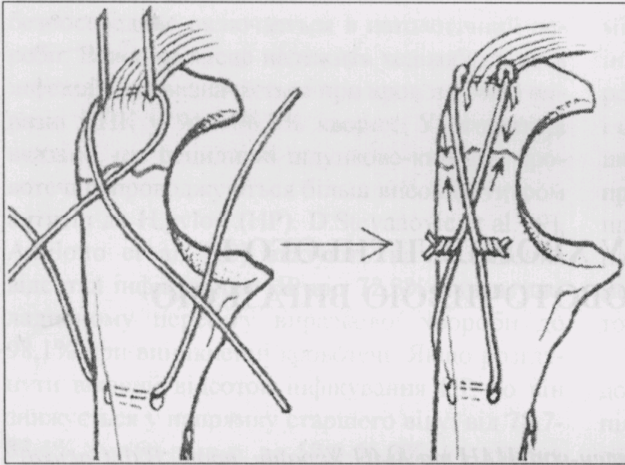


Рис. 3. Схема остеосинтезу ліктьового відростка за методом Вебера (пояснення в тексті).

(стабільно-функціональний остеосинтез), після чого відновлюють пошкоджений м'язовий апарат. Даним методом лікувалося 29 хворих. У післяопераційному періоді хворим призначали антибіотики, перев'язки,

імобілізацію кінцівки гіпсовими шинами, УВЧ, ЛФК. Терміни імобілізації залежать від виду оперативного втручання і становили в середньому три тижні. При стабільно-функціональному остеосинтезі методом Вебера імобілізація в гіпсовій шині триває один тиждень.

Найближчі результати лікування вивчені у всіх хворих. Нагноєнь післяопераційних ран не було. У 4 випадках утворилися лігатурні нориці, які загоїлися після видалення лавсанових швів. Віддалені результати вивчені у 41 хворого. Працездатність у них відновилася через 1,5-2,5 міс.

Отже, найбільш доцільним методом оперативного лікування при переломах ліктьового відростка зі зміщенням відламків можна вважати інтрамедулярний компресійний остеосинтез гвинтом з полімерною вставкою та стабільно-функціональний остеосинтез методом Вебера.

#### Література

1. Мателенок Е.М. Оперативное лечение последствий переломов в области локтевого сустава // 36. наук. праць 12 з'їзду ортопед.-травматол. України. – Київ – Донецьк, 2001. – С. 167-169.
2. Олекса А.П. Травматологія. – Львів, 1996. – 407 с.
3. Щекін О.В., Солов'єв А.С., Щекін А.О. Иммобилизация конечности при лечении поврежденного локтевого сустава у детей // Ортопедия, травматол. и протез. – 2001. – № 3. – С. 30-34.

#### ОПЕРАТИВНЕ ЛІКУВАННЯ ПЕРЕЛОМІВ ЛІКТЬОВОГО ВІДРОСТКА

А.Т.Зінченко, А.А.Зінченко, А.В.Юрценюк, С.В.Кирилюк

**Резюме.** Проведено аналіз оперативного лікування переломів ліктьового відростка (ЛВ) у 53 хворих віком від 20 до 70 років. Більшість хворих (40) поступила в клініку до 12 годин з моменту травми. Остеосинтез ЛВ здійснювали різними методами, з яких найбільш доцільними були: інтрамедулярний компресійний остеосинтез гвинтом з полімерною вставкою і стабільно-функціональний остеосинтез за Вебером. Віддалені результати вивчені у 41 хворого, працездатність відновлена через 1,5-2,5 місяців.

**Ключові слова:** переломи ліктьового відростка, остеосинтез, компресійний остеосинтез, стабільно-функціональний остеосинтез.

#### SURGICAL TREATMENT OF ULNAR PROCESS FRACTURES

A.T.Zinchenko, A.A.Zinchenko, A.V.Yurtseniuk, S.V.Kyryliuk

**Abstract.** An analysis of surgical treatment of ulnar process (UP) fractures was performed in 53 patients aged from 20 to 70 years. The majority of the patients (40) were admitted to the clinic up to 12 hours since the moment of sustaining an injury. Osteosynthesis of UP was accomplished by different methods the following ones being the most expedient: intramedullary osteosynthesis with a compressive metal-polymeric screw and stable-functional osteosynthesis according to Weber with wire cerclage. Remote results were studied in 41 patients. The working ability was recovered in 1.5-2.5 month.

**Key words:** ulnar process fractures, internal fixation, compressive osteosynthesis, stable-functional osteosynthesis.

Bukovinian State Medical Academy (Chernivtsi)

Надійшла в редакцію 11.05.2004 р.