

В.В.Бойко¹, В.П.Польовий²

Ультроструктурні зміни гепатоцитів постраждалих літнього та старечого віку з абдомінальною травмою

¹Інститут загальної та невідкладної хірургії АМН України (м.Харків)

²Буковинський державний медичний університет (м.Чернівці)

Ключові слова: травма, кровотеча, вік, печінка, ультроструктура

Електронно-мікроскопічне дослідження клітин печінки у померлих внаслідок абдомінальної травми, ускладненої кровотечами з внутрішніх органів черевної порожнини, показало, що порушення ультроструктурної організації печінкових клітин є більш глибокими, аніж в аутопсійному матеріалі осіб, які померли з інших причин. Виявлені ультроструктурні зміни свідчать, що характерні для літнього віку дистрофічні процеси поєднуються з деструктивними змінами печінкових клітин. Для препаратів печінки хворих, які померли внаслідок абдомінальної травми та кровотечі з внутрішніх органів черевної порожнини, характерними є дистрофічні зміни гранулярної ендоплазматичної сітки, її вакуолізація на тлі набухання мітохондрій, вогнища деструкції практично всіх внутрішньоклітинних мембран гепатоцитів, різке збільшення кількості включень ліпідів і жовчних пігментів у гепатоцитах, значне зменшення числа мікропіноцитозних пухирців у цитоплазмі ендотеліоцитів синусоїдних капілярів.

Ультроструктурные изменения гепатоцитов пострадавших пожилого и старческого возраста с абдоминальной травмой

В.В.Бойко, В.П.Полевой

Электронномикроскопическое исследование клеток печени умерших вследствие абдоминальной травмы, осложненной кровотечениями из внутренних органов брюшной полости, показало, что нарушения ультроструктурной организации печеночных клеток являются более глубокими, чем в аутопсийном материале лиц, погибших из-за других причин. Выявленные ультроструктурные изменения свидетельствуют, что характерные для преклонного возраста дистрофические процессы сочетаются с деструктивными изменениями печеночных клеток. Для препаратов печени больных, погибших вследствие абдоминальной травмы и кровотечений из внутренних органов брюшной полости, характерными являются дистрофические изменения гранулярной эндоплазматической сети, ее вакуолизация на фоне набухания митохондрий, очаги деструкции практически всех внутриклеточных мембран гепатоцитов, резкое увеличение количества включений липидов и желчных пигментов в гепатоцитах, значительное уменьшение числа микропиноцитозных пузырьков в цитоплазме эндотелиоцитов синусоидных капилляров.

Ключевые слова: травма • кровотечение • возраст • печень • ультроструктура

Патологія. – 2006. – Т.3, №1. – С.26-32

Ultrastructural changes of the hepatocytes in aged and old patients with abdominal trauma

V.V. Boyko, V.P. Poliovyy

Electronic microscopic examination of the liver cells taken from the dead after abdominal trauma complicated with bleedings from the abdominal organs revealed that disorders of the ultrastructural organization of the liver cells are deeper than in the autopsic material of the persons died due to other causes. The found ultrastructural changes are indicative of the fact that dystrophic processes peculiar to old age are connected with destructive changes of the liver cells. The liver preparations of the people died after abdominal trauma and bleeding from the abdominal organs are characterized by dystrophic changes of the granular endoplasmatic net, its vacuolization on the background of the mitochondrial oedema, destructive of foci of practically all intracellular hepatocytic membranes, sharp increase of the number of lipids and bile pigments in inclusions the hepatocytes, considerable reduction of the number of the micropinocytis vesicles in the cytoplasm of the sinusoid capillary endotelioocytes.

Key words: trauma • bleeding • age • liver • ultrastructure

Pathologia. 2006;3(1):26-32

Вступ

У хірургії абдомінальних травм велике значення має методологія прогнозування результатів лікування постраждалих безпосередньо при шпиталізації, оскільки навіть однакові за типом ушкодження у різних пацієнтів можуть призвести до неоднозначних результатів – залежно від передуючих травм і захворювань та, особливо, від віку [3,6,9,3,14]. Реакція організму на травму у першу чергу залежить від її характеру і ступеня тяжкості ушкоджень. Однак вікові зміни метаболізму, гормональної регуляції, згортання крові й

обміну речовин також відіграють важливу роль у процесах репаративної регенерації при травмуванні внутрішніх органів і суттєво впливають на особливості патологічних змін [8].

Концепція травматичної хвороби, сформульована і, в основному, розроблена у Санкт-Петербурзькому НДІ швидкої допомоги, отримала широке визнання, доповнена і уточнена в роботах співробітників Військово-медичної академії, Центрального інституту травматології та ортопедії, Донецького державного медичного університету. На наш погляд, раціональним у концепції

травматичної хвороби є те, що вона передбачає аналіз всього комплексу патологічних процесів, компенсаторних і відновних реакцій при тяжких травмах, можливої трансформації від її початку і до кінцевого результату. Розробка концепції дозволила чітко обґрунтувати лікувальну, зокрема хірургічну тактику, у відповідності до алгоритмів прогнозу і виділити у динаміці травматичної хвороби гостру реакцію на травму, ранній і пізній післятравматичні періоди, а також період реабілітації [10].

Основу метаболічних змін при тяжкій травмі складають адаптаційно-компенсаторні реакції організму, інтегровані з системною запальною відповіддю. Взаємодія двох неспецифічних реакцій – адаптаційної реакції організму і системної асептичної запальної відповіді реалізується катаболічним метаболізмом з активацією процесів ліполізу, що може призвести до жирової інфільтрації печінки, особливо в разі систематичного введення екзогенної глюкози [7]. Отже, подальший прогрес у лікуванні постраждалих з тяжкими травмами неможливий без чіткого уявлення про глибинні механізми патофізіологічних процесів, індукованих травмою та її наслідками (кровотратою, ушкодженням життєво важливих органів і систем продуктами ішемізованих і некротизованих тканин на тлі гіпо- і реперфузійного синдрому) [4].

Водночас вікові особливості патогенезу післятравматичного періоду з'ясовані недостатньо, що стримує розробку нових адекватних і високоефективних способів лікування абдомінальної травми у хворих літнього і старечого віку. З даної точки зору, певну корисну інформацію може дати дослідження ультроструктур клітин життєво важливих органів, адже порушення цитоархітекτονіки є морфологічним субстратом патобіохімічних змін у хворому організмі.

Мета роботи – з'ясувати особливості ультроструктурних порушень гепатоцитів у хворих літнього і старечого віку з абдомінальною травмою, що ускладнена кровотечею з внутрішніх органів черевної порожнини.

Матеріали та методи дослідження

Досліджували секційний матеріал, який отримували впродовж 10-12 год. після смерті хворого. Препарати тканини печінки розподіляли на дві групи. До першої групи віднесені зразки печінкової тканини хворих літнього і старечого віку, смерть котрих наступила з причин, що не пов'язані з абдомінальною травмою або внутрішньою кровотечею. Другу групу склали препарати печінки пацієнтів літнього і старечого віку, які загинули внаслідок абдомінальної травми, ускладненої кровотечею з внутрішніх органів черевної порожнини (печінка, селезінка, шлунок, тонка або товста кишка, ушкодження брижових судин).

Після секційного виділення зразки печінкової тканини попередньо фіксували в 2,5%-му забуференому розчині глютарового альдегіду впродовж 3-4 год. Після промивання в буферному розчині тканину переносили для остаточної фіксації в 1%-й забуферений розчин чотириокису осмію на 2-3 год. при температурі 4°C. Зневоднення проводили в спиртах зростаючої концентрації і ацетоні. Зразки печінкової тканини просякали і заливали в суміш епоксидних смол (епон-аралдіт) за загальноприйнятими методиками. Полімеризацію блоків здійснювали в термостаті при температурі 60°C протягом двох діб. Ультратонкі зрізи виготовляли на ультрамикротомі "УМТП-6", контрастували свинець цитратом і досліджували в електронному мікроскопі "ЭВМ-100 БР" при напрузі прискорення у 75 кВ.

Результати дослідження

Дослідження препаратів першої групи виявило помірно виражені зміни субмікроскопічної архітекτονіки гепатоцитів, зіркоподібних макрофагоцитів і ендотеліоцитів, характерні для літнього і старечого віку. Ультроструктурна організація органел гепатоцитів в основному зберігалась. Цистерни гранулярного ендоплазматичного ретикулуму набували виду колоподібних вакуолей, заповнених субстанцією з низькою електронною щільністю. Вакуолі істотно варіювали за розмірами (рис. 1).

Переважає більшість мітохондрій сферичної форми зі значно просвітленим матриксом. Цитоплазматична мембрана гепатоцитів потовщувалась і виявляла осміофільність. Пластинчастий цитоплазматичний комплекс Гольджі, а також кількість внутрішньоклітинних включень ліпідів і пігментів залишалися без змін. Матрикс ядра суттєво просвітлений, хроматин знахо-

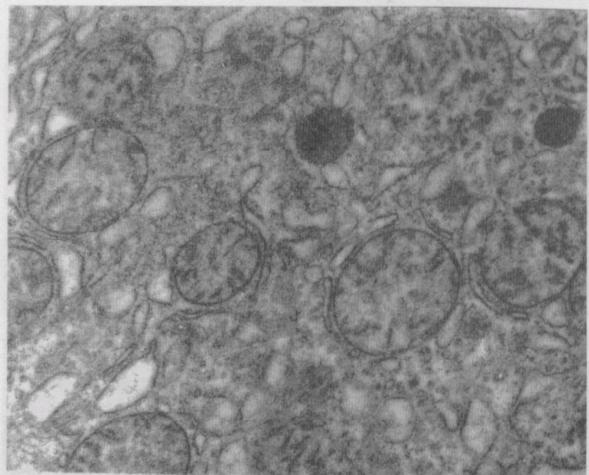


Рис. 1 Перша група. Ультроструктура гепатоцитів. Розширення цистерн гранулярної ендоплазматичної сітки, набряк мітохондрій. Зб. х32000. Контрастування свинцю цитратом.

дився переважно в конденсованому стані. Суттєвих змін ультраструктурної архітекτονіки зіркоподібних макрофагоцитів не виявлялося. Зміни ультраструктури ендотеліоцитів синусоїдних капілярів торкалися лише цитоплазматичної мембрани, котра ставала сильно розпушеною, осміофільною. Цитоплазма в зоні, що контактувала з нею, володіла більш високою електронною щільністю. Цитоплазматична мембрана з боку простору Дисе утворювала численні сильно набряклі і заповнені речовиною середньої електронної щільності звивисті мікрроворсинки.

Електронно-мікроскопічне дослідження препаратів другої групи (печінка хворих літнього і старечого віку, котрі померли внаслідок абдомінальної травми, ускладненої кровотечами з внутрішніх органів черевної порожнини) встановило наявність дистрофічних і деструктивних порушень органел гепатоцитів, зіркоподібних макрофагоцитів і ендотеліоцитів мікроциркуляторного русла. Ядра гепатоцитів мали форму кола з неглибокими інвагінаціями ядерної мембрани. Спостерігали конденсацію хроматину, котрий накопичувався у вигляді нагромаджень на периферії ядра. Варто зазначити високу частоту просвітлення плазми з утворенням у центральній частині ядра зони низької електронної щільності. Ядерна мембрана втрачала чітку контуровану структуру, розпушувалась, а в окремих гепатоцитах спостерігалися вогнища деструкції. Перинуклеарні простори значно розширювалися (рис. 2).

Характерних змін зазнавали мітохондрії, котрі були неоднакові за величиною і формою. Зовнішні мембрани і внутрішні перегородки в них нечіткі. Більшість мітохондрій набряклі, їх матрикс просвітлювався і набував грубозернистої структури. Кристи скорочувалися, частково руйнувалися, а їх кількість різко зменшувалась. Досить часто зустрічалися мітохондрії, повністю позбавлені крист, а також зі зруйнованою зовнішньою мембраною (рис. 3).

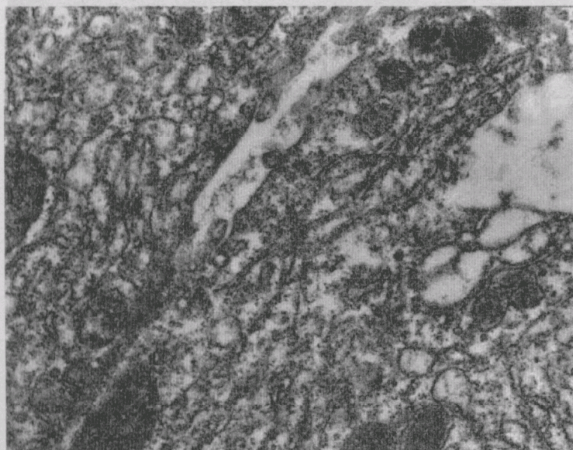


Рис. 2 Друга група. Ультраструктура гепатоцитів. Розпушення каріолеми. Зб. x34000. Контрастування свинцю цитратом.

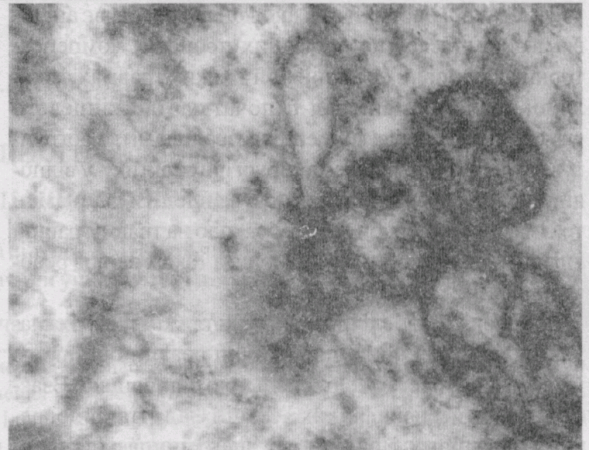


Рис. 3 Друга група. Ультраструктура гепатоцитів. Лізис зовнішньої мембрани і крист мітохондрій. Зб. x37000. Контрастування свинцю цитратом.

Найбільш глибоких змін зазнавав гранулярний ендоплазматичний ретикулум. Мембрани ендоплазматичної сітки потовщені і виглядали розпушеними. Кількість мембран ендоплазматичної сітки різко зменшувалась. Канальці її істотно розширювалися. Нерідко спостерігався лізис частки мембранної системи гепатоцитів. На поверхні мембран виявлялася невелика кількість рибосом. У зоні локалізації ендоплазматичного ретикулума практично повністю відсутні гранули глікогену (рис. 4). Пластинчастий цитоплазматичний комплекс Гольджі гіпертрофований і представлений у вигляді стовпчика гладеньких мембран, оточених переважною кількістю великих, електронно-прозорих вакуолей. Безпосередньо біля нього розташовувалися численні первинні лізосоми, які нерідко об'єднувалися в цитолісоми. У цитоплазмі печінкових клітин присутні множинні значних розмірів включення жовчі (рис. 5).

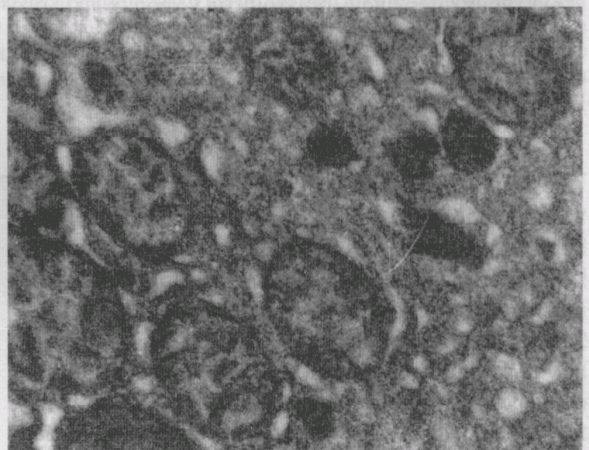


Рис. 4 Друга група. Ультраструктура гепатоцитів. Вогнища деструкції мембран гранулярного ендоплазматичного ретикулума. Зб. x36000. Контрастування свинцю цитратом.

Навколо мембран ендоплазматичного ретикулула утворювалися вакуолі, заповнені аморфними осміофільними масами. Переважна більшість печінкових клітин містили велику кількість різних за величиною жирових включень (рис. 6). В окремих гепатоцитах виявлялися мієліноподібні фігури (рис. 7).

Цитоплазматична мембрана печінкових клітин набувала нечіткої, розпливчастої структури. Ділянки цитоплазми, що прилягали до неї, володіли більш високою електронною щільністю. Жовчні капіляри розширювалися, мали вигляд круглих порожнин, практично позбавлених мікрворсинок. Простори Дисе розширені, вакуолізовані мікрворсинки, що вистилають їх, іноді мали безпосередній контакт з кров'ю. У просвіті синусоїда спостерігали вільно плаваючі клітинні елементи крові, змінені органели і безструктурну аморфну речовину ліпопротеїдної природи (рис.8).

Зіркоподібні макрофагоцити печінки містили видовжені, неправильної форми ядра з глибокими інвагінаціями ядерної мембрани. В ядрах зберігався рівномірний розподіл хроматину. У цитоплазмі зіркоподібних макрофагоцитів виявлялися поодинокі мітохондрії з просвітленим матриксом та невеликою кількістю крист. Гранулярний ендоплазматичний ретикулум розвинутий помірно, однак суттєво вакуолізований, його цистерни розширювались і набували електронної прозорості. Кількість вільних рибосом і полісом, а також рибосом, зв'язаних з мембранами ендоплазматичного ретикулума, знижувалася відносно такої в попередній серії препаратів. Комплекс Гольджі розвинутий слабо і складався з невеликої кількості паралельно розташованих мембран, оточених дрібними електронно-прозорими вакуолями. Нерідко в цитоплазмі макрофагоцитів виявлялися включення ліпідів і автофагосоми. Цитоплазматична

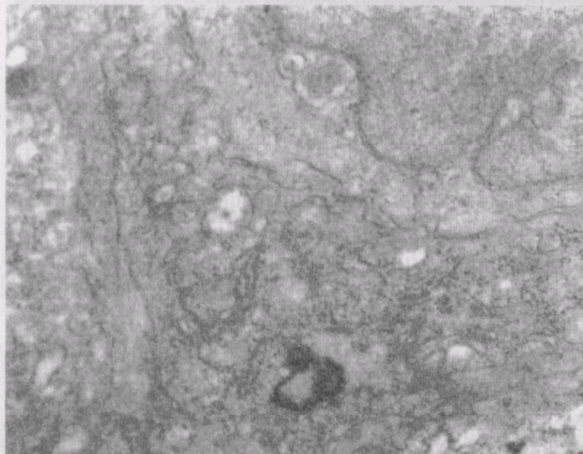


Рис. 5 Друга група. Ультраструктура гепатоцитів. Жовчовмістні лізосоми в цитоплазмі. Зб. х38000. Контрастування свинцю цитратом.

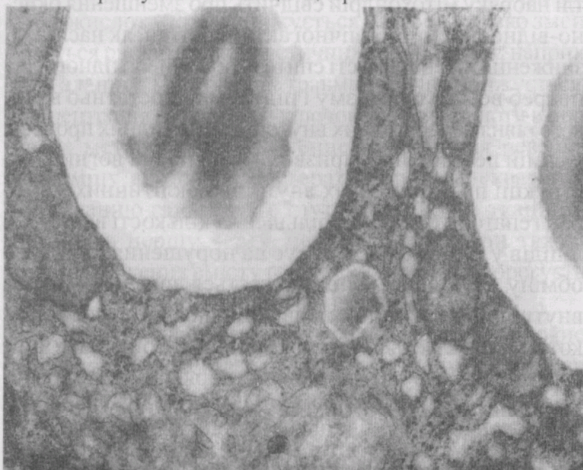


Рис. 6 Друга група. Ультраструктура гепатоцитів. Включення ліпідів у цитоплазмі. Зб. х35000. Контрастування свинцю цитратом.

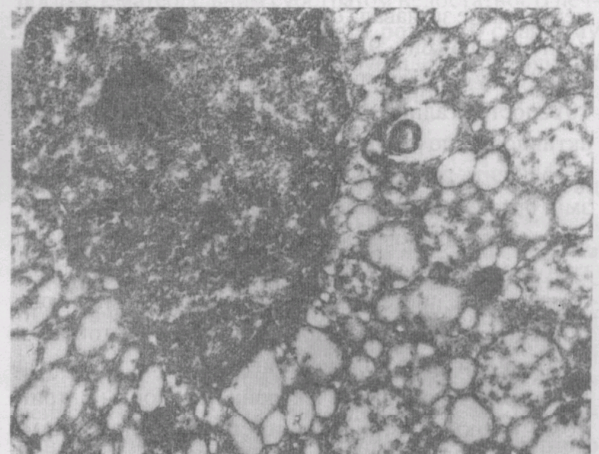


Рис. 7 Друга група. Ультраструктура гепатоцитів. Мієліноподібні структури. Зб. х37000. Контрастування свинцю цитратом.

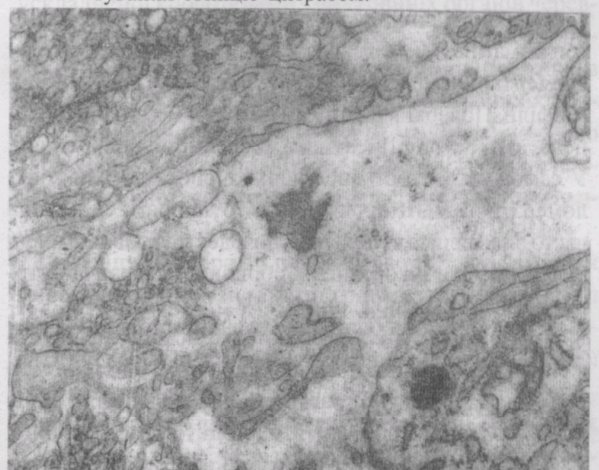


Рис. 8 Друга група. Ультраструктура синусоїдного капіляра печінки. Детрит зі зруйнованих органел і аморфних мас у просвіті капіляра. Зб. х33000. Контрастування свинцю цитратом.

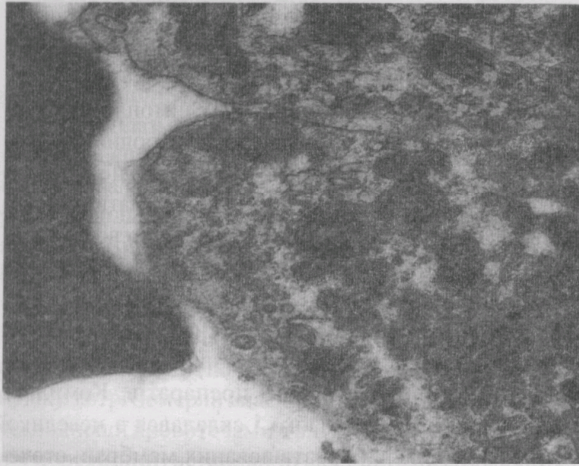


Рис. 9 Друга група. Ультраструктура зіркоподібних макрофагоцитів печінки. Включення ліпідів і автофагосом. Зб. х39000. Контрастування свинцю цитратом.

мембрана не зазнавала суттєвих змін, проте була дещо розпушеною (рис. 9).

З боку ендотеліоцитів синусоїдних капілярів (рис. 10) спостерігались ознаки зниження функціональної активності, що структурно характеризувалося наявністю досить глибоких дистрофічних і деструктивних змін органел. Ядра ендотеліоцитів синусоїдних капілярів неправильної видовженої форми. Матрикс містив грубозернисту структуру і виявляв високу осміофільність. Спостерігалось значне нерівномірне розширення перинуклеарного простору. Цитоплазма ендотеліоцитів містила невелику кількість дрібних набряклих мітохондрій з електронно-прозорим матриксом і окремими розширеними цистернами гранулярного ендоплазматичного ретикулула. У відростках ендотеліальних клітин практично відсутні мікропіноцитозні пухирці. Спостерігалась наявність автофагосом. Найбільш характерних змін зазнавала цитоплазматична мембрана; вона втрачала чітку структуру елементарної мембрани, розпушувалась і набувала осміофільії. Поверхня цитоплазматичної мембрани, обернена до простору Дисе, мала численні мікроворсинки. У самому просторі Дисе нерідко спостерігали конгломерати пігментних включень. У просвіті синусоїда часто виявлялися вільно плаваючі деструктивно змінені цитоплазматичні органели, обривки мембран і внутрішньоклітинні включення.

Таким чином, електронно-мікроскопічне дослідження клітин печінки померлих літнього і старечого віку показало, що ультраструктурна організація внутрішньоклітинних елементів гепатоцитів, зіркоподібних макрофагоцитів, ендотеліоцитів, синусоїдних капілярів відповідає віковим і посмертним змінам. Мембранна система цих клітин розпушується. Зазначені структурні порушення з одного боку мають віковий характер, з

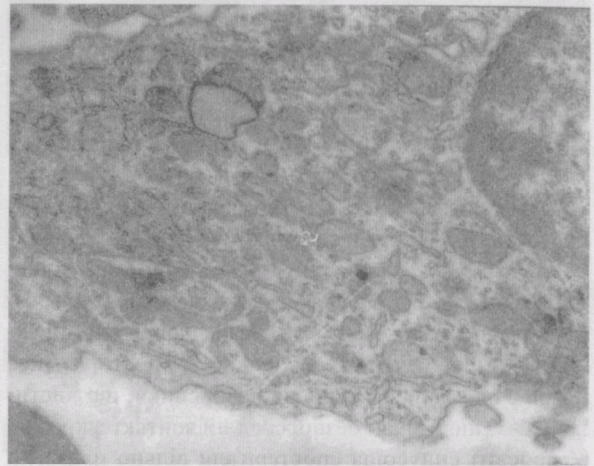


Рис. 10 Друга група. Ультраструктура ендотеліоцитів капілярів печінки. Розпушення цитоплазматичної мембрани. Зб. х45000. Контрастування свинцю цитратом.

іншого – є результатом посмертного внутрішньоклітинного автолізу.

Водночас, порівнюючи дві групи досліджуваних препаратів, варто зазначити, що у померлих внаслідок абдомінальної травми, ускладненої кровотечами з внутрішніх органів черевної порожнини, порушення ультраструктурної організації печінкових клітин є більш глибокими, аніж в автопсійному матеріалі першої групи. Виявлені зміни ультраструктури свідчать про характерні зміни ультраструктури свідчать про характерні для старечого віку виражені дистрофічні процеси, які поєднуються з деструктивними змінами печінкових клітин, що є наслідком абдомінальної травми і внутрішньої кровотечі. Для препаратів печінки хворих, які померли внаслідок абдомінальної травми, ускладненої кровотечею з внутрішніх органів черевної порожнини, характерними є дистрофічні зміни гранулярної ендоплазматичної сітки – її вакуолізація на тлі набряку мітохондрій свідчить про зменшення окисно-відновної метаболічної активності та, як наслідок, зниження інтенсивності синтезу білка, необхідного для потреб всього організму і підтримки достатньо високого рівня репаративних внутрішньоклітинних процесів у самій печінці, що і призводить до появи вогнищ деструкції практично всіх внутрішньоклітинних мембран гепатоцитів. Різка збільшення кількості включень ліпідів у гепатоцитах вказує на порушення ліпідного обміну. При цьому спостерігається зростання числа внутрішньоклітинних включень жовчного пігменту, котрий виявляється в усіх відділах цитоплазми, що є свідченням порушення жовчоутворювальної і жовчовидільної функції печінки.

Аналізуючи отримані результати, варто зазначити, що абдомінальна травма, ускладнена внутрішніми кровотечами, викликає зміни, характерні для гіпоксії печінкових клітин, котра, вочевидь, впливає на активність ферментів, що провокує пригнічення печінкових

функцій. Виявлені зміни в структурі органел гепатоцитів, відповідальних за найважливіші функції даного органу, а також порушення мікроциркуляції, яке призводить до зниження оксигенації клітин, обумовлюють той чи інший ступінь функціональної недостатності печінки. Істотне зменшення числа мікропіноцитозних пухирців у цитоплазмі ендотеліоцитів синусоїдних капілярів свідчить про порушення трансцелюлярного транспорту речовин крізь капілярну стінку. За даними Сінгаєвського А.Б. і співавторів [11], гостра масивна кровотрата є причиною смерті 88% хворих у ранньому післятравматичному періоді. У тих пацієнтів, що вижили, надалі часто розвивався синдром поліорганної недостатності, оскільки при тяжкій травмі повна нормалізація функціональних зрушень через синдром взаємного обтяження відбувається досить повільно [1,2]. Тому первинні операційні втручання доводиться виконувати на тлі порушених життєво важливих функцій, що негативно впливає на результати лікування [12].

Відомо, що енергетична потреба в гострому періоді травми різко зростає (до 2200-2800 ккал) відносно такої у здорових людей (1800 ккал при масі тіла 70 кг). Резерви глікогену підтримують енергетичний обмін у глюкозалежних органах і тканинах (ЦНС, клітинах крові, лімфатичній системі, епітелії ниркових клубочків) тільки впродовж перших 12-18 год. Забезпечення тканинної потреби в глюкозі здійснюється за рахунок активації глюконеогенезу в печінці з використанням якості субстрату ліпідів, ендогенних продуктів розпаду глюкози і на 50-60% – амінокислот. Процеси глюконеогенезу в першу чергу пов'язані з розпадом білків скелетних м'язів. М'язовий протеоліз вивільняє амінокислоти і збільшує їх сумарну кількість у плазмі крові, порушує таким чином їх співвідношення в системі кровообігу. Водночас вміст окремих амінокислот у крові знижується. Зокрема, різко зменшується рівень глюкопластичних амінокислот, наприклад, аланіну. При тяжких травмах значно знижується і концентрація глутаміну – ключової амінокислоти в процесах метаболізму. Екзогенне поповнення резервів глутаміну або α -кетоглутарату сприяє адекватному постачанню глутаміну в глутамінозалежні тканини і органи, в першу чергу, печінку. Однак при тяжкій травмі зниження вмісту глутаміну в крові не корегується його внутрішньовенним введенням [13].

Водночас кількість у крові ароматичних амінокислот (тирозину, фенілаланіну, триптофану) після травми різко зростає. Згідно даних Єрьюхіна І.А [5], розвиток вираженої інтоксикації супроводжується підвищенням вмісту в крові триптофану в 1,5-2 рази. Екстракорпоральна детоксикація знижує рівень триптофану, проте не нормалізує його. Крім того, в періоді негайної адаптації підвищується мобілізація депонова-

ного жиру, внаслідок чого збільшується концентрація вільних жирних кислот – джерела енергії для скелетних м'язів і вісцеральних органів, в тому числі і печінки. Однак використання вільних жирних кислот пов'язано з підвищеним споживанням кисню. В умовах кисневого дефіциту утилізація вільних жирних кислот порушується, відбувається їх накопичення, що ініціює низку патологічних процесів (ушкодження клітинних мембран, жирову дистрофію печінки). З іншого боку, реалізація багатьох патологічних механізмів після травми зв'язана не тільки з форсованим ліполізом, але і з глибоким пригніченням синтезу ліпідів. Різке зниження синтезу фосфоліпідів внаслідок дефіциту холіну веде до жирової інфільтрації печінки з імовірним переходом у жирову дистрофію [15].

Отже, встановлені ультраструктурні порушення печінки у хворих літнього віку з абдомінальною травмою, що ускладнена внутрішніми кровотечами, на наш погляд, є матеріальним субстратом недостатності печінки, яка є початковим етапом розвитку синдрому поліорганної дисфункції і потребує відповідної корекції в ранньому післятравматичному періоді.

Висновки

1. Електронно-мікроскопічне дослідження клітин печінки померлих літнього і старечого віку показало, що їх ультраструктурна організація відповідає віковим і посмертним змінам, що стосується всіх внутрішньоклітинних елементів гепатоцитів, зіркоподібних макрофагоцитів, ендотеліоцитів синусоїдних капілярів. Мембранна система цих клітин розпушується. Зазначені структурні порушення з одного боку мають віковий характер, з іншого – є результатом посмертного внутрішньоклітинного автолізу.

2. У померлих внаслідок абдомінальної травми, ускладненої кровотечами з внутрішніх органів черевної порожнини, порушення ультраструктурної організації печінкових клітин є більш глибокими, ніж в автопсійному матеріалі осіб, які померли з інших причин, – виявлені ультраструктурні зміни свідчать, що характерні для літнього віку виражені дистрофічні процеси поєднуються з деструктивними змінами печінкових клітин.

3. Для препаратів печінки хворих, які померли внаслідок абдомінальної травми та кровотечі з внутрішніх органів черевної порожнини, характерними є дистрофічні зміни гранулярної ендоплазматичної сітки, її вакуолізація на тлі набряку мітохондрій, вогнища деструкції практично всіх внутрішньоклітинних мембран гепатоцитів, різке збільшення кількості включень ліпідів і жовчних пігментів у гепатоцитах, значне зменшення числа мікропіноцитозних пухирців у цитоплазмі ендотеліоцитів синусоїдних капілярів.

Література

1. Гринев М.В., Опушнев В.А. Повреждения полых вен // Вестник хирургии. - 1988. - № 9. - С.72-77.
2. Гуманенко Е.К. Новые направления в лечении тяжелых сочтенных травм // Оказание помощи при сочетанной травме: Сб. науч. тр. - М.: НИИ скорой помощи им. Н.В.Склифосовского, 1997. - Т. 108. - С.19-27.
3. Донченко О.И. Влияние возраста на обмен белков в норме и в остром периоде травмы конечностей / Травма. - 2002. - Т.3, № 4. - С.380-386.
4. Ельський В.Н., Крюк Ю.Я., Калинин О.Г. и др. Профилактика осложнений постшокового периода травматической болезни с помощью метода "интракорпоральной биодеградации токсических веществ" // Праці XIII з'їзду ортопедів-травматологів України. - Донецьк. - 2001. - С.61-62.
5. Ерюхин И.А. Принципы диагностики и лечения тяжелой сочетанной травмы // Воен. мед. журн. - 1996. - № 11. - С.24-30.
6. Ельський А.В., Крюк Ю.Я., Золотухін С.Є та ін. Особливості перебігу травматичної хвороби на фоні алкогольної інтоксикації // Физиол. журн. - 2000. - Т.46, № 2. - С.116-117.
7. Немченко Н.С. Биохимические механизмы патогенеза тяжелой сочетанной травмы // Клин. мед. и патофизиол. - 1997. - № 2. - С.85-92.
8. Пастернак В.М. Патолофізіологічні аспекти травматичної хвороби у постраждалих з важкими пошкодженнями таза // Физиол. журн. - 2000. - Т.46, № 2. - С.93.
9. Пелипенко О.В. Особливості травматичної хвороби у людей похилого віку з пошкодженнями стегнової кістки // Праці XIII з'їзду ортопедів-травматологів України. - Донецьк. - 2001. - С.77-78.
10. Селезнев С.А., Шапот Ю.Б. Патогенез и клиника травматической болезни // Физиол. журн. - 2000. - Т.46, № 2. - С.126.
11. Сингаевский А.Б., Карнаевич Ю.А., Малых И.Ю. Причины летальных исходов при тяжелой сочетанной травме // Вестник хирургии. 2002. - Т. 161, №2. - С.62-65.
12. Соколов В.А., Галанкина Е.И., Диденко А.А. Основные особенности сочетанных травм на этапе стационарного лечения // Оказание помощи при сочетанной травме. - М.: Изд-во НИИ скорой помощи им. Н.В.Склифосовского, 1997. - Т. 108. - С.103-109.
13. Biolo G., Iscra F., Bosutti A. et al. Growth hormone decreases muscle glutamine production and stimulates protein synthesis in hypercatabolic patients // Am. J. Physiol. Endocrinol. Metab. - 2000. - Vol. 279, № 2. - P.323-332.
14. Karlbauer A., Woidke R. Оценка тяжести травмы: обзор наиболее часто используемых систем для оценки тяжести повреждений у травматологических больных // Вестник травматологии и ортопедии им. Н.Н.Приорова. - 2003. - № 3. - С.16-19.
15. Navarrete-Navarro P., Medina P., Ruiz-Bailan M. et al. Respiratory distress in severe trauma: mortality

Надійшла 12.01.2005 р.

Відомості про авторів:

Бойко Валерій Володимирович – д.мед.н., професор, директор Інституту загальної та невідкладної хірургії АМН України;

Польовий Віктор Павлович – к.мед.н., доцент кафедри хірургії, травматології, ортопедії та нейрохірургії Буковинського державного медичного університету.

Адреса для листування:

Бойко Валерій Володимирович, Театральна площа 2, м. Чернівці, 58000, Україна. Тел.: 8 (0372) 55-37-54, 52-44-24