

© Ахтемійчук Ю.Т., Хмара Т.В.

УДК 611.136.6-053.1

## ВАРІАНТНА АНАТОМІЯ НАДНИРКОВИХ АРТЕРІЙ У ПЛОДІВ

*Ю.Т.Ахтемійчук, Т.В.Хмара*

*Кафедри анатомії, топографічної анатомії та оперативної хірургії (зав. – проф. Ю.Т.Ахтемійчук), анатомії людини (зав. – проф. Б.Г.Макар) Буковинського державного медичного університету, м. Чернівці*

**Резюме.** У 9-10-місячних плодів людини виявляється змішана форма кровопостачання (72 %) надниркових залоз за участю трьох груп артерій (верхніх, середніх і нижніх), рідше – аортальна (22 %) та ниркова (6 %) форми. Найбільша чисельність судин надниркових залоз властива для верхніх основних та нижніх додаткових надниркових артерій. Доведено взаємозв'язок між чисельністю основних надниркових артерій та формою залози.

**Ключові слова:** надниркова залоза, артерія, плід.

Збагнути структурну організацію певного органа без врахування особливостей його кровопостачання в пренатальному періоді онтогенезу досить складно. Адже пізнання сутності та уточнення часу появи тих чи інших перетворень, котрі в цілому забезпечують системогенез плоду, сприяє раціональному науковому тлумаченню інших медичних дисциплін [1]. Незважаючи на чималу кількість наукових досліджень з морфології судинної системи в постнатальному періоді [2-5], динаміці пренатального формування надниркових артерій приділено мало уваги, що потребує подальшої наукової розробки [6].

**Мета дослідження.** З'ясувати типову і варіантну анатомію надниркових артерій наприкінці внутрішньоутробного розвитку.

**Матеріал і методи.** Дослідження особливостей кровопостачання надниркових залоз у 9-10-місячних плодів (18 препаратів 311,0-375,0 мм тім'яно-куприкової довжини [ТКД]) проведено методами макроскопії, ін'єкції з наступною корозією, рентгенографії та морфометрії.

**Результати дослідження та їх обговорення.** При вивченні архітекtonіки артеріальної системи надниркових залоз на 13 пре-

паратах ми спостерігали змішану форму кровопостачання органа за участю трьох груп артерій (верхніх, середніх та нижніх). Рідше (4) трапляється аортальна форма кровопостачання залози за рахунок сегментарних гілок черевної частини аорти. На одному препараті (плід 370,0 мм ТКД) виявлена ниркова форма – надниркові артерії брали початок від ниркових артерій.

Верхні надниркові артерії виявлені в усіх випадках. Їх кількість коливається від 2 до 13, більшість з них ділиться дихотомічно. Діаметр верхніх надниркових артерій становить: справа –  $0,63 \pm 0,04$  мм, зліва –  $0,51 \pm 0,05$  мм. Основні верхні надниркові артерії, як правило, відходять від нижньої діафрагмової артерії на рівні або ледь вище верхнього полюса органа. Гілки прямують паралельно одна до другої, кількість гілок другого порядку становить: справа – 6-9, зліва – 5-7. Вони відгалужуються під кутом  $45-90^\circ$ , діаметр їх дорівнює  $0,1 \pm 0,02$  мм.

На 4 препаратах виявлені додаткові верхні надниркові артерії, діаметром  $0,2 \pm 0,05$  мм. Джерелами цих судин є: аорта, черевний стовбур (рис. 1), верхня брижова (рис. 2) та протилежна нижня діафрагмова артерія. Верхні надниркові артерії кровопостачають

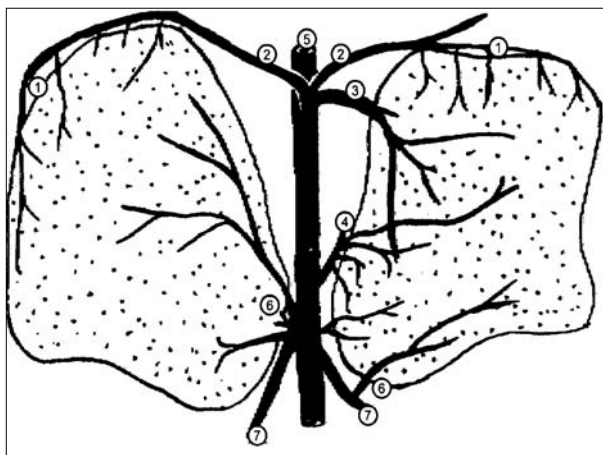


Рис. 1. Артерії надниркових залоз плода 375,0 мм ТКД (рисунок з препарата): 1 – верхні надниркові артерії; 2 – нижні діафрагмові артерії; 3 – черевний стовбур; 4 – середня надниркова артерія; 5 – аорта; 6 – нижні надниркові артерії; 7 – ниркові артерії.

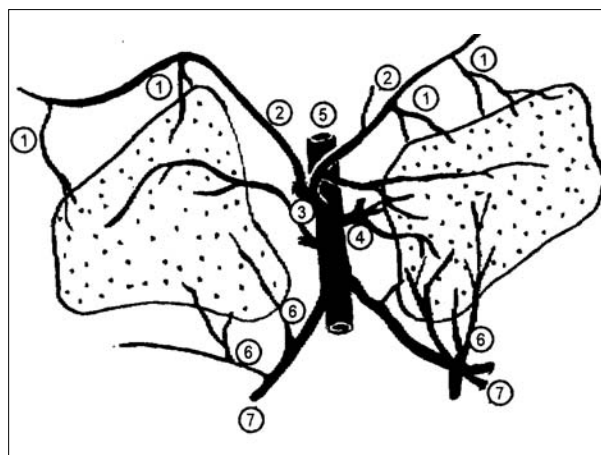


Рис. 2. Артерії надниркових залоз плода 355,0 мм ТКД (рисунок з препарата): 1 – верхні надниркові артерії; 2 – нижні діафрагмові артерії; 3 – верхня брижова артерія; 4 – середня надниркова артерія; 5 – аорта; 6 – нижні надниркові артерії; 7 – ниркові артерії.

половину передньої та 2/3 задньої поверхонь органа.

Середні надниркові артерії виявлені на 15 препаратах. Кількість їх коливається від 1 до 4. Біля медіального краю органа середні надниркові артерії віддають 2-4 гілки. Передня гілка розміщується в межах поперечної борозни та воріт органа, верхня – прямує вздовж задньонижнього краю, середня гілка розміщується в центральному, а нижня – в передньому відділах надниркової залози. Середня надниркова артерія кровопостачає ділянку воріт органа, середню частину та задньонижній відділ надниркової залози. У разі наявності 2-4 середніх надниркових артерій, найбільша з них повторює напрямок основного стовбура (рис. 3). Діаметр середньої надниркової артерії становить  $0,61 \pm 0,14$  мм. У ділянці воріт залози вона ділиться на 3-4 гілки II-III порядків, діаметром 0,1 мм. Кут відгалуження цих гілок –  $25-40^\circ$ . Середня надниркова артерія, як правило, бере початок нижче черевного стовбура.

Додаткові середні надниркові артерії виявлені в 4 випадках. Джерелами цих судин є черевний стовбур, нижня діафрагмова, ниркова та верхня брижова артерії. Додаткові середні надниркові артерії від-

дають по 1-2 гілки до ніжок поперекової частини діафрагми.

Нижні надниркові артерії виявлені на 13 препаратах, частіше починаються від основного стовбура ниркових артерій. Кількість нижніх надниркових артерій становить 1-3, кут відгалуження тупий, діаметр –  $0,73 \pm 0,11$  мм. Стовбур нижньої надниркової артерії прямує вгору до основи залози, де ділиться на 3-4 гілки, які забезпечують кровопостачання передньої та задньої поверхонь нижньої третини органа (рис. 4). Верхня гілка прямує вздовж задньонижнього краю залози, середня гілка розміщується в задньому, нижня – в передньому відділах ниркової поверхні надниркової залози, передня – на передній поверхні в межах її воріт та поперечної борозни.

Додаткові нижні надниркові артерії виявлені на 6 препаратах. Джерелами цих артерій є: сегментарні гілки ниркових артерій, додаткові ниркові артерії та їх гілки, аорта, яєчкова (яєчникова), нижня діафрагмова артерії.

На одному препараті (плід 370,0 мм ТКД) справа спостерігали відгалуження всіх правобічних надниркових артерій, зокрема й нижньої діафрагмової, від правої ниркової артерії (рис. 5).

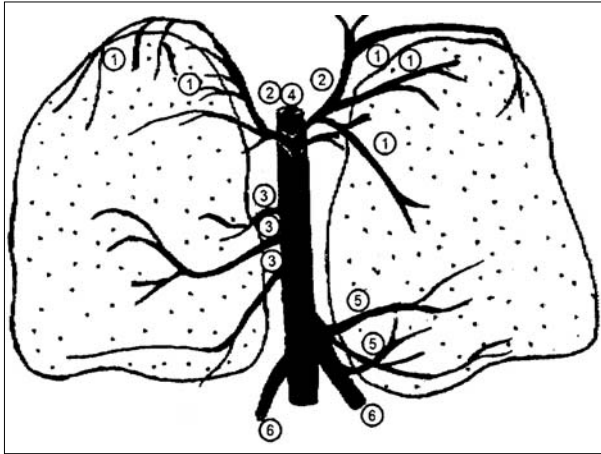


Рис. 3. Артерії надниркових залоз плода 350,0 мм ТКД (рисунок з препарата): 1 – верхні надниркові артерії; 2 – нижні діафрагмові артерії; 3 – середні надниркові артерії; 4 – аорта; 5 – нижні надниркові артерії; 6 – ниркові артерії.

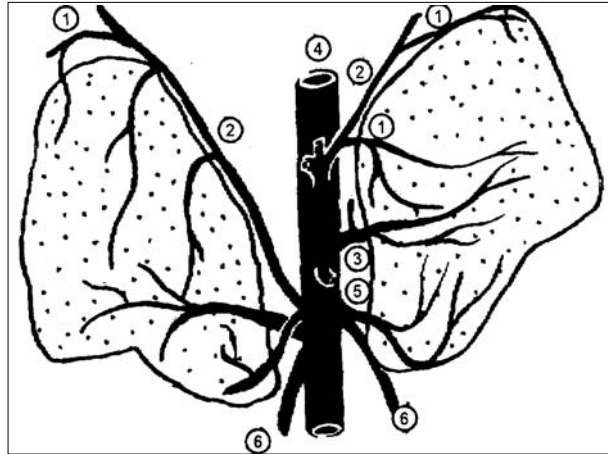


Рис. 5. Артерії надниркових залоз плода 370,0 мм ТКД (рисунок з препарата): 1 – верхні надниркові артерії; 2 – нижні діафрагмові артерії; 3 – середня надниркова артерія; 4 – аорта; 5 – нижня надниркова артерія; 6 – ниркові артерії.

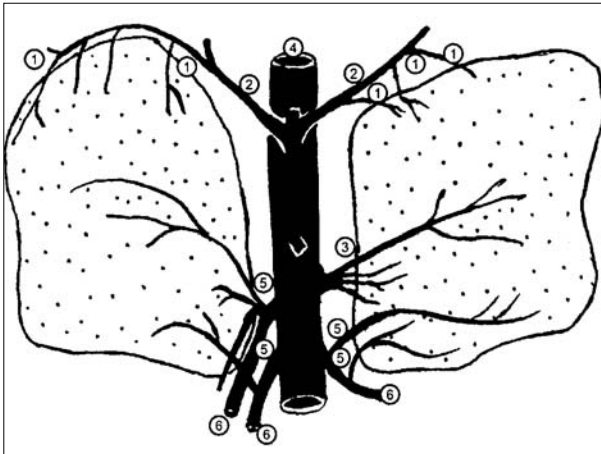


Рис. 4. Артерії надниркових залоз плода 327,0 мм ТКД (рисунок з препарата): 1 – верхні надниркові артерії; 2 – нижні діафрагмові артерії; 3 – середня надниркова артерія; 4 – аорта; 5 – нижні надниркові артерії; 6 – ниркові артерії.

Артерія жирової капсули нирки, замикаючи кільце судин, які прямують до надниркової залози, є одним із джерел нижніх додаткових надниркових артерій. Артерія віддає 1-4 гілки, починається безпосередньо від аорти або ниркової артерії (від основного стовбура або її гілок). Додаткові (верхні, середні та нижні) артерії надниркових залоз нами виявлено на 6 препаратах, частіше зліва. Кількість додаткових надниркових артерій коливається від 1 до 6.

Характерний взаємозв'язок між чисель-

ністю основних надниркових артерій та формою надниркової залози. Для трапецієподібної форми органа властива найбільша кількість середніх надниркових артерій, для залози трикутної форми притаманна більша чисельність верхніх надниркових артерій. Виявлено, що справа більше верхніх надниркових артерій, а зліва – середніх.

Для артерій надниркових залоз властивий магістральний тип будови. Основна їх кількість визначається вздовж верхнього краю та медіального відділу органа. Кінцеві гілки надниркових артерій прямують до бічного краю та нижньолатерального кута залози.

Отже, у пізніх плодів нами встановлено три форми кровопостачання надниркових залоз: змішана (72%), аортальна (22%) та ниркова (6%). Аортальна форма є відображенням крайнього ступеня розвитку артерій первинної нирки, ниркова – вісцеральних сегментарних гілок черевної частини аорти.

**Висновки.** 1. Вираженість гілок (верхньої, середньої, нижньої та передньої) нижньої надниркової артерії залежить від розвитку середньої надниркової артерії. Середня надниркова артерія кровопостачає задньонижній відділ надниркової залози, а

нижня – передньонижній. 2. Найбільша чисельність судин надниркових залоз властива для верхніх основних та нижніх додаткових надниркових артерій.

**Перспективи наукового пошуку.** Надалі важливо дослідити структурну організацію венозної системи надниркових залоз у плодовому періоді.

### Література

1. Круцяк В.М. Значення ембріологічних досліджень на сучасному етапі розвитку морфологічної науки / В.М.Круцяк, В.І.Проняєв, Ю.Т.Ахтемійчук // Бук. мед. вісник. – 1998. – Т. 2, № 1. – С. 3-7.
2. Сапин М.Р. Сосуды надпочечных желез / Сапин М.Р. – М.: Медицина, 1974. – 208 с.
3. Чичинадзе Н.А. Кровеносные сосуды надпочечных желез / Чичинадзе Н.А. – Тбилиси, 1966. – 168 с.
4. Корелятивні взаємовідношення ниркових та надниркових артерій (огляд літератури) / Т.В.Хмара, І.В.Догадіна, В.І.Проняєв [та ін.]. – 1996. – 64 с. – Деп. в ДНТБ України 16.04.96, № 950.
5. Хмара Т.В. До генезу множинності надниркових артерій / Т.В.Хмара // Бук. мед. вісник. – 1997. – Т. 1, № 1. – С. 79-83.
6. Структурна організація артеріальних судин надниркових залоз в пренатальному періоді онтогенезу людини // Фахове видання наукових праць II Національного конгресу анатомів, гістологів, ембріологів і топографоанатомів України ["Актуальні питання морфології"], 16-19 вересня 1998 р., Луганськ / відп. ред. В.Г.Ковешніков. – Луганськ: АПТ "ЛОД", 1998. – Т. 6, № 1. – С. 157-158.

### ВАРИАНТНАЯ АНАТОМИЯ НАДПОЧЕЧНИКОВЫХ АРТЕРИЙ У ПЛОДОВ

**Резюме.** У плодов человека 9-10 месяцев наблюдается смешанная форма кровоснабжения (72 %) надпочечных желез с участием трёх групп артерий (верхних, средних и нижних), реже – аортальная (22 %) и почечная (6 %) формы. Наибольшая численность сосудов надпочечных желез характерна для верхних основных и нижних добавочных надпочечниковых артерий. Установлена взаимосвязь между количеством основных надпочечниковых артерий и формой железы.

**Ключевые слова:** надпочечник, артерия, плод.

### THE VARIANT ANATOMY OF FETAL SUPRARENAL ARTERIES

**Abstract.** Mixed type of blood supply (72 %) of the suprarenal glands with the participation of three groups of arteries (superior, medial and inferior) is observed in 9-10 month old fetuses, more rarely – aortal (22 %) and renal (6 %) types. The greatest number of suprarenal gland's vessels is peculiar to superior main and inferior additional suprarenal arteries. The correlation between the number of main suprarenal arteries and the shape of the gland was determined.

**Key words:** suprarenal gland, artery, fetus.

Bukovinian State Medical University (Chernivtsi)

Надійшла 07.05.2008 р.

Рецензент – проф. Е.Г.Топка (Дніпропетровськ)