

## ПЕРИНАТАЛЬНА МАКРОАНАТОМІЯ ГАСТРОДУОДЕНАЛЬНОГО ПЕРЕХОДУ

*А.Й.Заволович*

*Курс топографічної анатомії та оперативної хірургії (зав. – проф. Ю.Т.Ахтемійчук) Буковинського державного медичного університету, м Чернівці*

---

**Резюме.** Анатомічне дослідження проведено *in situ* на 78 трупах плодів та новонароджених людини. До періоду новонародженості діаметри воротарного каналу, воротарного отвору і цибулини дванадцятипалої кишки та довжина воротарного каналу збільшуються більш ніж удвічі. Скелетотопічно гастродуоденальний сегмент у перинатальному періоді визначається на рівні від міжхребцевого проміжку Th<sub>12</sub>-L<sub>1</sub> до тіла L<sub>1</sub> хребця. Для гастродуоденального переходу властиві тісні топографо-анатомічні взаємовідношення з внутрішніми органами та великими кровоносними судинами черевної порожнини.

**Ключові слова:** гастродуоденальний перехід, перинатальний період, анатомія.

Гастроудоденальний перехід (ГДП) є важливим анатомічним сегментом травного каналу. Виникнення дуоденогастрального рефлюксу після резекції шлунка першим способом Білрота пов'язують саме з видаленням воротарної частини, як складової ГДП [1, 2]. Ф.Ф.Сакс і др. (1987) вважають, що виокремлення терміну "гастроудоденальний перехід" цілком виправдане як з функціональної, так і анатомічної точок зору.

Аналіз літератури засвідчує, що перехідна ділянка між шлунком і дванадцятипалою кишкою (ДПК) є об'єктом пильної уваги як теоретичної, так і практичної медицини. У новонароджених дітей констатована морфофункціональна зрілість даного сегмента [3]. Існує чимало відомостей про будову ГДП в постнатальному періоді онтогенезу [4-6], але майже відсутні дані про його анатомічні особливості в ранньому періоді [7], хоча природжене походження дитячого пілоростенозу вважається з'ясованим остаточно [8]. Запити лікарів функціональної та ендоскопічної діагностики, педіатричної хірургії потребують чіткого визначення вікових особливостей будови ГДП в перинатальному періоді онтогенезу [9].

Дане дослідження виконане в рамках планової науково-дослідної теми Буковинського медуніверситету "Статеві-вікові закономірності будови і топографо-анатомічних взаємовідношень органів та структур в онтогенезі, особли-

вості вікової та статевої ембріотопографії" (№ 0105U002927).

**Матеріал і методи.** Дослідження проведено на 64 трупах плідів 4-10 місяців і 14 трупах новонароджених *in situ* методами макромікропрепарування, виготовлення топографо-анатомічних зрізів у трьох взаємноперпендикулярних площинах, ін'єкції судин і трубчастих структур сумішшю на основі свинцевого сурика з наступним препаруванням і рентгенографією, морфометрії та статистичної обробки. Вік об'єктів визначали за зведеними таблицями Б.М.Петтена (1959), Б.П.Хватова і Ю.М.Шановалова (1969) на підставі вимірювань тім'яно-п'яткової довжини (ТПД). Топографо-анатомічні зрізи готували після 1,5-місячного зберігання препаратів у спеціальному розчині (О.Я.Сумко і др., 1985), в якому м'які тканини ущільнюються, а кісткова тканина декальцинується. Для документування та документального ілюстрування одержаних результатів [10] виготовлені препарати фотографували за допомогою стандартного устаткування.

Результати дослідження та їх обговорення. На початку плодового періоду ГДП за загальними рисами будови схожий до дефінітивного стану. Між воротарною частиною шлунка та верхньою частиною ДПК виявляється незначне звуження. За період з 4-го місяця внутрішньоутробного розвитку до народження дитини основні морфометричні параметри ГДП, за винятком довжини воротарного каналу вздовж великої кривини шлунка, збільшуються вдвічі і більше (таблиця), зокрема: діаметр воротарного отвору – з  $2,7 \pm 0,63$  мм до  $6,0 \pm 0,34$  мм, діаметр воротарного каналу – з  $3,4 \pm 0,36$  мм до  $7,7 \pm 0,28$  мм,

Таблиця

Морфометричні показники гастроудоденального переходу в плідів та новонароджених людини ( $\bar{x} \pm Sx$ )

Вік об'єктів дослідження (міс.)	Тім'яно-п'яткова довжина (мм)	Досліджено об'єктів	Діаметр воротарного отвору (мм)	Діаметр воротарного каналу (мм)	Діаметр цибулини ДПК (мм)	Довжина воротарного каналу (мм)	
						вздовж малої кривини	вздовж великої кривини
4	165,0-200,0	7	$2,7 \pm 0,63$	$3,4 \pm 0,36$	$3,2 \pm 0,45$	$3,2 \pm 0,28$	$4,2 \pm 0,31$
5	201,0-250,0	9	$4,2 \pm 0,71$	$5,1 \pm 0,57$	$4,9 \pm 0,54$	$3,9 \pm 0,42$	$4,8 \pm 0,29$
6	251,0-300,0	11	$4,8 \pm 0,12$	$5,8 \pm 0,29$	$5,3 \pm 0,37$	$4,4 \pm 0,23$	$5,3 \pm 0,36$
7	301,0-350,0	10	$5,0 \pm 0,34$	$6,2 \pm 0,33$	$5,5 \pm 0,31$	$4,9 \pm 0,38$	$5,8 \pm 0,30$
8	351,0-400,0	9	$5,3 \pm 0,41$	$6,7 \pm 0,29$	$5,8 \pm 0,20$	$5,6 \pm 0,47$	$6,3 \pm 0,23$
9	401,0-450,0	10	$5,6 \pm 0,27$	$7,3 \pm 0,18$	$5,9 \pm 0,32$	$6,4 \pm 0,28$	$6,6 \pm 0,35$
10	451,0-500,0	8	$5,8 \pm 0,42$	$7,6 \pm 0,37$	$6,3 \pm 0,29$	$6,5 \pm 0,51$	$6,9 \pm 0,45$
Новонароджені	понад 500,0	14	$6,0 \pm 0,34$	$7,7 \pm 0,28$	$6,4 \pm 0,23$	$6,7 \pm 0,36$	$7,0 \pm 0,27$

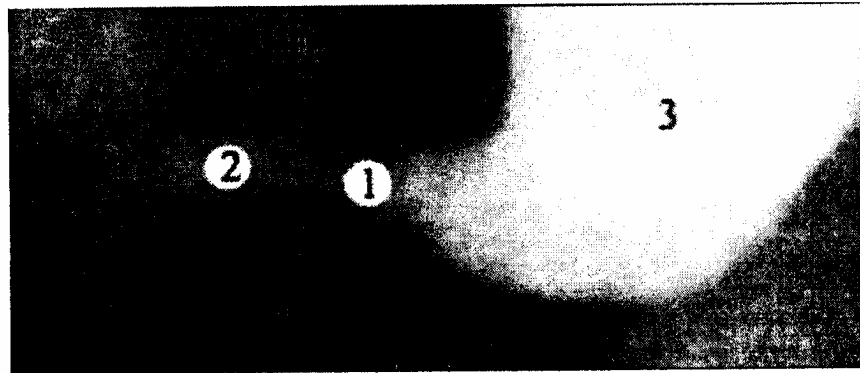


Рис. 1. Скелетотопія гастродуоденального переходу 6-місячного плода (300,0 мм ТПД), шлунково-кишковий тракт якого заповнений контрастною сумішшю на основі свинцевого сурика. Фоторентгенограма. Зб.  $\times 1,8$ :

1 – воротарна частина шлунка; 2 – цибулина дванадцятипалої кишки; 3 – тіло шлунка.

діаметр цибулини дванадцятипалої кишки – з  $3,2 \pm 0,45$  мм до  $6,4 \pm 0,23$  мм, довжина воротарного каналу вздовж малої кривини шлунка – з  $3,2 \pm 0,28$  мм до  $6,7 \pm 0,36$  мм. З боку великої кривини шлунка довжина воротарного каналу в 4-місячних плодів становить  $4,2 \pm 0,31$  мм, у новонароджених –  $7,0 \pm 0,27$  мм.

Інтенсивніша зміна визначених морфометричних показників ГДП спостерігається впродовж 5-го та 9-10 місяців. За даними Н.П.Ефимова и др. (1984), на останньому місяці пренатального розвитку товщина м'язової оболонки воротарної частини шлунка, навпаки, зменшується. Вважаємо, що визначені нами морфометричні параметри і наведені дані літератури є непрямим доказом розтягування шлункової стінки у пізніх плодів зростаючим об'ємом заковтнутої амніотичної рідини.

За зовнішньою формою гастродуоденальний сегмент у 4-місячних плодів схожий на трапецію, ширша частина якої визначається на рівні воротарного каналу, а вузька – на рівні верхньої частини ДПК. У другій половині внутрішньоутробного розвитку та в новонароджених ГДП має форму пісочного годинника, звужена частина якого відповідає воротарю шлунка, а розширена – воротарному каналу шлунка та цибулині ДПК.

Рентгенологічно просвіт воротарного каналу має форму конуса зі звуженням його в напрямку воротаря шлунка. У 4% випадків просвіт воротарного каналу має форму тонкої трубки. Рентгенологічно визначається розширена цибулина ДПК з наступним поступовим звуженням

її постбульбарної частини. В цілому гастродуоденальний сегмент має рентгенологічну форму пісочного годинника. Скелетотопічно ГДП на початку плодового періоду відповідає рівню  $Th_1$  хребця, у 6-7-місячних плодів – міжхребцевому проміжку між  $Th_{12}$ - $L_1$  хребцями (рис. 1) або рівню верхнього краю  $L_1$  хребця, наприкінці плодового періоду і в новонароджених – рівню тіл  $L_1$  хребця.

По відношенню до очеревини ГДП знаходиться інтраперитонеально, за винятком вузких смужок воротарної частини шлунка та цибулини ДПК, де прикріплюються печінковс дванадцятипалокишкова та шлунково-ободовс кишкова зв'язки. З 6-го місяця розвитку спостерігається зрощення воротарної частини шлунка з брижою поперечної ободової кишки внаслідок чого обмежується рухомість гастродуоденального сегмента. Процес даного зрощення відбувається в напрямку від великої до малої кривини воротарної частини шлунка. Ними виявлено два види фіксації воротарної частини шлунка до брижі поперечної ободової кишки. Частіше зрощення відбувається в межах нижньої половини задньої поверхні воротаря ближче до великої кривини шлунка (52 випадки), рідше – в межах всієї задньої стінки воротаря (26 випадків).

Гастродуоденальний сегмент у перинатальному періоді характеризується тісними анатомічними взаємовідношеннями із суміжними органами та структурами черевної порожнини (рис. 2). До його передньої або передньобічної поверхні прилягає петля поперечної обод

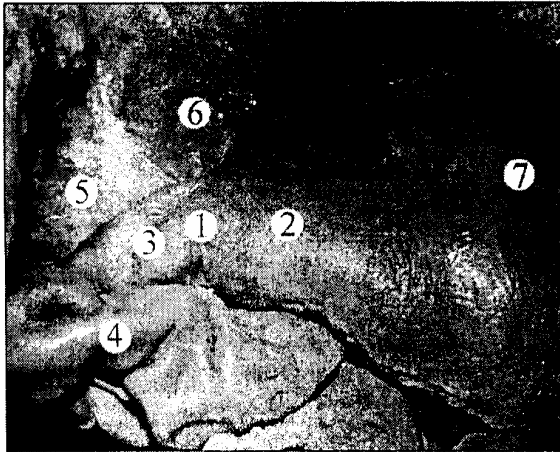


Рис. 2. Органи черевної порожнини плода 310,0 мм ТПД, 7-й місяць (ліва і квадратна частки печінки видалені). Макропрепарат. Зб. x1,6:

1 – воротар шлунка; 2 – воротарний канал шлунка; 3 – цибулина дванадцятипалої кишки; 4 – поперечна ободова кишка; 5 – печінково-дванадцятипалокишкова зв'язка; 6 – хвостата частка печінки; 7 – тіло шлунка.

вої кишки. Задньовверхньою поверхнею воротарна частина шлунка стикається з хвостатою часткою печінки, в результаті чого гастродуоденальний сегмент знаходиться вентральніше від суміжних ділянок шлунково-кишкового тракту. Тісне взаєморозміщення ГДП з печінкою має важливе значення в дитячій хірургії під час пальпації живота з метою попередньої діагностики гіпертрофічного пілоростенозу, на що вказують В.Н.Мартыненко и др. [11]. До верхньої і частково задньої стінок цибулини ДПК прилягають складові елементи печінково-дванадцятипалокишкової зв'язки, які знаходяться в такому порядку (зліва направо): власна печінкова артерія, ворітна вена печінки і спільна жовчна протока. Вздовж задньовверхньої поверхні ГДП простягається спільна печінкова артерія, де від неї відгалужується шлунково-дванадцятипалокишкова артерія. Прямуючи каудально, ця судина прилягає до задньої стінки цибулини ДПК. Голівка і тіло підшлункової залози розміщені частково ззаду воротарної частини шлунка. На рівні межі між воротарним каналом і воротарною печерою до великої кривини шлунка прилягає дванадцятипало-порожньокишковий вигин. Від нижньої поверхні ГДП починається відповідна частина шлунково-ободовокишкової зв'язки, між листками якої простягаються права шлунково-сальникова артерія та гілочка шлунко-

во-дванадцятипалокишкової артерії. До нижньої стінки цибулини ДПК прилягає голівка підшлункової залози. Передня стінка ГДП межує з жовчним міхуром і квадратною часткою печінки. У двох випадках (плоди 330,0 і 435,0 мм ТПД) нами виявлені додаткові міхурово-дванадцятипалокишкові зв'язки, які простягалися від жовчного міхура до передньої стінки верхньої частини ДПК. Можливість такого анатомічного варіанту варто враховувати в практиці педіатричної хірургії під час оголення та виведення в операційну рану ГДП в новонароджених дітей.

Просторове положення гастродуоденального сегмента з віком плодів змінюється. На 4-му місяці він розміщений у фронтальній площині майже прямолінійно, на 5-му – косо; цибулина ДПК спрямована краніально. У 6-7-місячних плодів поздовжня вісь воротарного каналу спрямована косокраніально (зліва направо, знизу вверх), цибулина ДПК – косокаудально (зліва направо, зверху вниз). Наприкінці плодового періоду (8-10 місяці) та в новонароджених воротарний канал спрямований зліва направо, зверху вниз і ззаду наперед; цибулина і постбульбарна частина ДПК – зліва направо, знизу вверх і спереду назад. Таке положення ГДП в перинатальному періоді зумовлене фіксацією печінково-дванадцятипалокишковою зв'язкою з її структурними елементами і тісними анатомічними взаємовідношеннями даного сегмента з вісцеральною поверхнею печінки, суміжними органами та структурами черевної порожнини.

Отже, ГДП в перинатальному періоді онтогенезу характеризується тісними топографо-анатомічними взаємовідношеннями з органами верхнього і нижнього поверхів черевної порожнини та великими кровоносними судинами. Внаслідок зрощення воротарної частини шлунка з брюшкою поперечної ободової кишки в пізніх плодів та новонароджених рухомість гастродуоденального сегмента зменшується. Одержані дані сприятимуть адекватному тлумаченню результатів діагностики та покращанню лікування перинатальної патології гастродуоденальної ділянки.

**Висновки.** 1. Упродовж плодового періоду онтогенезу діаметри воротарного отвору і цибулини дванадцятипалої кишки, довжина і діаметр воротарного каналу збульшуються більш ніж у два рази. 2. У раних плодів гастродуоденальний сегмент має форму конуса з проксимально спрямованою основою, в перинатальному періоді –

форму пісочного годинника, що підтверджено макроскопічно та рентгенологічно. 3. В перинатальному періоді гастродуоденальний перехід визначається на рівні від міжхребцевого проміжку між XII грудним і I поперековим хребцями до тіла I поперекового хребця. 4. Для гастродуоденального переходу характерні тісні анатомічні взаємовідношення з органами та великими судинами черевної порожнини.

**Перспективи подальших досліджень.** Зважаючи на важливе значення анатомічних даних для практичної педіатрії, часте виконання хірургічних операцій та розробку мікрохірургічних технологій на порожнистих органах травлення, доцільним видається вивчення мікрохірургічної анатомії гастродуоденального переходу в перинатальному періоді онтогенезу людини.

#### Література

1. Жерлов Г.К., Баранов А.И., Гибадулин Н.В. Пилорусомоделирующие и пилоруссохраняющие резекции желудка. – М.: МЗ Пресс, 2000. – 224 с.
2. Третьяков А.А., Каган И.И., Щетинин А.Ф., Воронов Д.Ю. Метод формирования гастродуоденоанастомоза с применением микрохирургической техники / Сб. тр. науч.-прак. конф. врачей Приволжского военного округа "Акт. вопр. воен. и прак. медицины" (Оренбург, 2000) // <http://escularius.hl.ru>.
3. Калаев А.А. Теоретические и клинические аспекты морфогенеза желудка на этапах онтогенеза: Автореф. дис... канд. мед. наук: 14.00.02 / Волгоград. гос. мед. ун-т. – Волгоград, 2005. – 28 с.
4. Каган И.И., Колесников Л.Л., Самоделкина Т.К. Клиническая анатомия гастродуоденального перехода // Морфология. – 2003. – Т. 124, № 5. – С. 34-37.
5. Практическое руководство по ультразвуковой диагностике. Общая ультразвуковая диагностика / Под ред. В.В.Митькова. – М.: Изд. дом Видар-М, 2003. – 720 с.
6. Эттинген Л.Е., Никитюк Д.Б. Некоторые структурно-функциональные критерии организации сфинктеров внутренних органов // Морфология. – 1999. – Т. 115, № 1. – С. 7-10.
7. Ахтемійчук Ю.Т., Заволович А.Й. Анатомічні та гістотопографічні особливості гастродуоденального переходу // Клін. анат. та опер. хірургія. – 2005. – Т. 4, № 4. – С. 71-78.
8. Ашкрафт К.У., Холдер Т.М. Детская хирургия: В 3 т.: Пер. с англ. – СПб.: ИЧП "Хардфорд", 1996. – Т. 1. – 384 с.; СПб.: Пит-Тал, 1997. – Т. 2. – 392 с.; СПб.: ООО "Раритет-М", 1999. – Т. 3. – 400 с.
9. Ахтемійчук Ю.Т., Заволович А.Й. Клініко-діагностичні аспекти природженого пілоростенозу // Клін. та експер. патологія. – 2005. – Т. 4, № 4. – С. 91-94.
10. Ахтемійчук Ю.Т., Цигикало О.В. Фотодокументування морфологічних досліджень // Вісн. морфол. – 2000. – Т. 6, № 2. – С. 327-329.
11. Мартыненко В.Н., Минаев С.В., Верейтин Ю.М. Ультрасонография врожденного пилоростеноза // Дет. хирургия. – 2003. – № 2. – С. 18-21.

#### ПЕРИНАТАЛЬНАЯ МАКРОАНАТОМИЯ ГАСТРОДУОДЕНАЛЬНОГО ПЕРЕХОДА

А.Й.Заволович

**Резюме.** Анатомическое исследование проведено in situ на 78 препаратах плодов и новорожденных человека. К периоду новорожденности диаметры пилорического канала, пилорического отверстия и луковицы двенадцатиперстной кишки, длина пилорического канала увеличиваются более чем в два раза. Скелетотопически гастродуоденальный сегмент в перинатальном периоде определяется на уровне от межпозвоночного промежутка Th<sub>12</sub>-L<sub>1</sub> к телу L<sub>1</sub> позвонка. Для гастродуоденального перехода свойственны тесные топографо-анатомические взаимоотношения с внутренними органами живота и крупными кровеносными сосудами.

**Ключевые слова:** гастродуоденальный переход, перинатальный период, анатомия.

#### PERINATAL MACROANATOMY OF THE GASTRODUODENAL JUNCTION

А.У.Заволович

**Abstract.** The anatomical study has been carried out in situ on 78 corpses of human fetuses and newborns. The diameters of the pyloric canal, pyloric orifice and the duodenal bulb, as well as the length of the pyloric canal increase more than twice prior to the period of neonatality. Skeletotopically, the gastroduodenal segment is determined at the level from intervertebral space Th<sub>12</sub>-L<sub>1</sub> to body L<sub>1</sub> of the vertebra during the perinatal period. The gastroduodenal junction is characterized by close topographical-anatomical correlation with the internal organs of the abdomen and great blood vessels. **Key words:** gastroduodenal junction, perinatal period, anatomy.

Bukovinian State Medical University (Chernivtsi)

Надійшла 12.09.2006 р.