

ВІННИЦЬКИЙ НАЦІОНАЛЬНИЙ МЕДИЧНИЙ
УНІВЕРСИТЕТ ім. М.І.Пирогова

Лісничок Сергій Олександрович

УДК 611.623.013

**АНАТОМІЧНІ ОСОБЛИВОСТІ ПЕЛОУРЕТЕРАЛЬНОГО
СЕГМЕНТА В РАНЬОМУ ПЕРІОДІ ОНТОГЕНЕЗУ
ЛЮДИНИ**

14.03.01 – нормальна анатомія

АВТОРЕФЕРАТ
дисертації на здобуття наукового ступеня
кандидата медичних наук

Вінниця – 2007

Дисертацією є рукопис.

Робота виконана в Буковинському державному медичному університеті МОЗ України.

Науковий керівник: доктор медичних наук, професор Ахтемійчук Юрій Танасович, Буковинський державний медичний університет МОЗ України, завідувач кафедри анатомії, топографічної анатомії та оперативної хірургії.

Офіційні опоненти:

доктор медичних наук, професор Костюк Григорій Якович, Вінницький національний медичний університет ім. М.І.Пирогова, завідувач кафедри топографічної анатомії та оперативної хірургії;

доктор медичних наук, професор Квятковська Тетяна Олександрівна, Дніпропетровська державна медична академія, професор кафедри хірургічних хвороб, оперативної хірургії та топографічної анатомії.

Захист відбудеться “ ____ ” _____ 2007 р. о ____ годині на засіданні спеціалізованої вченої ради Д 05.600.02 Вінницького національного медичного університету ім. М.І.Пирогова МОЗ України (21018, м. Вінниця, вул. Пирогова, 56).

З дисертацією можна ознайомитися в бібліотеці Вінницького національного медичного університету ім. М.І.Пирогова (21018, м. Вінниця, вул. Пирогова, 56).

Автореферат розісланий “ ____ ” _____ 2007 р.

Вчений секретар
спеціалізованої вченої ради,
кандидат медичних наук, доцент

О.В.Власенко

ЗАГАЛЬНА ХАРАКТЕРИСТИКА РОБОТИ

Актуальність теми. Частота урологічної патології новонароджених дітей зростає щорічно (В.Г.Гельдт и др., 2001; Т.В.Сорокман та ін., 2003). Збільшення цієї групи хворих зумовлене як зростанням частоти природжених вад сечової системи, так і покращанням антенатальної діагностики (В.В.Ростовская и др., 2003; Т.О.Квятковська, 2004; А.В.Іринчин та ін., 2006).

Патологічні зміни піелоуретерального сегмента призводять до уродинамічних розладів, розширення чашечко-мискової системи нирки з наступним розвитком піелоектазії (M.Signorelli et al., 2005), гідронефрозу (D.M.Feldman et al., 2001; J.A.Roth et al., 2001; A.M.Cheng et al. 2004), піелонефриту, нефролітіазу, вазоренальної гіпертензії (A.Boubaker et al., 2003; J.M.Hassan et al., 2003; R.L.Chevalier, 2004; A.Becker et al., 2006).

Методи діагностики, що використовуються в клінічній практиці (екскреторна урографія, динамічна нефросцинтиграфія, діуретична ультрасонографія та ренографія, ретроградна піелографія), виявляють функціональні розлади (S.Wille et al., 2003; Д.А.Сеймівський, 2004; М.И.Пыков и др., 2004). За зміною об'ємних і часових характеристик наповнення та спорожнення ниркової миски визначають ступінь порушення анатомічної прохідності піелоуретерального сегмента (И.В.Казанская и др., 2002). Рання діагностика уродинамічних розладів за допомогою ультрасонографії, фармакоехографії, діуретичної ультрасонографії, радіоізотопної ренографії визначає вибір оптимального методу хірургічної корекції та прогнозування перебігу захворювання (А.Г.Дыбунов и др., 2000; А.El-Nahas et al., 2004).

Розвиток мікрохірургічних технологій на екстраренальних сечових шляхах неможливий без вивчення анатомії піелоуретерального сегмента (F.J.Sampaio, 1998; K.L.Choo et al., 2001; М.М.Кернесюк, 2004; E.Tanyeli, 2006). Тлумачення результатів дослідження піелоуретерального сегмента та обсяг малоінвазивних оперативних втручань потребують подальшого уточнення будови і становлення його топографії в процесі пре- і постнатального періодів онтогенезу людини (М.Н.Кернесюк, 2002; P.Dure-Smith et al., 2002), зіставлення результатів морфологічного та клінічного досліджень (В.Д.Давыденко и др., 1999; Т.В.Красовская и др., 2002), детального з'ясування його кількісної анатомії (Р.П.Федоришин и др., 2003). Водночас, аналіз літератури виявив уривчастість та суперечливість даних щодо особливостей будови і топографії піелоуретерального сегмента у перинатальному періоді онтогенезу. Не визначена хронологічна послідовність становлення топографії, кровопостачання піелоуретерального сегмента та його венозного відтоку у плодів та новонароджених, не з'ясовані особливості мікроанатомії його стінок. Отже, комплексне вивчення особливостей будови піелоуретерального сегмента в ранньому періоді онтогенезу людини є актуальним і своєчасним напрямком морфологічного дослідження вікової анатомії верхніх сечових шляхів.

Зв'язок роботи з науковими програмами, планами, темами. Робота є фрагментом комплексної планової наукової роботи кафедр анатомії людини, анатомії, топографічної анатомії та оперативної хірургії Буковинського державного медичного університету: "Статеві-вікові закономірності будови і

топографо-анатомічних взаємовідношень органів та структур в онтогенезі людини. Особливості вікової та статеві ембріотопографії” (№ держ. реєстрації 0105U002927, шифр – ІН.07.00.0001.05). Автор виконував фрагмент, присвячений ембріотопографії пієлоуретерального сегмента. Тема дисертації затверджена вченою радою Буковинського державного медичного університету 24 березня 2005 року (протокол № 7) і проблемною комісією МОЗ і АМН України “Морфологія людини” 24 травня 2005 року (протокол № 66).

Мета дослідження Визначити динаміку становлення топографії та будови пієлоуретерального сегмента у ранньому плодовому та перинатальному періодах онтогенезу людини.

Задачі дослідження:

1. Вивчити хронологічну послідовність становлення топографії пієлоуретерального сегмента у плодовому періоді онтогенезу.

2. Вивчити топографо-анатомічні особливості пієлоуретерального сегмента у новонароджених.

3. Уточнити пошарову будову пієлоуретерального сегмента в ранньому плодовому та перинатальному періодах онтогенезу.

4. З’ясувати особливості кровопостачання пієлоуретерального сегмента та його венозного відтоку у плодів та новонароджених.

Об’єкт дослідження: закономірності вікової анатомії органів і структур сечової системи.

Предмет дослідження: перинатальна анатомія пієлоуретерального сегмента людини.

Методи дослідження: ін’єкція судин – для візуалізації артерій та вен на мікро-, макропрепаратах та рентгенограмах, для вивчення особливостей кровопостачання пієлоуретерального сегмента у плодів та новонароджених; макромікроскопія – для визначення положення, форми та топографо-анатомічних взаємовідношень пієлоуретерального сегмента з суміжними структурами у плодів різних вікових груп і новонароджених; гістологічне дослідження – для з’ясування мікроскопічної будови пієлоуретерального сегмента; графічне реконструювання – для вивчення просторової будови та динаміки топографо-анатомічних взаємовідношень пієлоуретерального сегмента з сечовідними та нирковими судинами впродовж плодового періоду онтогенезу та новонароджених; виготовлення топографо-анатомічних зрізів – для визначення синтопії пієлоуретерального сегмента; статистична обробка – для з’ясування діапазону та динаміки розподілу морфометричних параметрів пієлоуретерального сегмента та суміжних структур впродовж перинатального періоду онтогенезу.

Наукова новизна одержаних результатів. Вперше за допомогою сучасних методів морфологічного дослідження комплексно вивчено особливості будови, положення, кровопостачання та мікрохірургічної анатомії пієлоуретерального сегмента в ранньому періоді онтогенезу людини. Виявлено асинхронне зростання розмірів пієлоуретерального сегмента: впродовж 4-го місяця інтенсивніше зростає його довжина, впродовж 7-го місяця та в новонароджених – діаметр. Уточнені особливості артеріального кровопостачання пієлоуретерального сегмента, яке здійснюється гілочками сечовідних, яєчкових

(яєчникових) та капсулярних артерій нирки. Встановлені особливості судинної системи пієлоуретерального сегмента, для якого характерні три внутрішньо-стінкових венозних сплетення (у підслизовому прошарку, м'язовій та адвентиційній оболонках), які анастомозують між собою завдяки проникним венам, а венозним колектором пієлоуретерального сегмента є дугоподібна вена на його боковій стінці, що забезпечує відтік крові у проксимальному та дистальному напрямках. Встановлені особливості взаємовідношень судин пієлоуретерального сегмента з м'язовим компонентом замикального апарату верхніх сечових шляхів. Визначені терміни сповільненого і прискореного росту (критичні періоди розвитку) пієлоуретерального сегмента – 4-й, 7-й місяці та період новонародженості. Вперше визначена просторова та часова динаміка розвитку і становлення судинно-м'язового компонента пієлоуретерального сегмента в перинатальному періоді онтогенезу людини. Виявлені морфологічні передумови виникнення деяких природжених вад розвитку та варіантів будови пієлоуретерального сегмента.

Практичне значення одержаних результатів. Одержані дані щодо особливостей топографії пієлоуретерального сегмента у пренатальному періоді та новонароджених людини можуть бути використані для розробки морфологічних критеріїв пренатальної діагностики природжених вад, удосконалення існуючих та розробки нових методів їх корекції в ранні терміни після народження дитини.

Дані про варіантну та статеву анатомію можуть бути використані для розробки нових методів пренатальної профілактики і вдосконалення існуючих малоінвазивних методів дослідження верхніх сечовидільних шляхів.

Одержані результати про особливості топографії пієлоуретерального сегмента у новонароджених є певним доповненням сучасних уявлень про морфологічні аспекти уродинаміки, важливість яких зумовлена повсякденним застосуванням у клінічній практиці ультразвукових, рентгенологічних та магнітноядернорезонансних методів візуалізації анатомічних структур.

Одержані відомості можуть бути використані при написанні монографій, підручників та навчальних посібників з нормальної анатомії, топографічної анатомії та оперативної хірургії, урології, дитячої хірургії у розділах, де йдеться про структурну організацію сечостатевої системи.

Результати дослідження впроваджені в навчальний процес та наукову роботу кафедр нормальної анатомії людини Кримського державного медичного університету ім. С.І.Гергієвського, Вінницького національного медичного університету ім. М.І.Пирогова, Буковинського державного медичного університету, Харківського державного медичного університету, Тернопільського державного медичного університету ім. І.Я.Горбачевського; кафедри анатомії людини та гістології медичного факультету Ужгородського національного університету; кафедр топографічної анатомії та оперативної хірургії Донецького державного медичного університету ім. М.Горького, Одеського державного медичного університету; кафедр загальної хірургії з курсом топографічної та оперативної хірургії Дніпропетровської державної медичної академії.

Особистий внесок здобувача. Автором здійснено розробку основних теоретичних та практичних положень роботи. Самостійно провів всі дослідження макро- та мікроскопічної анатомії пієлоуретерального сегмента у плодів та новонароджених. Безпосередньо брав участь у розробці та оформленні матеріалів до винаходу з особистим внеском до 50%. Особистий внесок у друкованих роботах із співавторами – від 50 до 75%. Самостійно провів морфометрію, статистичну обробку одержаних даних, провів аналіз та узагальнення даних щодо анатомічних особливостей пієлоуретерального сегмента у плодів та новонароджених людини. Автором узагальнені результати досліджень, сформульовані висновки дисертації.

Апробація результатів дисертації. Матеріали дисертації оприлюднені на 85-й, 86-й і 87-й підсумкових наукових конференціях Буковинського державного медичного університету (Чернівці, 2004; 2005; 2006), 78-й підсумковій конференції студентів та молодих вчених з міжнародною участю (Чернівці, 2004), Всеукраїнській науковій конференції «Актуальні питання клінічної анатомії та оперативної хірургії» (Чернівці, 2004), Міжнародній науково-практичній конференції студентів, молодих вчених, лікарів та викладачів “Сучасні проблеми клінічної та теоретичної медицини” (Суми, 2005), Міжнародній студентській науковій конференції «Молодь – медицині майбутнього» (Одеса, 2005), Ювілейному VIII з’їзді ВУЛТ, присвяченому 15-річчю організації (Івано-Франківськ, 2005), Науково-практичній конференції “Сучасні методи в дослідженні структурної організації органів та тканин” (Судак, 2006), Третій Всеукраїнській морфологічній науковій конференції “Карповські читання” (Дніпропетровськ, 2006), VIII Конгресі Міжнародної асоціації морфологів (Орел, 2006).

Публікації. За темою дисертації опубліковано 17 робіт, з них 7 – у фахових наукових виданнях України, один деклараційний патент на корисну модель, 9 – у матеріалах наукових конференцій.

Обсяг та структура дисертації. Дисертація викладена на 152 сторінках. Обсяг основного тексту дисертації становить 5,42 авторських аркушів. Робота складається зі вступу, огляду літератури, матеріалу і методів досліджень, двох розділів власних досліджень, аналізу і узагальнення одержаних результатів, висновків та списку використаних джерел. Дисертація ілюстрована 65 рисунками, 8 таблицями, 5 діаграмами, однією схемою. Список використаних джерел містить 214 робіт, з них 105 – кирилицею, 109 – латиницею.

ОСНОВНИЙ ЗМІСТ РОБОТИ

Матеріали і методи дослідження. Дослідження виконано на 87-ми трупах плодів і 15-ти трупах новонароджених людини, одержаних з акушерсько-гінекологічних і патологоанатомічних відділень лікувальних закладів м. Чернівці. Дослідження трупів плодів масою понад 500,0 г, а також трупів новонароджених проводилися безпосередньо в прозекторській Чернівецької обласної дитячої лікарні.

Періоди внутрішньоутробного розвитку систематизовані за класифікацією Г.А.Шмидта (1968) та з урахуванням Інструкції з визначення критеріїв перинатального періоду, живонародженості та мертвонародженості, затвердженої Наказом МОЗ України № 179 від 29.03.2006 р.

Віковий склад об'єктів дослідження визначали за зведеними таблицями Б.М.Пэттена (1959), Б.П.Хватова і Ю.Н.Шаповалова (1969) на підставі вимірювання тім'яно-куприкової (ТКД) та тім'яно-п'яткової довжини (ТПД).

Комісія з біомедичної етики Буковинського державного медичного університету МОЗ України (м. Чернівці) (протокол № 10 від 15 червня 2006 р.), розглянувши матеріали роботи Лісничка С.О. „Анатомічні особливості пієлоуретерального сегмента в ранньому періоді онтогенезу людини” встановила, що дослідження виконані з дотриманням основних положень GCP (1996 р.) Конвенції Ради Європи про права людини та біомедицину (від 04.04.1997 р.), Гельсінської декларації Всесвітньої медичної асоціації про етичні принципи проведення наукових медичних досліджень за участю людини (1964-2000 рр.) і наказу МОЗ України № 281 від 01.11.2000 р.

Для досягнення поставленої мети нами використано комплекс методів морфологічного дослідження, що включає макромікроскопію, звичайне та тонке препарування під контролем мікроскопа МБС-10, ін'єкцію пієлоуретерального сегмента та ниркових судин з наступною рентгенографією, графічне реконструювання, виготовлення топографо-анатомічних зрізів. Морфометрію пієлоуретерального сегмента визначали за методиками В.Е.Марченкова (1983), О.М.Слободяна та ін. (2002).

Статистичну обробку отриманих цифрових даних здійснювали з використанням непараметричних методів оцінки отриманих результатів [181, 182], та за допомогою ліцензійної версії програми “StatPlus Professional 3.5.3” (AnalystSoft, Україна). Оцінювали правильність розподілу ознак за кожним з отриманих варіаційних рядів, середні значення по кожній ознаці, стандартні відхилення. Достовірність різниці значень між незалежними величинами визначали за допомогою U-критерія Мана-Уїтні.

Результати дослідження та їх аналіз. Дане дослідження відрізняється від відомих (F.J.Sampaio, 1991; А.И.Цуканов и др., 1996; S.Orikasa et al., 2006) тим, що нами з'ясовані анатомічні особливості пієлоуретерального сегмента в перинатальному періоді онтогенезу людини. Встановлено, що на початку плодового періоду пієлоуретеральний сегмент являє собою ділянку проксимальної частини сечовода на межі з лійкоподібним звуженням ниркової миски, де він утворює вигин. Ми поділяємо думку L.Kallai et al. (2001), В.В.Ростовской и др., (2003) про те, що пієлоуретеральний сегмент – це нижня межа верхнього цистоїду сечових шляхів. Топографія пієлоуретерального сегмента, як анатомічної ланки між чашечко-мисковою системою нирки та сечоводом, значною мірою визначається особливостями просторової будови нирки – її морфометричними показниками, розміщенням, індивідуальними особливостями її воріт, ниркових судин тощо, на що звертають увагу переважна більшість дослідників анатомії верхніх сечових шляхів. Тому будь-які анатомічні варіанти нирок та судин заочеревинного простору (аномальні ниркові судини, нефроптоз) неодмінно позначаються на топографії

пієлоуретерального сегмента і в деяких випадках можуть бути причиною природжених вад та порушення уродинаміки. За даними наших досліджень, співвідношенню бобоподібної та овальної форм нирок притаманна часова динаміка. Якщо на початку плодового періоду переважає овальна форма нирки, то, починаючи з 6-го місяця розвитку, встановлюється чітка тенденція до переважання овальної форми, а в пізніх плодів та новонароджених майже вдвічі частіше визначається бобоподібна форма. Саме цю форму зовнішньої будови нирок слід вважати онтогенетично зрілою. На всіх препаратах нирки мали часточкову будову, а їх поздовжні осі визначаються майже паралельно хребетному стовпу.

Впродовж плодового періоду верхній кінець правої нирки знаходиться на рівні 12-го грудного – I-го поперекового хребців, лівої нирки – 12-го грудного хребця. Нижній кінець обох нирок визначається на рівні 3-4-го поперекових хребців. Ліва нирка вище правої на висоту одного хребця або половини його. Виявлено нерівномірне зростання розмірів нирок. Так, протягом 4-го, 6-7-го місяців темпи зростання товщини нирок, порівняно з іншими розмірами, сповільнені. Прискорене збільшення товщини нирок відбувається у 8-місячних плодів.

Виявлені особливості часової динаміки форми нирок пов'язані зі змінами просторової будови ниркових воріт, а отже, і синтопії ниркових судин з нирковою мискою та пієлоуретеральним сегментом. Так, співвідношення відкритої та компактної форм ниркових воріт впродовж плодового періоду змінюється: до 6-го місяця внутрішньоутробного розвитку переважає відкрита форма воріт нирки, а з кінця 7-го – початку 8-го місяців на більшості препаратів простежується компактна форма воріт нирки. У новонароджених компактна форма спостерігається втричі частіше за відкриту.

Тісні топографо-анатомічні взаємовідношення ниркової миски та пієлоуретерального сегмента з нирковими судинами при компактній формі ниркових воріт можуть бути анатомічною передумовою порушення уродинаміки за умов варіантів розгалуження ниркових судин або існування аномальної судини в ділянці воріт нирки. У випадку компактної форми ниркових воріт є більша ймовірність компресії ПУС додатковою нижньою нирковою артерією, яка може прямувати до нирки серед компонентів її ніжки. Такі випадки вважаються однією з морфологічних причин гідронефрозу, мегаколіксу, пієлоектазії, вазоренальної гіпертензії, піелонефриту, нефролітазу, пролежня передньої стінки пієлоуретерального сегмента та ниркової миски (Д.А.Сеймівський, 2004; К.Оkamoto et al., 2006).

Майже одночасно зі змінами форми ниркових воріт змінюється їх просторова орієнтація – у 4-7-місячних плодів ворота спрямовані вперед і медіально, з 8-го місяця – медіально. Така просторова перебудова викликає утворення незначного вентрального вигину пієлоуретерального сегмента, що є сприятливішим з огляду на його функціонування, оскільки значно зменшується ймовірність вазоренальних конфліктів та їх несприятливих наслідків для пасажу сечі на рівні проксимального цистоїда верхніх сечових шляхів.

Як відомо (К.L.Choo et al., 2001; О.Ф.Возіанов та ін.,2001), певні труднощі виникають під час оперативного доступу до ниркових воріт та

пієлоуретерального сегмента з боку черевної порожнини. З 8-го місяця розвитку надниркові залози своїми нижніми кінцями стикаються з елементами ниркової ніжки, а наприкінці плодового періоду та в новонароджених (6 спостережень) покривають їх спереду.

Огинаючи і повторюючи рельєф медіального краю нирки, пієлоуретеральний сегмент утворює незначну медіально спрямовану дугу. Сечовід повертає вниз і вентрально під кутом 80° (справа) та 85° (зліва).

Довжина пієлоуретерального сегмента інтенсивно зростає протягом 4-го, 6-го місяців та наприкінці внутрішньоутробного розвитку, уповільнені темпи спостерігаються протягом 5-го та 7-9-го місяців (рис. 1).

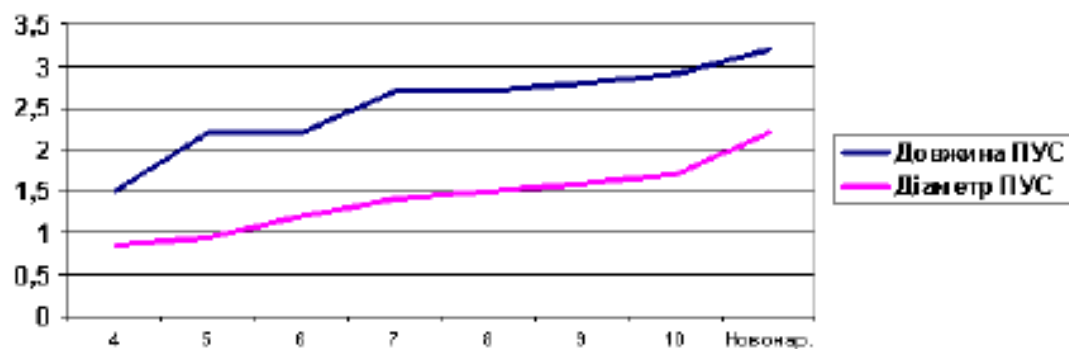


Рис. 1. Динаміка розмірів пієлоуретерального сегмента у плодів та новонароджених людини.

Прискорене зростання його діаметра простежується на 6-7-му місяцях розвитку та у новонароджених, а уповільнення – на 4-му та 8-9-му місяцях. Отже, довжина та діаметр пієлоуретерального сегмента зростають нерівномірно, що можна пояснити перебігом інтенсивних процесів його формоутворення на початку плодового періоду розвитку, наприкінці 6-го – на початку 7-го місяців та в новонароджених. Слід підкреслити, що у новонароджених переважно зростає діаметр пієлоуретерального сегмента.

Пієлоуретеральний сегмент дещо сплюснутий у передньозадньому напрямку, форма його поперечного перерізу наближається до овальної.

На початку плодового періоду (4-5-місячні плоди) скелетотопічно пієлоуретеральні сегменти розміщуються майже на одному рівні по відношенню до хребта – на рівні проміжку між 2-м і 3-м поперековими хребцями. Починаючи з 6-го місяця, пієлоуретеральний сегмент зліва визначається на рівні середньої третини 2-го поперекового хребця, а справа – на рівні середньої третини 3-го поперекового хребця.

Взаємовідношення пієлоуретерального сегмента з нирковими судинами справа і зліва майже однакова, протягом пренатального періоду онтогенезу суттєво не змінюється. Вентральніше пієлоуретерального сегмента в напрямку ззаду наперед визначаються ниркова артерія, розділена на 2-4 гілки, ниркова вена, представлена 2-3 судинами. Ниркова вена розміщується попереду пієлоуретерального сегмента і нижче гілок ниркової артерії. Взаєморозташування елементів ниркової ніжки поза воротами нирки таке: зверху знаходиться ниркова артерія, попереду неї і нижче – вена, ззаду –

ниркова миска і пієлоуретеральний сегмент. У воротах нирки венозні судини після виходу з її паренхіми оточують відповідну артерію з усіх боків. Судини простягаються як спереду, так і ззаду ниркової миски. Виявлені варіанти топографії ниркових судин та аномальне їх розміщення по відношенню до пієлоуретерального сегмента можуть призводити до виникнення природженої патології нирок. Додаткові ниркові артерії виявлені на 4-х препаратах плодів жіночої статі, численні ниркові вени – на 4-х препаратах плодів чоловічої статі. У двох випадках у цих плодів спостерігалися ознаки гідронефрозу, причинами якого були нефроптоз, компресія пієлоуретерального сегмента судинами, перегинання проксимальної частини сечовода.

Тісні анатомічні взаємовідношення пієлоуретерального сегмента з органами черевної порожнини є одним із факторів, які визначають його форму. Так, пієлоуретеральні сегменти дещо сплюснуті в передньозадньому напрямку. Пієлоуретеральний сегмент та черевна частина сечовода розміщені на рівні великих поперекових м'язів, перетинаючи їх краніокаудально і латеромедіально. Пієлоуретеральний сегмент утворює дугу з медіальною опуклістю. Медіальніше правого сегмента безпосередньо простягається нижня порожниста вена, медіальніше лівого – аорта. Вентральніше пієлоуретерального сегмента на рівні виходу їх з-під медіального краю нирок простягаються яєчкові (яєчникові) судини. Вентральніше пристінкової очеревини розміщуються петлі кишечника. Сліпа кишка з червоподібним відростком знаходиться латеральніше правого пієлоуретерального сегмента (на рівні нижнього кінця правої нирки). Внаслідок того, що висхідна ободова кишка розташовується на передній поверхні правої нирки, а низхідна – вздовж латерального краю лівої нирки, правий пієлоуретеральний сегмент визначається ближче до ободової кишки, ніж лівий.

Встановлено, що кровопостачання пієлоуретерального сегмента здійснюється сечовідними гілочками ниркової, яєркової (яєчникової) та капсулярних артерій нирки. Низхідні та висхідні артеріальні гілочки анастомозують між собою в ділянці пієлоуретерального сегмента та проксимального відділу сечовода. На деяких препаратах простежуються сечовідні гілочки від аорти та спільних клубових артерій. Артерії найчастіше розташовуються на верхньомедіальній поверхні пієлоуретерального сегмента. На стінках судини діляться на передні та задні гілочки, які, в свою чергу, віддають дрібніші гілочки. Простежуються анастомози цих гілочок між собою на стінках сечоводів. Отже, гілочки сечовідних артерій в межах пієлоуретерального сегмента поділені на три групи – передню, медіальну та задню.

Наприкінці плодового періоду гілочки сечовідних артерій набувають звивистої форми. Можливо ця особливість їх будови зумовлена нерівномірним зростанням довжини судин по відношенню до пієлоуретерального сегмента. В цей же період прискорюється темп зростання діаметра сечовідних артерій (рис. 2), як і на початку плодового періоду. Сповільнення темпів зростання діаметра артерій спостерігається впродовж 5-6-го місяців розвитку. Ці періоди можна вважати критичними з точки зору можливого виникнення варіантів топографо-анатомічних взаємовідношень пієлоуретерального сегмента та сечовідних судин. Слід зазначити, що звивиста форма артеріальних гілочок на стінках

пієлоуретерального сегмента та проксимального відділу сечовода певною мірою може компенсувати їх деформації та зміщення, викликані синтопічним впливом суміжних органів. Пієлоуретеральний сегмент оточений жировим прошарком, який більше виражений ззаду. Навколосечовідна жирова клітковина зверху сполучається з навколонирковою клітковиною оточеною листками заочеревинної фасції. Остання віддає до пієлоуретерального сегмента фасціальні відростки. Ми поділяємо припущення К.Khamanarong et al., (2004) про те, що клітковинний простір навколо пієлоуретерального сегмента може згладжувати судинні пульсації та компенсувати його компресію аномальними нирковими судинами. Менша кількість жирової клітковини попереду пієлоуретерального сегмента зумовлює можливість пролежнів його передньої стінки при тривалому контакті з аберантною нижньою нирковою веною і може призводити до вазоуретерального конфлікту з порушенням уродинаміки.

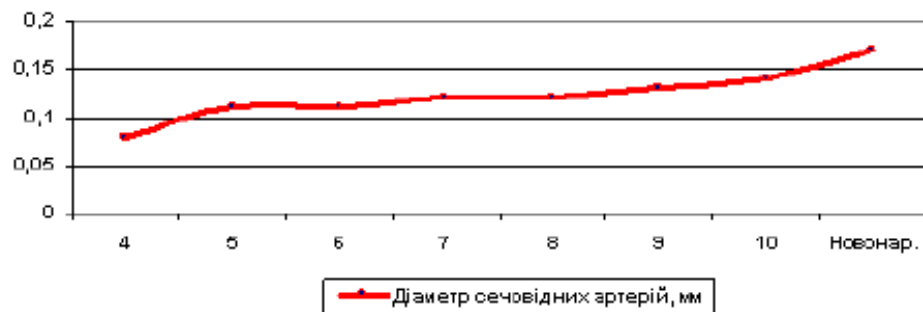


Рис. 2. Динаміка зростання діаметра сечовідних артерій у плодів та новонароджених людини.

Венозний відтік від пієлоуретерального сегмента здійснюється у двох напрямках: проксимально – в ниркові вени, дистально – в сечовідні, капсулярні, яєчкові (яєчникові) вени. Венозні гілочки з'єднуються і утворюють велику судину на латеральній поверхні пієлоуретерального сегмента та проксимальній частині сечовода. Повторюючи вигин сегмента, вона схожа на дугу. Завдяки цьому колектору венозна кров від пієлоуретерального сегмента може відтікати вверх або вниз навіть при оклюзії одного з кінців сечовідної вени. Отже, можна стверджувати про існування своєрідного венозного кола на рівні пієлоуретерального сегмента, яке забезпечує безперешкодне дренивання венозної крові в систему нижньої порожнистої вени двома напрямками. Така особливість відтоку венозної крові від стінок пієлоуретерального сегмента та проксимальної частини сечовода не прямо свідчить про важливу роль судинного компонента в його сфінктерній функції.

Мікроскопічно стінка пієлоуретерального сегмента складається з чотирьох оболонок: слизової, підслизової, м'язової та адвентиційної. Для тлумачення особливостей мікроскопічної та функціональної анатомії пієлоуретерального сегмента варто звернути увагу на його футлярну будову – до зовнішнього футляра належить адвентиційна оболонка, середнього – м'язова, а внутрішнього – слизова та підслизова оболонки.

Слизова оболонка утворена двома шарами – епітеліальним та власною пластинкою слизової оболонки. У нижньому відділі пієлоуретерального сегмента кількість її клітинних шарів на початку плодового періоду налічує 4-6, а наприкінці – 6-12. У проксимальному відділі пієлоуретерального сегмента слизова оболонка утворює тільки 2-3 шари клітин. Завдяки розвинутому підслизовій оболонці слизова оболонка утворює численні косо орієнтовані складки, а в дистальній частині – переважно поздовжні, тому на поперечних зрізах просвіт сегмента має зірчасту форму. Власна пластинка слизової оболонки складається зі пухкої волокнистої сполучної тканини. Наявність перехідного епітелію, який має властивість до розтягнення, та складок, може створювати умови для значного розширення просвіту пієлоуретерального сегмента без порушення його цілісності, на що також вказують С. Manzonі (2002), G. Apodaca (2004).

Середній футляр пієлоуретерального сегмента представлений м'язовою оболонкою. У плодовому періоді простежується певна динаміка просторової організації її архітектоніки. У 4-5-місячних плодів міоцити формують циркулярно-спіральні пучки. Вони анастомозують із суміжними міоцитами і за архітектонікою подібні до гілчастого сплетення. Пучки міоцитів пронизані колагеновими волокнами сполучної тканини з власної пластинки слизової оболонки та адвентиційної оболонки. У проксимальному відділі пієлоуретерального сегмента кількість пучків міоцитів менша, порівняно з дистальним. У плодів 6-7-ми місяців міоцити м'язової оболонки переходить з ниркової миски на сечовід спірально-подібно. Наприкінці 7-го місяця простежуються два шари м'язової оболонки: зовнішній має переважно спіральну-циркулярну, а внутрішній – спіральну-поздовжну напрямку міоцитів. У латеральній стінці пієлоуретерального сегмента пучки міоцити розміщені косо у вигляді зустрічних спіралей, між якими простежуються судини. Останні сполучають кавернозоподібні вени підслизової оболонки з субадвентиційними. Петлеподібні пучки міоцитів виявлені в межах найбільших складок слизової оболонки. В цих констрикторних ділянках спостерігається більша кількість судин.

В підслизовій оболонці виявлені венозні судини, схожі на кавернозоподібні структури. У м'язовій оболонці між міоцитами простежуються проникні вени, які сполучають судини підслизового прошарку та адвентиційної оболонки. Отже, для пієлоуретерального сегмента притаманна триярусна будова венозної системи, відтік крові здійснюється з підслизового прошарку через проникні вени м'язової оболонки в субадвентиційні судини. Гілочки сечовідних артерій, які оточені венозними сплетеннями, простягаються в адвентиційній оболонці і також пронизують м'язову оболонку, повторюючи напрямку косоциркулярних гладеньком'язових пучків. Зважаючи на зазначену особливість міоангіоархітектоніки, можна припустити, що в ділянці пієлоуретерального сегмента вони виконують роль фізіологічного сфінктера. Функцію сфінктера забезпечує особливий розподіл міоцитів, оскільки циркулярний шар ниркової миски продовжується на сечовід у формі спіралі, а на рівні пієлоуретерального сегмента міофасцикули мають переважно циркулярно-спіральне спрямування.

Зовнішній футляр пієлоуретерального сегмента утворений адвентиційною оболонкою, яка складається з пухкої волокнистої сполучної тканини, в якій міститься багато еластичних волокон. Адвентиційна оболонка є продовженням клітковини ниркової пазухи, яка сполучається з навколонирковою та навколосечовідною клітковиною і містить сечовідні судини та нерви.

Враховуючи гістотопографічні особливості ангіо- та міоархітектоніки пієлоуретерального сегмента, вважаємо, що роль фізіологічного сфінктера верхніх сечових шляхів у перинатальному періоді забезпечується взаємодією судинного і м'язового компонентів, як це наводять у дорослих Л.Л.Колесников (2000), М.М.Кернесюк та ін. (2004).

Судинний компонент сфінктерного апарату пієлоуретерального сегмента забезпечується венами, розміщеними у його стінці в три яруси: 1) кавернозоподібні вени підслизового прошарку; 2) міжм'язові проникні вени м'язової оболонки; 3) вени фіброеластичної адвентиційної оболонки. Останні утворюють сплетення навколо гілочок сечовідних артерій і формують притоки сечовідних вен, найбільша з яких знаходиться на латеральній стінці пієлоуретерального сегмента.

Підслизові кавернозоподібні вени сполучаються з адвентиційними венами завдяки сполучним гілочкам, які проникають крізь м'язову оболонку поперечно до осі пієлоуретерального сегмента і сконцентровані, переважно, в латеральній його стінці. Навколо них міофасцикули мають петлеподібний хід і, ймовірно, відіграють роль замикачів. Під час їх скорочення відтік крові від підслизового прошарку зменшується і, очевидно, спрацьовує судинний компонент сфінктера: наповнення кров'ю вен підслизового прошарку, звужує просвіт пієлоуретерального сегмента за рахунок збільшення та змикання її складок аж до призупинення пасажу сечі. І, навпаки, спорожнення цих вен під час розслаблення м'язів розширює просвіт пієлоуретерального сегмента і пасаж сечі з ниркової миски в сечовід відновлюється.

Заслуговує на увагу те, що відтік венозної крові від пієлоуретерального сегмента здійснюється не тільки притоками сечовідних вен, розміщеними в адвентиційній оболонці, а й венозними сплетеннями навколо гілочок сечовідних артерій. Найбільша кількість венозних гілочок знаходиться в передньолатеральній та задньолатеральній стінках.

М'язовий компонент сфінктерного апарату пієлоуретерального сегмента представлений пучками міоцитів. За нашими даними, їх архітектоніка та взаємовідношення з судинним компонентом різна в межах пієлоуретерального сегмента. У передньомедіальній та задньомедіальній стінках середнього відділу пієлоуретерального сегмента простежуються два шари м'язової оболонки – внутрішній і зовнішній. Внутрішній має переважно косопоzdовжній напрямок міоцитів, а зовнішній – косоциркулярний. У латеральній стінці пієлоуретерального сегмента пучки міоцитів переплітаються навколо проникних судин, утворюючи петлі. Взаємовідношення міоцитів з адвентиційними судинами та проникними венами м'язової оболонки різні: притоки сечовідних судин повторюють напрямок волокон, а проникні судини розміщуються поперечно до них.

Отже, анатомічні компоненти пієлоуретерального сегмента, які забезпечують його фізіологічну сфінктерну функцію як проксимального цистоїду верхніх сечових шляхів, виявляються на 7-му місяці розвитку.

ВИСНОВКИ

У дисертаційній роботі за допомогою морфологічних методів дослідження наведене теоретичне узагальнення і нове вирішення актуального завдання нормальної анатомії стосовно визначення анатомічних і гістотопографічних особливостей та хронологічної послідовності становлення топографії пієлоуретерального сегмента в перинатальному періоді онтогенезу людини.

1. Розміри пієлоуретерального сегмента в ранньому періоді онтогенезу збільшуються асинхронно: впродовж 4-го місяця інтенсивніше зростає його довжина, впродовж 7-го місяці та в новонароджених – діаметр. Від 4-го місяця внутрішньоутробного розвитку до періоду новонародженості діаметр мисково-сечовідного звуження зростає від $0,95 \pm 0,25$ мм до $2,2 \pm 0,25$ мм.

2. На початку плодового періоду (4-5 місяці) пієлоуретеральні сегменти визначаються на рівні міжхребцевого проміжку між II і III поперековими хребцями. Упродовж другої половини плодового періоду відбувається його асиметричне зміщення: зліва – до рівня II, а справа – до рівня III поперекових хребців.

3. У перинатальному періоді онтогенезу визначаються тісні анатомічні взаємовідношення пієлоуретерального сегмента з нирковими судинами – його передню поверхню перетинають 2-4 гілочки ниркової артерії та 2-3 гілочки ниркової вени.

4. За уточненими даними, стінка пієлоуретерального сегмента у плодів та новонароджених складається з чотирьох оболонок: слизової, підслизової, м'язової та адвентиційної. М'язова оболонка утворена косопоздовжніми та косоциркулярними пучками міоцитів.

5. Для примискового сегмента сечовода характерна наявність трьох внутрішньостінкових венозних сплетень, розміщених у підслизовій, м'язовій та адвентиційній оболонках, які анастомозують між собою завдяки проникним венам.

6. Кровопостачання пієлоуретерального сегмента у плодів та новонароджених дітей відбувається гілочками сечовідних, яєчкових (яєчникових) та капсулярних артерій нирки.

7. Венозним колектором пієлоуретерального сегмента є дугоподібна вена, яка знаходиться на його боковій стінці. Венозний відтік здійснюється у двох напрямках: краніально – в капсулярні та ниркові вени, каудально – в капсулярні, сечовідні та яєчкові (яєчникові) вени.

8. Анатомічною основою порушення уродинаміки верхніх сечових шляхів є поєднання внутрішньониркового типу будови ниркової миски та наявності додаткових ниркових судин.

СПИСОК ОПУБЛІКОВАНИХ ПРАЦЬ ЗА ТЕМОЮ ДИСЕРТАЦІЇ

1. Ахтемійчук Ю.Т., Лісничок С.О. Сучасні уявлення про будову пієлоуретерального сегмента людини // Вісник проблем біології і медицини. – 2005. – Вип. 1. – С. 7-11. *(Дисертант самостійно реферував та проаналізував використані джерела, підготував матеріали до друку).*
2. Ахтемійчук Ю.Т., Лісничок С.О. Природжена патологія верхніх сечових шляхів // Клінічна та експериментальна патологія. – 2005. – Т. IV, № 3. – С. 102-107. *(Дисертант самостійно реферував та проаналізував використані джерела, узагальнив та підготував матеріали до друку).*
3. Ахтемійчук Ю.Т., Лісничок С.О. Хірургія природженої патології пієлоуретерального сегмента // Буковинський медичний вісник. – 2006. – Т. 10, № 2. – С. 123-128. *(Дисертант самостійно реферував та проаналізував використані джерела, узагальнив та підготував матеріали до друку).*
4. Лісничок С.О. Анатомічні особливості пієлоуретерального сегмента у новонароджених людини // Вісник морфології. – 2006. – Т. 12, № 1. – С. 31-34.
5. Лісничок С.О. Морфологічні передумови природженої патології пієлоуретерального сегмента людини // Вісник проблем біології і медицини. – 2006. – Вип. 2. – С. 234-237.
6. Лісничок С.О. Анатомічні особливості мисково-сечовідного сегмента плода // Світ медицини та біології. – 2006. – ...
7. Ахтемійчук Ю.Т., Лісничок С.О. Мікроанатомія та кровопостачання пієлоуретерального сегмента в ранньому періоді онтогенеза людини // Науковий вісник Ужгородського університету, Серія медицина. – 2007. – Вип. 30. – С. 9-14. *(Дисертант самостійно провів дослідження мікроскопічної анатомії та ангіоархітекτονіки пієлоуретерального сегмента плодів людини).*
8. Деклар. пат. 13553 (Україна), G03B 15/14. Безтіньовий освітлювач для фотографування анатомічних макропрепаратів / Ахтемійчук Ю.Т., Цигикало О.В., Лісничок С.О. (Україна). – № u 2005 07777; Заявл. 05.08.2005; Опубл. 17.04.2006. – Бюл. № 4. *(Дисертант самостійно провів анатомо-експериментальне обґрунтування доцільності корисної моделі та підготував матеріали до друку).*
9. Лісничок С.О. Мисково-сечовідний сегмент як об'єкт дослідження / Тези доп. Всеукраїнської наук. конф. “Акт. пит. клін. анат. та опер. хірургії” (м. Чернівці, 11-13 жовтня 2004 р.) // Клінічна анатомія та оперативна хірургія. – 2004. – Т. 3, № 3. – С. 50-51.
10. Свистонюк І.У., Балицький В.В., Лісничок С.О., Ференці А.О. Відновлення мисково-сечовідного сегмента аутовенозним трансплантатом / Тези доп. Всеукраїнської наук. конф. “Акт. пит. клін. анат. та опер. хірургії” (м. Чернівці, 11-13 жовтня 2004 р.) // Клінічна анатомія та оперативна хірургія. – 2004. – Т. 3, № 3. – С. 87-88. *(Дисертант дослідив анатомічні особливості пієлоуретерального сегмента та анатомічно обґрунтував відповідний спосіб).*
11. Ахтемійчук Ю.Т., Цигикало О.В., Лісничок С.О. Методика вивчення топографічної анатомії органоконструкцій плодів та новонароджених людини рентгенополіконтрастною ін'єкцією судин та порожнистих органів / Матер.

- міжнар. наук.-прак. конф. “Суч. пробл. клінічної та теоретичної медицини” (м. Суми, 20-22 квітня 2005 р.). – Суми, 2005. – С. 42-43. *(Дисертант самостійно обґрунтував відповідний спосіб та підготував матеріали до друку).*
12. Лісничок С.О. Варіанти ниркових артерій у плодів та новонароджених людини / Тези доп. міжнар. студентської наук. конф. «Молодь – медицині майбутнього» (м. Одеса, 21-22 квітня 2005 р.). – Одеса, 2005. – С. 43.
13. Ахтемійчук Ю.Т., Лісничок С.О. Макроскопічна анатомія пієлоуретерального сегмента у плодів та новонароджених людини / Тези доп. Ювілейного VIII з'їзду ВУЛТ, присв. 15-річчю організації (м. Івано-Франківськ, 21-22 квітня 2005 р.). – Київ, 2005. – С. 400. *(Дисертантом самостійно здійснено дослідження, статистичне оброблення та підготовку матеріалів до друку).*
14. Ахтемійчук Ю.Т., Цигикало О.В., Владиченко К.А., Лісничок С.О. Модифікований спосіб лівобічної декапсуляції нирки // Тези доп. наук.-прак. конф. з міжнар. участю «Суч. підходи в діагностиці та лікуванні ускладнень гострої патол. орг. черевної порожнини» (м. Чернівці, 27-28 жовтня 2005 р.) // Клінічна анатомія та оперативна хірургія. – 2006. – Т. 5, № 1. – С. 95. *(Дисертант самостійно обґрунтував відповідний спосіб та підготував матеріали до друку).*
15. Лісничок С.О., Собко Л.В. Варіантна анатомія пієлоуретерального сегмента у новонароджених людини / Матер. третьої Всеукраїнської морфологічної наук. конф. „Карповські читання” (м. Дніпропетровськ, 11-14 квітня 2006 р.). – Дніпропетровськ, 2006. – С. 39. *(Дисертантом самостійно здійснено дослідження, статистичне оброблення та підготовку матеріалів до друку).*
16. Цигикало О.В., Ахтемійчук Ю.Т., Лісничок С.О. Безтіньовий освітлювач для фотографування анатомічних макропрепаратів // Тези наук.-прак. конф. “Суч. методи в дослідженні структурної організації органів та тканин” (м. Судак, 25-27 квітня 2006 р.) / Тр. Крым. гос. мед. ун-та им. С.И.Георгиевского “Проблемы, достижения и перспективы развития медико-биологических наук и практического здравоохранения”. – Симферополь, 2006. – Т. 142, ч. 1. – С. 134. *(Дисертант самостійно провів анатомо-експериментальне обґрунтування доцільності корисної моделі).*
17. Ахтемійчук Ю.Т., Лісничок С.А. Морфологические предпосылки врожденной патологии пиелоретерального сегмента / Матер. докл. VIII Конгр. Международной ассоциации морфологов (г. Орел, 15 сентября 2006 г.) // Морфология. – 2006. – Т. 129, № 4. – С. 13. *(Дисертантом самостійно здійснено дослідження, статистичне оброблення та підготовку матеріалів до друку).*

Анотація

Лісничок С.О. Анатомічні особливості пієлоуретерального сегмента в ранньому періоді онтогенезу людини. – Рукопис.

Дисертація на здобуття наукового ступеня кандидата медичних наук за спеціальністю 14.03.01 – нормальна анатомія. – Вінницький національний медичний університет імені М.І.Пирогова МОЗ України, Вінниця, 2007.

Дослідження присвячене вивченню анатомічних особливостей пієлоуретерального сегмента у ранньому періоді онтогенезу людини. Завдяки застосуванню комплексу сучасних методів морфологічного дослідження вивчено динаміку становлення топографії та будови пієлоуретерального сегмента в перинатальному періоді онтогенезу людини, уточнені, деталізовані та систематизовані авторські та відомі дані стосовно топографо-анатомічних особливостей пієлоуретерального сегмента людини. Одержало подальший розвиток вчення про перинатальну анатомію, просторово-часову динаміку становлення топографії та особливості синтопії верхніх сечових шляхів. Найбільш суттєві результати полягають у вивченні хронологічної послідовності становлення топографії пієлоуретерального сегмента у плодовому періоді онтогенезу, вивченні його топографо-анатомічні особливості у новонароджених, уточнена пошарова будова пієлоуретерального сегмента в перинатальному періоді онтогенезу, з'ясовані особливості його кровопостачання та венозного відтоку, визначені критичні періоди його розвитку. Вперше виготовлені детальні графічні реконструкції пієлоуретеральних сегментів різних періодів пренатального розвитку людини, які розширюють сучасні уявлення про просторово-часову організацію досліджуваних структур.

Ключові слова: пієлоуретеральний сегмент, анатомія, плід, новонароджений.

Аннотація

Лесничок С.А. Анатомические особенности пиелоретерального сегмента в раннем периоде онтогенеза человека. – Рукопись.

Диссертация на соискание научной степени кандидата медицинских наук за специальностью 14.03.01 – нормальная анатомия. – Винницкий национальный медицинский университет имени М.И.Пирогова МОЗ Украины, Винница, 2007.

Исследование посвящено изучению анатомических особенностей пиелоретерального сегмента в раннем периоде онтогенеза человека.

Исследование проведено на 87-ми трупках плодов и 15-ти трупках новорожденных человека. С помощью современных методов морфологического исследования (макромикроскопия, обычное и тонкое препарирование под контролем микроскопа МБС-10, инъекция ПУС и почечных сосудов с последующей рентгенографией, графическое реконструирование, изготовление топографо-анатомических срезов) изучена динамика становления топографии и строения пиелоретерального сегмента в пренатальном периоде онтогенеза человека, уточнены, детализированы и систематизированы авторские и известные данные о топографо-анатомических особенностях пиелоретерального сегмента человека.

В начале плодного периода (4-5 месяцы) пиелоретеральные сегменты определяются на уровне межпозвоночного промежутка между II и III поясничными позвонками. Начиная со второй половины плодного периода, происходит их постепенное смещение: слева – к уровню II, а справа – к уровню III поясничных позвонков. Размеры пиелоретерального сегмента в раннем периоде онтогенеза увеличиваются асинхронно: на протяжении 4-го месяца интенсивнее растет его длина, на протяжении 7-го месяца и у новорожденных –

диаметр. С 4-го месяца внутриутробного развития к периоду новорожденности диаметр пиелоуретерального сегмента возрастает от $0,95 \pm 0,25$ мм до $2,2 \pm 0,25$ мм. В пренатальном периоде онтогенеза прослеживаются тесные анатомические взаимоотношения пиелоуретерального сегмента с почечными сосудами – его переднюю поверхность пересекают 2-4 веточки почечной артерии и 2-3 веточки почечной вены.

По уточненным данным, стенка пиелоуретерального сегмента у плодов и новорожденных состоит из четырех тканевых слоев: слизистой оболочки, подслизистой прослойки, мышечной и адвентиционной оболочек. Мышечная оболочка образована косопродольными и косоциркулярными волокнами.

Для прилоханочного отдела мочеточника характерно наличие трех внутривенных венозных сплетений: в подслизистой, мышечной и адвентиционной оболочках, которые анастомозируют между собой благодаря прободающим венам.

Кровоснабжение пиелоуретерального сегмента у плодов и новорожденных детей происходит веточками мочеточниковых, яичковых (яичниковых) и капсулярных артерий почки. Венозным коллектором пиелоуретерального сегмента является дугообразная вена, которая находится на его боковой стенке. Венозный отток осуществляется в двух направлениях: краниально – в капсулярные и почечные вены, каудально – в капсулярные, мочеточниковые и яичковые (яичниковые) вены.

Анатомической основой нарушения уродинамики верхних мочевых путей является сочетание внутривенного типа строения почечной лоханки и наличия дополнительных почечных сосудов.

Наиболее существенные результаты заключаются в изучении хронологии становления топографии пиелоуретерального сегмента в плодном периоде онтогенеза, изучении его топографо-анатомических особенностей у новорожденных, уточнении послойного строения, особенностей его кровоснабжения и критических периодов развития.

Ключевые слова: пиелоуретеральный сегмент, анатомия, плод, новорожденный.

ANNOTATION

Lisnychok S.O. Anatomical peculiarity of pyeloureteral segment at an early stage of human ontogenesis. – Manuscript.

Thesis for obtaining the academic degree of a Candidate of Medical Sciences in speciality 14.03.01 – General Anatomy. – Vinnytsia National Medical University named after M.I.Pyrohov of Ukraine's MHP, Vinnytsia, 2007.

The research deals with a study of the anatomical specific characteristics of the pyeloureteral segment at an early stage of human ontogenesis. Owing to the use of a complex of modern methods of morphologic research the dynamics of forming the topography and structure of the pyeloureteral segment has been studied during the perinatal period of human ontogenesis, the author's own findings as well as those well known ones pertaining to the topographo-anatomical topographo-anatomical peculiarities of the human pyeloureteral segment have been specified elaborated in detail and systematized. The study of perinatal anatomy, spatial-temporal dynamics,

the forming of the topography and specific characteristics, of the syntopy of the upper urinary tracts has undergone further development. The most essential results consists in a study of the chronological order of the forming of the topography pyeloureteral segment during the fetal period of ontogenesis, its topographo-anatomical peculiarities in newborns have been investigated, the layer-by-layer structure of the pyeloureteral segment during the perinatal period of ontogenesis has been specified, the specific characteristics of its blood supply and venous outflow have been ascertained, the critical periods of its development have been determined. Detailed graphic reconstructions of pyeloureteral segment of different periods of human prenatal development, expending modern conceptions about the spatial-temporal organization of the structures under study, have been prepared for the first time.

Key words: pyeloureteral segment, anatomy, fetus, newborn.