

STATE UNIVERSITY OF MEDICINE AND PHARMACY
«NICOLAE TESTEMITANU» OF THE REPUBLIC OF MOLDOVA

UNIVERSITATEA DE STAT DE MEDICINĂ ȘI FARMACIE
«NICOLAE TESTEMIȚANU» DIN REPUBLICA MOLDOVA

ГОСУДАРСТВЕННЫЙ УНИВЕРСИТЕТ МЕДИЦИНЫ И ФАРМАЦИИ
ИМ. НИКОЛАЯ ТЕСТЕМИЦАНУ РЕСПУБЛИКИ МОЛДОВА

ACTUAL ISSUES OF MORPHOLOGY
Materials of the International Scientific Conference
dedicated to the birth centenary of Professor B. Z. Perlin

Chisinau, September, 20-22, 2012

PROBLEME ACTUALE ALE MORFOLOGIEI
Materialele Conferinței științifice internaționale
dedicată centenarului profesorului B.Z. Perlin

Chișinău, 20-22 septembrie 2012

АКТУАЛЬНЫЕ ВОПРОСЫ МОРФОЛОГИИ
Труды Международной научной конференции
посв. 100-летию со дня рождения проф. Б.З. Перлина

Кишинэу, 20-22 сентября 2012

CZU: [611+611.013+611.018](063)

PROBLEME ACTUALE ALE MORFOLOGIEI. Materialele Conferinței științifice internaționale dedicată centenarului profesorului B.Z. Perlin (sub redacția Iliia Catereniuc). Ed.: Sirius SRL, Chișinău, 2012, 416 p.

Culegerea cuprinde articole științifice recenzate pe probleme actuale ale anatomiei, histologiei și embriologiei omului și animalelor, precum și materiale referitoare la organizarea procesului didactic și diferite forme de instruire și control la catedrele de profil morfologic a specialiștilor în domeniu din R. Moldova, R. Belarus, Ucraina, F. Rusă, Gruzia, Bulgaria, Israel, Romania, SUA. Materialele sunt destinate specialiștilor în morfologie și alte domenii ale medicinei.

Sub redacția:

Iliia Catereniuc, dr. habilitat în medicină, profesor universitar, prorector adjunct pentru activitatea științifică USMF Nicolae Testemițanu

Recenzenți:

Natalia Cherdivarenko, dr. habilitat în medicină, profesor universitar, Om Emerit

Iliia Catereniuc, dr. habilitat în medicină, profesor universitar

Mihail Ștefanef, dr. habilitat în medicină, profesor universitar, Om Emerit

Ludmila Chiroșca, dr. habilitat în medicină, profesor universitar

Nicolae Frunțașu, dr. habilitat în medicină, profesor universitar

Tudor Lupășcu, dr., conferențiar universitar

Tamara Hacina, dr., conferențiar universitar

Viorel Nacu, dr. habilitat în medicină, profesor universitar

Redactori literari: *Valentina Bureatinscaia*,
Ludmila Covalșchi

Descrierea CIP a Camerei Naționale a Cărții

“Probleme actuale ale morfologiei”, conf. șt., intern. (2012 ; Chișinău). “Probleme actuale ale morfologiei” : Materialele Conf. Șt., Intern. : dedicată centenarului profesorului B. Z. Perlin, Chișinău, 20-23 sept. 2012. – Ch. : S. n., 2012 (“Tipogr.-Sirius”). – 416 p.

Antetit.: Direcția Gen. Educație, Tineret și Sport. Univ. de Stat de Medicină și Farmacie “Nicolae Testemițanu” din Rep. Moldova. – Texte: lb. rom., engl., rusă. – Bibliogr. la sfârșitul art. – 200 ex.

ISBN 978-9975-57-046-6.

612.01:616.83(092)(082)=135.1=111=161.1

P 93

ISBN 978-9975-57-046-6.

CONTENTS - CUPRINS - СОДЕРЖАНИЕ

| | |
|---|-----|
| Киселев Д. В., Гайдукова А. О., Ступникова Е. А., Бибикина А. А., Сергеев А. И. Структурные изменения области пищеводного отверстия диафрагмы в возрастном аспекте | 266 |
| Копосова С. А., Цай Г. Е., Лаврентьев П. А. Морфология общего печеночного протока у детей разного возраста..... | 270 |
| Кострова О. Ю., Стручко Г. Ю., Меркулова Л. М., Михайлова М. Н., Стоменская И. С. Акцидентальная инволюция тимуса крыс на фоне канцерогенеза | 274 |
| Краснобаев В. А., Усович А. К. Структурная организация мышечной ткани простаты мальчиков первого периода детского возраста..... | 277 |
| Крикун Е. Н., Болдырь В. В. Оценка взаимосвязей между морфофункциональными показателями матерей и их новорожденных детей | 279 |
| Кузьменко Е. В., Усович А. К. Цефалометрические параметры и типы окклюзии у мужчин и женщин в возрасте 20-25 лет..... | 283 |
| Лемещенко В. В., Кобец Е. В. Структурные особенности артерий почек у суточных ягнят | 285 |
| Лемещенко В. В., Криштофорова Б. В. Взаимоотношения структурных компонентов печени у суточных млекопитающих..... | 289 |
| Литвиненко Л. М. Коммуникационно-трофическая система организма | 292 |
| Литвиненко Л. М. О происхождении гонадных артерий у человека..... | 298 |
| Ложко П. М., Киселевский Ю. М., Стенько А. А. Интернет-технологии и учебный процесс | 301 |
| Мацюк Я. Р., Михальчук Е. Ч., Емельянчик С. В. Структурные особенности желудка у потомства крыс, развивающихся в условиях эндогенной интоксикации холестаза беременных | 303 |
| Околокулак Е. С. Современные представления о механизме эрекции | 307 |
| Пикалюк В. С., Королев В. А., Бессалова Е. Ю., Ткач В. В. (мл), Киселев В. В., Макалиш Т. П. Роль цереброспинальной жидкости в механизмах взаимодействия нервной, эндокринной и иммунной систем..... | 312 |
| Попадинец О. Г., Грищук М. И., Перцович В. Н. Морфофункциональные изменения мочевого пузыря половозрелых крыс при воздействии некоторых экзогенных факторов..... | 317 |
| Порсева В. В. NADPH-диафораза-позитивные нейроны чувствительного узла спинномозгового нерва белой крысы | 320 |
| Привалов А. М., Фомин Н. Ф., Тихановская Е. О. Хирургическая анатомия оперативных вмешательств на переднем отделе стопы..... | 323 |
| Путалова И. Н., Борзяк Э. И., Кривошеин А. Е. Морфологические и клинические параллели при изучении лимфатических узлов | 325 |
| Родзаевская Е. Б., Тупикин В. Д., Уварова И. А., Чупрова А. В., Евсеев И. С. Структурные аспекты взаимосвязи щитовидной железы матери и потомства при хроническом нарушении потребления йода..... | 330 |
| Рожкова И. С. Особенности развития вилочковой железы в постнатальном онтогенезе белых крыс | 334 |
| Ромбальская А. Р., Адамович Е. Г. Формирование внутрижелудочковых образований сердца человека в эмбриогенезе | 337 |
| Смирнова Л. А., Благонравова И. О., Медведева А. А., Блинова Н. В., Калиниченко В. М. Особенности морфофункциональной организации мышц головы, имеющих различную иннервацию .. | 340 |
| Стенько А. А., Киселевский Ю. М., Ложко П. М., Панасюк О. В., Жук Я. М. Результаты применения фотодинамической терапии при операции аппендэктомии..... | 343 |
| Степанова И. П., Лобко П. И., Каргина А. С., Степанов С. П., Тудор И. В. Фетальная окклюзия и ее роль в эмбриогенезе внутренних органов | 347 |
| Табачнюк Н. В., Олийник И. Ю. Динамика морфологических преобразований прилегающих к поднижнечелюстной слюнной железе смежных структур в первом триместре пренатального онтогенеза человека..... | 349 |
| Тихановская Е. О., Фомин Н. Ф., Привалов А. М. Послеоперационные осложнения у больных с неосложненной аневризмой брюшной аорты | 354 |
| Торсунова Ю. П., Баландина И. А., Алиев В. И., Хромцова Г. А. Возрастные особенности срединного нерва у людей в периоде от юношеского до старческого возраста | 356 |
| Тупикин В. Д., Родзаевская Е. Б., Уварова И. А., Романова Т. П., Чупрова А. В., Евсеев И. С., Бугаева И. О. Дифференцированная реакция кортикальных и около мозговых нефронов при стрессе в эксперименте и ее физиологическое значение..... | 359 |

Литература

1. Кнорре А.Г. Эмбриональный гистогенез . – Ленинград, 1971.- с. 432.
2. Лобко П.И. , Петрова Р.М. , Чайка Е.Н. Физиологическая атрезия. – Минск, «Беларусь» , 1983. - с 384.
3. Степанова И.П., Лобко П.И., Каргина А.С. Фетальная окклюзия: Сборник трудов к 50-летию кафедры анатомии человека ГрГМУ. – Гродно, 2008. - с.109 – 110.
4. Шмальгаузен И.И. Проблемы дарвинизма. – Ленинград, 1969.- с 423.
5. Шмидт Г.А. Типы эмбриогенеза и их приспособительное значение. – Москва, 1968.- с. 354.
6. Kahan J.I. Zur Biochemie des Auges. – Budapest, 1982.
7. Langman J. Medical Embriology Human Development Normal and Abnormal. – Baltimore, 1975.
8. Schumacher G.H. Embrionale Entwicklung des Menschen . – Berlin, 1979.

Динамика морфологических преобразований прилегающих к поднижнечелюстной слюнной железе смежных структур в первом триместре пренатального онтогенеза человека

*Н. В. Табачнюк, И. Ю. Олийнык

Буковинский государственный медицинский университет, Черновцы, Украина
*Corresponding author: E-mail: tabachniuk@rambler.ru, olijnyk@list.ru

Dynamics of morphological transformations adjacent to the submandibular salivary gland adjacent structures in the first trimester of prenatal human ontogenesis

N. V. Tabachniuk, I. Yu. Olijnyk

Complex morphological methods studied histological sections of human embryonic material to the establishment of age-related changes of the dynamics morphogenesis with embryo submandibular salivary gland structures in the first trimester of prenatal ontogenesis.

Key words: morphogenesis, submandibular salivary gland, prenatal human ontogenesis.

С помощью комплексных морфологических методов исследования гистологических срезов эмбрионов человека изучена динамика морфологических изменений в структуре подчелюстной слюнной железы и окружающих её тканей в первом триместре пренатального периода онтогенеза человека.

Ключевые слова: морфогенез, слюнная железа, пренатальный онтогенез человека.

Актуальность темы

Одной из ведущих и актуальных задач эмбриологов, анатомов, тератологов, хирургов является изучение развития, становления топографо-анатомических взаимоотношений органов в различные возрастные периоды [1]. Однако на сегодня наименее изученными в плане возрастной морфологии являются анатомические и гистологические особенности органов и структур в пренатальном онтогенезе, который целесообразно разделить помесячно, а в наиболее острые (критические) периоды даже по неделям [2].

Вполне оправданно перед учеными стоит вопрос о том, как научиться управлять индивидуальным развитием [3]. Для этого в настоящее время морфологи все чаще работают совместно с биохимиками, биофизиками, генетиками, физиологами и клиницистами различного профиля.

Такой интегрирующий подход привел к созданию особого состояния научного мышления, которое можно назвать „взаимодополняемость” или „межпредметность” [4].

Изучение межтканевых, в том числе эпителио-мезенхимальных взаимоотношений в процессе гистогенеза [5], нарушение которых лежит в основе формирования различных аномалий развития, является одной из фундаментальных задач медицинской эмбриологии [6]. Немаловажным фактором является установление критериев нормогенеза [7] и критических периодов развития.

В связи с этим целью наших исследований стало изучение динамики морфологических преобразований смежных с зачатком поднижнечелюстной слюнной железы структур в первом триместре пренатального онтогенеза человека.

Материал и методы исследований

Материалом для исследования послужили 53 серии гистологических препаратов зародышей, предплодов и плодов человека (согласно периодизации Г.А. Шмидта, 1968) из коллекций кафедр Буковинского государственного медицинского университета (Черновцы) и Крымского государственного медицинского университета имени С. И. Георгиевского (Симферополь). Обзорные препараты окрашены гематоксилином и эозином, пикрофуксином по методу Ван-Гизон и импрегнированы по Гомори. Для анализа углеводных и белковых компонентов изучены срезы, окрашенные реактивом Шиффа, толуидиновым синим, альциановым синим, проционом красным, тиозином, жёлтым нафтоловым S, амидочёрным Б.

Согласно возрастной градации стадийности эмбриогенеза человека исследовали эмбриональный материал от 2,5 мм до 80,0 мм теменно-копчиковой длины (ТКД) на стадиях от раннего периода зрелого нервного желобка и незрелого сомита к началу плодного периода (что соответствует 9-23 стадиям, принятым в институте Карнеги, США). Для исследования использовали эмбриональный материал, который развивался в матке при отсутствии явных воздействий повреждающих факторов внешней среды.

Результаты и их обсуждение

Обособление головы у эмбриона человека происходит в течение 3-4 недели эмбриогенеза в виде утолщения переднего конца нервной трубки зародыша (рис. 1).

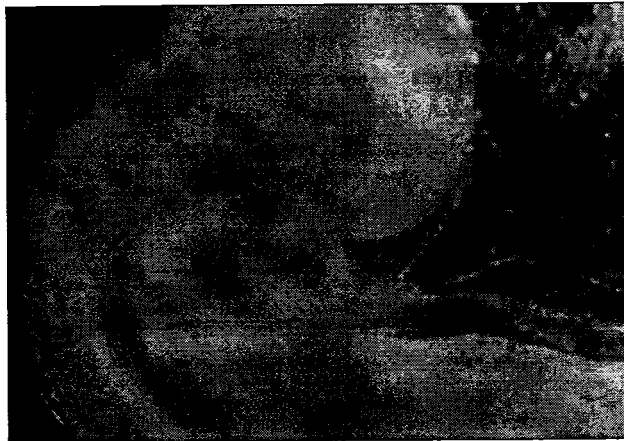

Рис. 1. Головной конец зародыша 3-х недель внутриутробного развития (вид сбоку).
Микрофотография. Увеличение $\times 140$.

Вокруг неё, впоследствии из эктодермы и мезенхимы образуются мягкие и твёрдые ткани головы, в том числе и челюстно-лицевого аппарата. В образовании висцерального отдела головы принимают участие пять лицевых отростков (валиков, или бугров): непарный – лобный, или носолобный; парные – верхнечелюстные и нижнечелюстные, которые возникают ещё до прорыва глоточной мембраны, нависая над ротовой ямкой. Вместе они ограничивают первичную ротовую полость (stomodaeum) [9].

На переднебоковых стенках краниального отдела эмбриона обнаруживаются несколько парных выступов с глубокими бороздами между ними. У эмбриона человека эти борозды-щели, как правило, не сообщаются с полостью первичной глотки, но они гомологичны жаберным щелям рыб и амфибий и поэтому сохранили название жаберных (глоточных) щелей. Их основу составляет мезенхима, покрытая снаружи эктодермой, а внутри выстланная энтодермой.

У зародыша 3,2 мм ТКД (возраст 24 суток) краниальный отдел передней кишки еще отделён от первичной ротовой полости (stomodaeum) ротовой пластинкой, которая являет собой тонкий двухслойный участок ткани, представленный снаружи эктодермой, а внутри – энтодермой (рис. 2).

В отростках мандибулярной дуги (зачатках нижней челюсти) обнаруживаются островки меккелева хряща, находящиеся в окружении мезенхимы с неоднозначной степенью дифференцировки в различных гистогенетических зонах нижнечелюстных зачатков. В прилегающей к ним мезенхиме активно протекает местный васкулогенез. Первичные кровеносные сосуды имеют вид щелевидных образований с кровяными островками, центральная часть которых представлена мегалобластами. Вокруг островков локализируются клетки, трансформирующиеся в эндотелиоциты. Изучение особенностей строения клеток мезенхимы, формирующих мягкие ткани нижней челюсти, показало, что плотность клеток мезенхимы, расположенных ближе к эпителиальному покрову, более выражена, чем в отдалённых от него участках.

Судя по ядерно-цитоплазматическому соотношению и тинкториальным свойствам, можно сделать вывод, что пролиферативные процессы в околоэпителиальной зоне мезенхимы протекают более интенсивно, чем в отдалённых от эпителия участках.

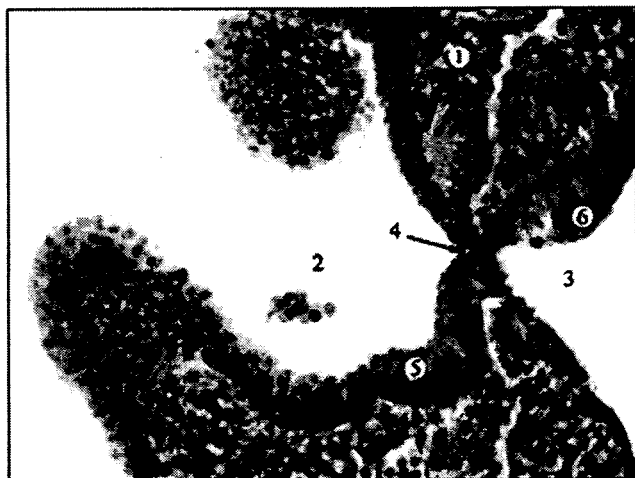

Рис. 2. Сагиттальный срез зародыша человека 3,2 мм ТКД (24 сутки). Окраска гематоксилином и эозином. Ок. 15^х, об. 20^х: 1 – краниальный участок зародыша; 2 – первичная ротовая полость; 3 – полость краниального отдела передней кишки; 4 – ротовая пластинка (глоточная мембрана); 5 – эпителий первичной ротовой полости; 6 – эпителий передней кишки.

В пользу этого свидетельствуют и цитохимические исследования, согласно которым в околоэпителиальной зоне процессы метаболизма протекают на более высоком уровне. Здесь интенсивнее осуществляется синтез гликогена, гликопротеинов, гликозаминогликанов, накопления аминокислот (гистидина, лизина и аргинина), а также образование основного и общего белка. Морфогенетические процессы в максиллярных отростках менее выражены. В них нами не выявлено ни хрящевых образований, ни явно выраженных остеогенных зачатков.

В этот возрастной период ещё нет чёткого разделения мягких тканей ротовой полости в области нижней и верхней челюсти на губы и дёсны, признаков формирования мимической мускулатуры тоже ещё не выявлено.

Вдоль островков меккелева хряща выявляются тяжи базофильно окрашенных нервных элементов. В целом, на 5-й неделе эмбрионального развития человека довольно чётко определяются гистогенетические преобразования в закладках краниального отдела зародыша, приводящие к обособлению его твёрдых и мягких тканей с некоторой асинхронностью в развитии зачатков нижней и верхней челюсти.

В течение 6-й недели внутриутробного развития (зародыши 11,0-13,0 мм ТКД; 37-43 дня) краниальный отдел эмбриона лишь отдалённо напоминает черты характерные для лица человека. Микроскопией серийных гистологических срезов зародышей этого периода развития установлено, что ротовая полость сверху ограничена лобным и парными медиальными носовыми и верхнечелюстными отростками. Дистальные концы нижнечелюстных отростков максимально сближаются между собой, а в их проксимальных отделах всё чётче обозначается образование меккелева хряща. Основу этих образований составляет мезенхима, дифференцирующаяся в твёрдые и мягкие ткани губо-челюстных закладок. Клеточные элементы прилежащей к эпителию мезенхимы начинают приобретать признаки, характерные для молодых клеток фибробластного ряда, свидетельством чего являются разнообразие их форм, размеров и ядерно-цитоплазматических соотношений.

При окраске препаратов толуидиновым синим (при pH 4,0 и выше) в этой зоне обнаруживаются признаки слабовыраженной метахромазии основного компонента межклеточного вещества, свидетельствующие о том, что клетки мезенхимы секретируют также гиалуроновую кислоту и нейтральные углеводные компоненты. Структуры меккелева хряща, выявляемые в закладке нижней челюсти, становятся более обозначенными, особенно в области будущих её углов. Цитоплазма его клеток, по сравнению с окружающей мезенхимой, проявляет более высокое содержание гликогена, гликопротеинов, нуклеиновых кислот и амфотерных белков. Латеральнее хрящевого зачатка с обеих сторон в закладке нижней челюсти выявляются участки конденсированной мезенхимы, дифференцирующиеся в остеогенные островки.

Степень дифференцировки остеогенных островков в дистальном направлении снижается, а между концами меккелева хряща они отсутствуют. Более выраженным, по сравнению с 5-и недельными зародышами, становится локальное образование сосудов. Последнее имеет вид отдельных кровяных островков и сливающихся между собой первичных гемокапилляров с активным гемопоэзом, способствующим

протеканию цито- и гистогенетических преобразований в висцеральном отделе черепа. Высокие темпы цито- и гистогенетических перестроек на 6-й неделе эмбриогенеза в зачатках, прилежащих к зачаткам поднижнечелюстных слюнных желез, сопровождаются активацией обменных процессов, что напрямую связано с ускоренным образованием сосудов в этой области.

Анализ серийных гистологических срезов предплодов 7-ой недели внутриутробного развития (14,0-18,0 мм ТКД; 44-48 дней) и далее свидетельствует о наличии качественных преобразований в основных зачатках смежных с поднижнечелюстной слюнной железой структур. Окраска гистопрепаратов реактивом Шиффа и толудиновым синим, при различных значениях рН, подчёркивает активно протекающие у плодов этого возрастного периода биосинтетические процессы. При этом в аморфном веществе выявляются нейтральные углеводные компоненты, гиалуроновая кислота и хондроитинсульфаты. Цитоплазма клеток содержит гликоген и гликопротеины.

В этот период формируется преддверие ротовой полости. Вся ротовую полость занимает больших размеров язык, основу которого составляют миобласты и мезенхима. В зачатках нижней челюсти на последовательных срезах билатерально просматриваются островки меккелева хряща, вентральные концы которых продолжают сближаться. Компоненты хрящевой ткани в них стали более зрелыми. В составе закладки нижней челюсти более отчётливо (чем на предыдущем этапе развития) выявляются очаги остеогенеза, локализующиеся по ходу меккелева хряща с вентролатеральной его стороны в виде отдельных островков. По периферии минерализованных островков костной ткани локализуются плотно прилежащие друг к другу остеобласты различной формы: от овоидной до трапециевидной. К концу 7-й недели эмбриогенеза (предплоды 20,0 мм ТКД) в зачатке нижней челюсти отмечается образование зубной пластинки. Описанные морфологические преобразования в структурах сопровождаются усиленным образованием кровеносных сосудов. Стенка протокапилляров образована дифференцирующимися эндотелиоцитами, о степени зрелости которых можно судить по величине и форме их ядер.

В этот же период определяются зачатки жевательных и мимических мышц, мезенхима дифференцируется в рыхлую соединительную ткань губ, щёк и дёсен. При этом субэпителиальные клетки мезенхимы ускоренно превращаются в клетки фибробластного дифферона. В зачатках верхней челюсти в этот возрастной период ни хрящевые зачатки, ни явно выраженные остеогенные островки ещё не обнаружены.

На 8-й неделе развития (предплоды 21,0-30,0 мм ТКД; 49-57 дней) отмечаются качественные преобразования в зубной пластинке. Происходит формирование эмалевых органов и альвеолярных отростков. Морфологические преобразования в эпителиальных компонентах смежных с зачатками поднижнечелюстной слюнной железы структур и далее сопровождаются качественными изменениями в производных мезенхимы. Происходит моделирование костной основы челюстно-лицевого аппарата вследствие слияния между собой растущих в ходе эмбриогенеза островков костной ткани в обеих челюстях. При этом в нижней челюсти очаги окостенения распространяются вдоль меккелева хряща как в проксимальном, так и в дистальном направлениях. Пространства между формирующейся костной тканью и хрящом заполнены мезенхимой с характерным для неё уплотнённым расположением клеток.

Такая же картина наблюдается и в мезенхиме, располагающейся вокруг зубных пластинок и особенно вокруг зубных почек. В мягких тканях мезенхимного генеза, образующих губы, щёки и дёсны, усиленными темпами продолжается сосудобразование. Нёбные пластинки, в которых определяются остеогенные островки, располагаясь билатерально вдоль языка, начинают изменять своё положение на горизонтальное и у 9-и недельных предплодов (31,0-41,0 мм ТКД), срастаясь между собой, формируют твёрдое нёбо, в результате чего ротовая полость обособляется от носовой полости.

В течение 9-й недели эмбрионального развития темпы остеогенеза в нижней челюсти по сравнению с верхней, протекают быстрее. Важным моментом на данном этапе есть обозначение углов и ветвей нижней челюсти. Дистальные концы костных образований нижней челюсти заметно сближаются в области подбородка, а в верхней челюсти очаги окостенения увеличиваются в размерах. К концу 9-й недели эмбриогенеза человека происходит образование вторичной ротовой полости, что сопровождается дальнейшим усложнением межклеточных и меж-тканевых отношений в смежных с зачатками поднижнечелюстной слюнной железы структурах.

Для 10-й недели внутриутробного развития (предплоды 42,0-53,0 мм ТКД) характерно формирование ветвей нижней челюсти, образованных гиалиновой хрящевой тканью которую замещает в дальнейшем костная ткань. Со всех сторон по ходу ветвей располагаются кровеносные сосуды лакунарного типа. Особенно их много с внутренней стороны. Просвет сосудов заполнен форменными элементами крови, среди которых значительной составляющей является ядродержащие клетки эритропоэтического и миелоидного ряда, что свидетель-

ствует о местном кроветворении. Образовавшиеся на более ранних этапах эмбриогенеза структурные элементы мимической и жевательной мускулатуры нарастают в объёме, а их качественные изменения характеризуются дальнейшим смещением ядер миотубул на периферию и превращением их в миосимпласты.

Исследование серийных гистологических срезов голов предплодов и плодов человека 11-12 недель внутриутробного развития (54,0-80,0 мм ТКД) показало полное разделение ротовой и носовой полостей вследствие завершения формирования мягкого нёба.

Сформировано преддверие полости рта, губы и щёки отделены от дёсен глубокой бороздой. Верхняя челюсть полностью представлена островками костной ткани, объединяющимися между собой. Расстояние между образующейся костной основой нижней челюсти и меккелевыми хрящами в различных участках неодинаково. К концу первого триместра пренатального онтогенеза человека (12-й недели) костная ткань нижней челюсти почти вплотную прилежит к хрящу (рис. 3).

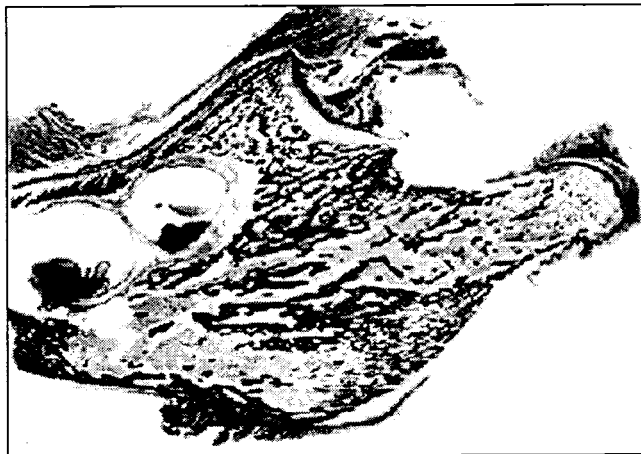


Рис. 3. Срез левой нижней челюсти плода 12-и недель эмбрионального развития. Окраска азаном. Микрофотография. Увеличение x 100.

В зоне таких контактов между костной тканью и меккелевым хрящом определяются участки лизиса последнего и вращение в него мезенхимоподобных клеток, которые замещают разрушающиеся структуры хрящевой ткани.

Выводы

За результатами изучения динамики морфологических преобразований смежных с зачатками поднижнечелюстной слюнной железы структур в первом триместре пренатального онтогенеза человека следует отметить соответствующее этому временному периоду полное разделение ротовой и носовой полостей с формированием преддверия ротовой полости, языка, нижней и верхней челюсти. В течение всех 12-и недель первого триместра пренатального развития продолжают нарастать морфологические преобразования в твёрдых и мягких тканях краниального отдела, что обусловлено установлением реципрокных отношений между различными тканевыми закладками.

Наиболее выраженные морфологические преобразования в процессе становления смежных с поднижнечелюстной слюнной железой структурах происходят в периоды обособления жаберного аппарата (4-я неделя эмбриогенеза), сближения и сращения челюстных отростков и нёбных пластинок (5-8 недели), образования зубных зачатков (7-8 недели), которые, очевидно, являются критическими в плане развития возможных аномалий в области лица.

Литература

1. Ахтемійчук Ю.Т. Нариси ембріотопографії / Ю.Т. Ахтемійчук – Чернівці: Видавничий дім „Букрек”, 2008. – 200 с.
2. Сапин М. Р. Сегодня и завтра морфологической науки / М. Р. Сапин // Морфология. – 2000. – Т. 117, № 3. – С. 6-8.
3. Підсумки наукових досліджень з медичної ембріології та завдання на перспективу / Б. Г. Макар, В. В. Кривецький, Т. В. Хмара, Н. Б. Решетилова // Саміт нормальних анатомів України та Росії, 28-30 травня 2003 р.: тези доповідей. – Тернопіль: Укрмедкнига, 2003. – С. 77-80.
4. Шахламов В. А. Основные направления развития исследований по экспериментальной гистологии и цитологии в третьем тысячелетии / В. А. Шахламов // Морфология. – 2002. – Т. 122, № 5. – С. 15-18.
5. Барсуков А.Н. Гистоморфологическая характеристика челюстно-лицевого аппарата на девятой неделе пренатального периода онтогенеза / А.Н. Барсуков // Клін. анатом. і операт. хірургія. – 2010. – Т. 9, № 2. – С. 26-28.

6. Шаповалова О.Ю. Органні особливості раннього гістогенезу похідних різних зародкових листків у людини: автореф. дис. на здобуття наук. ступеня д. мед. н.: спец. 14.03.09 „Гістологія, цитологія, ембріологія” / О.Ю. Шаповалова. – Київ, 2003. – 33 с.
7. Олійник І.Ю. Закономірності пренатального морфогенезу і становлення будови бранхіогенної групи залоз: спец. 14.03.01 „Нормальна анатомія” / І.Ю. Олійник. – Тернопіль, 2008. – 32 с.
8. Sadler T.W. Langman's medical embryology / Sadler T.W. – Philadelphia, Baltimore, New York, Toronto: Wippincott Williams Wilkins, 2004. – 534 p.

Послеоперационные осложнения у больных с неосложненной аневризмой брюшной аорты

*Е. О. Тихановская, Н. Ф. Фомин, А. М. Привалов

Военно-Медицинская академия им.С.М.Кирова, Санкт-Петербург, Россия
*Corresponding author: E-mail: alena.tihanovskaja@yandex.ru

Postoperative complications in patients with uncomplicated aneurism of the abdominal aorta

At date of literature frequency of postoperative complications after interventions of noncomplicated abdominal aortic aneurysm is 2-8%. It was made retrospective analysis of 31 histories of diseases from 128 operations. Cardiovascular, lung and renal diseases are often complicated the surgical invasion of the abdominal aortic aneurysms. The high-risk group contained 65 y. o. patients. Retroperitoneal incision to small aneurysms can decreased lung complications. Careful diagnostic and special treatment of accompany pathology in before- and postoperative time can decreased these complications.

Key words: abdominal aorta, aneurysm, postoperative complications.

По данным литературы частота послеоперационных осложнений у больных с неосложнённым течением аневризм брюшной аорты составляет 2-8%. Проведен ретроспективный анализ 31 истории болезни пациентов из 128 оперированных. Наиболее частыми осложнениями являются сердечно-сосудистые, легочные и почечные осложнения. Возраст больных старше 65 лет является значимым фактором риска. Ретроперитонеальный доступ при небольших аневризмах позволяет снизить количество легочных осложнений. Тщательная диагностика и полноценная коррекция, сопутствующие патологии в до- и послеоперационном периоде, позволяют снизить число осложнений.

Ключевые слова: аневризма, брюшная аорта, послеоперационные осложнения

Актуальность

Известно, что наиболее грозными и коварными в своей непредсказуемости осложнениями атеросклероза являются аневризмы брюшной аорты, если принимать во внимание показатели смертности и количество осложнений при хирургическом лечении аневризм.

С развитием современной сосудистой хирургии и анестезиологии летальность при плановых операциях по поводу аневризм инфраренального отдела аорты заметно снизилась и к настоящему времени приближается в 5%.

Несмотря на это, часть больных с поражением сердца, легких или почек традиционно продолжают относить к группе повышенного риска по летальности и частоте развития периоперационных осложнений.

Послеоперационные осложнения развиваются у 2-8% оперированных больных с неосложненным течением, инфаркт миокарда 6%, острая почечная недостаточность 8% G. T. McArdle, 2007.

По данным литературы к наиболее распространенным осложнениям после резекции брюшной аорты относятся легочные (до 50%), сердечно-сосудистые (15-20%) и почечные осложнения (3-30%) (Покровский А.В., 1995; Спиридонов А.А., 2000; Chen J.C., 1996).

Материал и методы

Проведено ретроспективное изучение 31 истории болезни пациентов, имевших осложнения после операций из 128 оперированных больных по поводу неосложненных аневризм брюшной аорты.

Из числа анализируемых большинство больных были мужчины старше 50 лет. Дисфункция сердца