

УДК 618.3-06:616-002.5-02-085

**С.П. Польова**  
**І.С. Давиденко**Буковинський державний медичний  
університет, м. Чернівці**КОМПЛЕКСНЕ ЛІКУВАННЯ  
ФЕТОПЛАЦЕНТАРНОЇ НЕДОСТАТНОСТІ  
У ВАГІТНИХ, ІНФІКОВАНИХ  
МІКОБАКТЕРІЯМИ ТУБЕРКУЛЬОЗУ****Ключові слова:** туберкульоз,  
вагітність, фетоплацентарна  
недостатність, діагностика,  
лікування.**Резюме.** У статті наведений аналіз лікування і профілактики ускладнень вагітності та пологів у 68 жінок, інфікованих мікобактеріями туберкульозу. Показана ефективність комплексної етіотропної терапії акушерських ускладнень із метою зниження перинатальних наслідків.**Вступ**

Сучасні хіміотерапевтичні засоби суттєво змінили прогноз для хворих на туберкульоз, зокрема у вагітних [1,6,8]. Рациональне та індивідуальне застосування протитуберкульозних засобів у комплексному лікуванні акушерської патології в більшості пацієнток дозволяє зберегти здоров'я матері та плода, а вагітність завершити фізіологічними пологами [3,7]. Ефективність лікування вагітних, інфікованих *M.tuberculosis*, більше залежить від обґрунтованого підбору протитуберкульозних засобів, тривалості лікування, перебігу вагітності, ризику вертикальної передачі туберкульозної інфекції та перинатальних наслідків [2,5]. Проте за умов істотного зростання захворюваності на туберкульоз серед населення, збільшення частоти поширених, деструктивних форм туберкульозу, реактивації туберкульозного процесу та поширення хіміорезистентного туберкульозу у вагітних на тлі фізіологічної імуносупресії, лікування вагітних, інфікованих та хворих на туберкульоз потребує вдосконалення відповідно до умов епідемії туберкульозу в Україні [9].

У вагітних, інфікованих МБТ, встановлено високий ризик розвитку фетоплацентарної недостатності, що є причиною хронічної гіпоксії, затримки росту і розвитку плода. Симптомокомплекс "туберкульоз і плацентарна недостатність" обтяжує перебіг гестаційного процесу, сприяє зниженню масо-ростових показників новонароджених, призводить до дезадаптаційних явищ у ранньому неонатальному періоді. З іншого боку - тривалий, із в'ялим перебігом туберкульозний процес сприяє зниженню загальної імунореактивності вагітної [4,6].

**Мета дослідження**

Підвищити ефективність комплексного лікування фетоплацентарної недостатності у вагітних, інфікованих мікобактеріями туберкульозу.

**Матеріал і методи**

Проведено аналіз лікування 68 вагітних віком від 18 до 47 років, інфікованих мікобактеріями туберкульозу (МБТ) у різні репродуктивні періоди життя. За даними анамнезу захворювання на туберкульоз, перебігу вагітності та її ускладнень проведено оцінку стану фетоплацентарного комплексу (ФПК) та плацентарної недостатності (основна група). Групу контролю склали 24 здорові вагітні. Обстеження вагітних проводили відповідно до клінічних протоколів з акушерської та гінекологічної допомоги, затверджених Наказами МОЗ України №503 від 28.12.02, №620 від 29.12.03, №676 від 31.12.04 та №782 від 29.12.05. Використовували загально-клінічні, спеціальні акушерські та інструментальні і лабораторні методи, рентгенографію органів грудної клітки.

Гістопатологічні дослідження плаценти, окрім оглядових методів, передбачали імуногістохімічну реакцію з первинними антитілами виробника DakoCytomation (Denmark-USA) проти гормону плацентарного лактогена.

Оптичні зображення (ХВ) переводили в цифрові за допомогою мікроскопа ЛЮОММ-Р8 та цифрової камери Olympus C740UZ. Зрізи фарбували гематоксиліном і еозином, а для оцінки стану сполучнотканинних волокон, базальних мембран та відкладень фібрину (фібриноїду) - хромотропом 2Б - світловим зеленим із дофарбуванням залізним гематоксиліном Бруссі. Мікобактерії туберкульозу виявляли за методикою Ціль-Нільсена з наступною бактеріоскопією препаратів із масляною імерсією (імерсійний об'єктив x 100).

**Обговорення результатів дослідження**

Серед вагітних основної групи 52 особи (76,4%) хворіли на туберкульоз і отримували протитуберкульозне лікування до вагітності, з них 6 пацієнток (8,8%) оперовані з приводу туберкульозу легень. У п'яти вагітних (7,3%) виявлено активний туберкульоз у період гестації, у чотирьох спостері-

гали вторинний туберкульоз. Мав місце один летальний випадок породіллі, хворої на дисемінований туберкульоз, виявлений при розтині.

Аналіз ускладнень показав, що у вагітних, хворих на туберкульоз, ФПН траплялася в 6,5 раза частіше, ніж у контрольній групі, загроза передчасних пологів - у 2,7 раза, токсикоз першої половини вагітності - в 1,9 раза. ФПН у 57,3% випадків супроводжувала вагітність на тлі перенесеного туберкульозу, із них у 45,5% - хронічна ФПН.

Доплерометричне дослідження в 33-34 тижні вагітності дозволило оцінити стан ФПК. У більшості вагітних діагностували патологічні криві кровотоку в маткових та спіральних артеріях із невисокими значеннями діастолічного компонента. Якісні показники кровотоку перевищували на 28-30% фізіологічні величини. Індекс судинного опору переважав на 32-35% такий у здорових вагітних, а дикротична хвиля у фазі ранньої діастолі свідчила про істотні порушення матково-плацентарного кровотоку в 13 вагітних, хворих на туберкульоз. Тільки в 11 вагітних не спостерігалися гемодинамічні порушення.

Задовільний стан ФПК спостерігали в 34,4% вагітних, інфікованих МБТ, причому в 33,6% відмічалася та чи інша патологія плаценти: гіпер- або гіпоплазія, наявність кальцинатів, передчасне або сповільнене її дозрівання.

Ретроспективний аналіз лікування туберкульозного процесу в 52 вагітних, що отримували протитуберкульозне лікування до вагітності показав, що вперше виявлені хворі з МБТ (+) отримували не менше 4 протитуберкульозних препаратів за схемою: ізоніазид+рифампіцин+піразинамід+етамбутол у відповідних дозах щодо клінічної форми туберкульозу, переносимості препаратів та чутливості до них мікобактерій. Тривалість лікування складала від чотирьох до восьми місяців. Причому в семи жінок виявлена резистентність МБТ до одного з препаратів зазначеної схеми.

У вперше виявлених хворих з МБТ (-) застосовували три препарати: ізоніазид+рифампіцин+піразинамід упродовж двох місяців та два препарати - 6 місяців тричі на тиждень. Серед 52 вагітних, що отримували протитуберкульозне лікування до вагітності, ФПН під час вагітності виявлена в 37 (71%), вагітних з І(А)-І(Б) ступенем порушень кровотоку в плаценті (за методом А.Н.Стрижакова, 1990). Тому до комплексного стандартного лікування ФПН (відповідно до Наказів МОЗ України) з профілактичною метою призначали симптоматичну терапію, УФО крові (1,5 - 2,0 мл крові на 1 кг маси тіла пацієнтки) 5 сеансів через день та гіпербаричну оксигенацію

(15-20 хв, тиск 1,3 атм; 1-ша доба - пробний сеанс, 2-3-4-та - 30 хв, 5-6-та доба - контроль УЗД, КТГ, 1 сеанс - 15 хв). Це сприяло активній детоксикації, реологічній та імунній корекції гомеостазу, що підтверджувалося клінічними та лабораторними даними.

У п'яти вагітних, хворих на активний туберкульоз легень у період гестації, у чотирьох з вторинним туберкульозом та двох - після оперативного втручання з приводу туберкульозу легень протитуберкульозне лікування проводили за стандартними режимами хіміотерапії відповідно до терміну вагітності, індивідуально в кожному клінічному випадку. У першому триместрі вагітності використовували препарати ізоніазиду в чотирьох жінок. Усім пацієнткам з 14-15 тижнів вагітності лікування проводили за схемою: ізоніазид + рифампіцин + піразинамід + етамбутол впродовж двох місяців та ізоніазид + рифампіцин тричі на тиждень до пологів. Метаболічні, спазмолітичні засоби, дезагреганти, дезінтоксикаційну терапію призначали в критичні періоди розвитку плода. Лікування анемії тривало впродовж всієї вагітності, включаючи вітамінні препарати: матерна, прегнавіт, вітрум пренатал форте, що містять фолієву кислоту.

Доплерометричне дослідження плаценти показало, що в семи жінок, хворих на активний туберкульоз та оперованих, мали місце порушення плацентарного кровотоку І (Б) - ІІ ступеня (за методом Стрижакова). У чотирьох критичні порушення фетоплацентарного кровотоку ІІІ ступеня (відсутній або реверсний кровотік) при збереженому (три випадки) і порушеному матково-плацентарному кровотоку (один випадок), що завершився летально.

За таких умов вагітним до стандартного комплексного лікування ФПН в ІІ - ІІІ триместрі вагітності призначали плазмаферез (5 сеансів упродовж 15 днів і 3 сеанси - за потребою), заміщення плазми проводили реосорбілаксом, рефортаном, інфуколом, альбуміном. Використовували інфузію озонованого ізотонічного розчину натрій-хлор (концентрація озону 0,4-1,5 мг/л, швидкість уведення 8-10 мл/хв). Результати лікування засвідчили, що комплексне застосування патогенетичного лікування з нетрадиційними методами в жінок, інфікованих МБТ стабілізували коагуляційний потенціал крові, явища хронічного ДВЗ-синдрому, що мають місце у вагітних, хворих на туберкульоз. Виявлено перерозподіл субпопуляції лімфоцитів: ріст вмісту Т-лімфоцитів (CD3+), В-клітин (CD19), імунорегуляторного індексу (CD4+/CD8+) за рахунок Т-хелперів. Значно підвищилася інтерферонова реакція лейкоцитів.

Специфічні морфологічні ознаки туберкульозного запалення плаценти зареєстровані в 16 (18,6%) дослідженнях: ділянки казеозного некрозу в базальній пластинці, оточені епітеліоїдними клітинами, лімфоцитами та велетенськими багатоядерними клітинами Ланганса. Кислотостійкі бактерії при фарбуванні гістологічних зрізів за методом Ціль-Нільсена підтверджували туберкульозний характер запалення.

В інших плацентах спостерігали явища неспецифічного вілузиту та інтервілузиту зі злипанням ворсин або базального децидуїту у вигляді лімфоїдної інфільтрації з незначним вмістом поліморфноядерних лейкоцитів, венозним повнокров'ям і набряком тканин. У базальній пластинці та на окремих хоріальних ворсинах траплялися дрібні вогнища коагуляційного некрозу з перифокальною перивазальною ексудативною або проліферативною реакцією. Як і при специфічному туберкульозному запаленні, у таких плацентах виявляли незначну кількість кислотостійких бактерій.

Морфологічні ознаки плацентарної недостатності добре корелювали зі ступенем тяжкості анемії, формою і фазою туберкульозного процесу та ефективністю його лікування і були значними при поєднанні ФПН з туберкульозом.

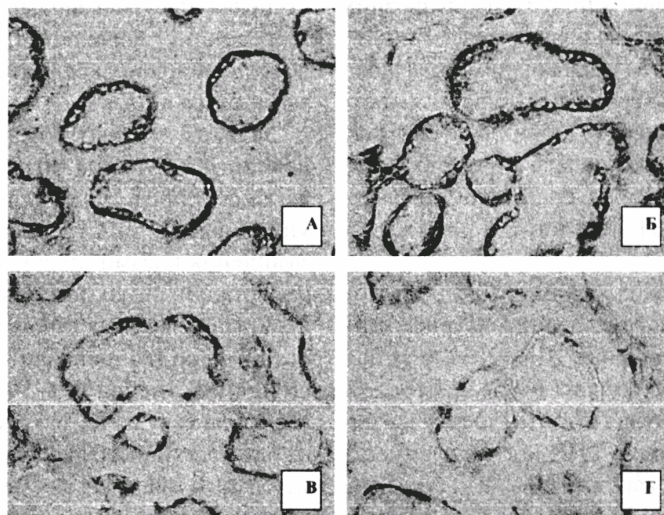
Ознаки затримки дозрівання ворсинчастого хоріона найбільш істотними і постійними проявами плацентарної недостатності. Поєднання ФПН з І-ІІІ ступенем порушення кровотоку в плаценті та інфікуванням МБТ призвело до порушення дозрі-

вання хоріальних ворсин у всіх спостереженнях. Лише у двох вагітних, інфікованих МБТ з ФПН І ступеня не виявлено порушень дозрівання хоріальних ворсин.

Імуногістохімічно виявлено зниження концентрації плацентарного лактогена в синцитіотрофобласті - що є молекулярним маркером недостатності плаценти. Відмічалася пряма позитивна кореляція (коефіцієнт кореляції Пірсона  $r=0,828$ ,  $p<0,01$ ) між ступенем тяжкості ФПН та концентрацією плацентарного лактогена в синцитіотрофобласті ворсин (рис.). Зокрема, оптична щільність забарвлення цитоплазми синцитіотрофобласта, яка віддзеркалює концентрацію плацентарного лактогена, становила: при фізіологічній вагітності (24 спостереження) -  $0,341\pm 0,0018$  ум.од., при ФПН І (Б) ст. -  $0,308\pm 0,0021$  ум.од., при ФПН ІІ ст. -  $0,142\pm 0,0024$  ум.од., при ФПН ІІІ ст. -  $0,098\pm 0,0027$  ум.од. (розбіжності між групами дослідження всі  $p<0,001$ ).

Особливо порушувалося утворення так званих синцитіокапілярних мембран, що є ознакою стійкої гемодинамічної недостатності плаценти при поєднанні ФПН із туберкульозом. На всіх ступенях ФПН відмічали стази в інтервілузних просторах плаценти з явищами сладжу еритроцитів та часткового їх зруйнування.

За умов поєднання туберкульозу з ФПН спостерігався значний дифузний склероз строми стовбурових ворсин, який траплявся і в окремих дрібних ворсинах та супроводжувався повним



**Рис.** Різна концентрація плацентарного лактогена в синцитіотрофобласті хоріальних ворсин плаценти. А) фізіологічна вагітність; Б), В), Г) анемія у вагітних, інфікованих мікобактерією туберкульозу відповідно І, ІІ та ІІІ ст. Імуногістохімічна методика з первинними антитілами проти плацентарного лактогена та візуалізацією первинних антитіл стрептавідин-біотиновим методом з використанням діамінобензидину. Дофарбовування клітинних ядер не проведено для акцентування специфічного забарвлення. Мікрофотографії. Об. 14х. Ок. 10х

зникненням кровососних судин, що не дало змоги визначити тип таких ворсин.

Посилене утворення синцитіальних вузликів та інтервільозного фібриноїду спостерігали у всіх плацентах від породіль, інфікованих МБТ. Насичене утворення різних видів плацентарного фібриноїду свідчило про більш активні імунопатологічні процеси при поєднанні туберкульозу з ФПН у вагітних, що, вочевидь, пов'язано з одночасною комбінованою антигенною стимуляцією мікобактеріями туберкульозу та пошкодженими тканинами плодових та материнських структур.

### Висновки

1. Прогноз щодо вагітності, ускладненої ФПН на тлі туберкульозної інфекції, залежить від ранньої діагностики туберкульозу, тривалості та ефективності патогенетичної терапії та рівня компенсаторно-захисних процесів плаценти.

2. Виявлені морфологічні зміни в плацентах жінок, інфікованих МБТ, є проявом хронічної недостатності плаценти з порушеннями гормональної функції трофобласта та кровососного русла у фетоплацентарному комплексі.

### Перспективи подальших досліджень

Плануємо вивчити молекулярно-генетичні механізми впливу туберкульозного ураження на фетоплацентарну функцію вагітних, інфікованих штамми мікобактерій туберкульозу, моно- та мультирезистентних до протитуберкульозних засобів.

**Література.** 1. *Валиев Р.Ш., Гилязутдинова З.Ш.* Туберкульоз і вагітність - Казань, 2000. - 63с. 2. *Мельник В.М., Матусевич В.Г., Антоненко Л.Ф.* Діагностика та лікування латентної туберкульозної інфекції // Ж. практич. лікаря. - 2006. - № 4. - С.8-12. 3. *Ковганко П.А., Евстигнеев С.В., Петрухин В.А.* Течение беременности и родов у женщин с туберкулезом органов дыхания // Рос. вестн.

акуш.-гинекол. - 2005. - № 2. - С.24-26. 4. *Кулаков В.И., Орджоникидзе Н.В., Тютюнник В.Л.* Плацентарная недостаточность и инфекция. - М., 2004. - 494с. 5. *Польова С.П.* Репродуктивна функція жінок Чернівецької області, що хворіють на туберкульоз // Бук. мед. вісник. - 2005. - Т.9, №1. - С.128-132. 6. *Савула М.М.* Туберкульоз і вагітність // Мистецтво лікування. -2004. - № 4. - С.54-57. 7. *Савула М.М., Сахелашвілі М.І.* Частота хіміорезистентного туберкульозу і ефективність його лікування у вагітних жінок // Практич. мед. - 2005. - Т.11, № 1. - С.41-43. 8. *Стаханов В.А., Макаров О.В., Каюкова С.И.* Опыт применения феназида у родильниц с туберкулезом органов дыхания или посттуберкулезными изменениями в легких // Пробл. туберкулеза и болезней лёгких. - 2004. - № 2. - С.45-50. 9. *Яворська Г.В., Пугачевська Л.П.* Сстійкість штамів *Mycobacterium tuberculosis* до антимікобактеріальних препаратів // Мікробіол. ж. - 2006. - Т.68, № 5. - С.44-51.

### КОМПЛЕКСНОЕ ЛЕЧЕНИЕ ФЕТОПЛАЦЕНТАРНОЙ НЕДОСТАТОЧНОСТИ У БЕРЕМЕННЫХ, ИНФИЦИРОВАННЫХ МИКОБАКТЕРИЯМИ ТУБЕРКУЛЕЗА

*С.П. Полевая, И.С. Давыденко*

**Резюме.** В статье наведен анализ лечения и профилактики осложненной беременности и родов у 68 женщин, инфицированных микобактериями туберкулеза. Показана эффективность комплексного этиотропного подхода к лечению акушерских осложнений с целью снижения перинатальных исходов.

**Ключевые слова:** туберкулез, беременность, фетоплацентарная недостаточность, диагностика, лечение.

### MULTIRNODALITY THERAPY OF FETOPLACENTAL INSUFFICIENCY IN GRAVIDAS INFECTED WITH TUBERCULOSIS MYCOBACTERIA

*S.P. Poliova, I.S. Davydenko*

**Abstract.** An analysis of treating and preventing complications of pregnancy and labor in 68 women, infected with tuberculosis mycobacteria has been adduced in the article. The efficacy of the complex etiotropic approach to the treatment of obstetrics complications has been demonstrated for the purpose of decreasing perinatal sequelae.

**Key words:** tuberculosis, pregnancy, fetoplacental insufficiency, diagnostics, treatment.

**Bukovinian State Medical University (Chernivtsi)**

*Clin. and experim. pathol. - 2007. - Vol.6, №1. - P.92-95.*

*Надійшла до редакції 23.01.2007*

Рецензент - проф. С.В. Білецький