

# КЛІНІЧНА АНАТОМІЯ ТА ОПЕРАТИВНА ХІРУРГІЯ

**Том 23, № 1 (85)**  
**2024**

Науково-практичний медичний журнал  
Видається 4 рази на рік  
Заснований в квітні 2002 року

**Головний редактор**  
Слободян О.М.

**Почесний головний редактор**  
Ахтемійчук Ю.Т.

**Перший заступник  
головного редактора**  
Іващук О.І.

**Заступник головного  
редактора**  
Ковальчук О.І.

**Відповідальні секретарі**  
Товкач Ю.В.  
Бойчук О.М.

**Секретар**  
Лаврів Л.П.

**Редакційна колегія**

Андрієць О.А.

Бербець А.М.

Білоокий В.В.

Боднар О.Б.

Булик Р.Є.

Давиденко І.С.

Максим'юк В.В.

Олійник І.Ю.

Польовий В.П.

Полянський І.Ю.

Проняєв Д.В.

Сидорчук Р.І.

Хмара Т.В.

Цигикало О.В.

Юзько О.М.

Засновник і видавець: Буковинський державний медичний університет МОЗ України  
Адреса редакції: 58002, пл. Театральна, 2, Чернівці, Україна

URL: <http://kaos.bsmu.edu.ua/>;  
E-mail: [cas@bsmu.edu.ua](mailto:cas@bsmu.edu.ua)

## РЕДАКЦІЙНА РАДА

Білаш С. М. (Полтава), Бойко В. В. (Харків), Вансович В. Є. (Одеса), Вовк О. Ю. (Харків), Гнатюк М. С. (Тернопіль), Головацький А. С. (Ужгород), Гумінський Ю. Й. (Вінниця), Гунас І. В. (Вінниця), Дзюбановський І. Я. (Тернопіль), Дроняк М. М. (Івано-Франківськ), Каніковський О. Є. (Вінниця), Катеренюк І. М. (Кишинів, Молдова), Кошарний В. В. (Дніпро), Кривко Ю. Я. (Львів), Ляховський В. І. (Полтава), Масна З. З. (Львів), Матешук-Вацеба Л. Р. (Львів), Небесна З. М. (Тернопіль), Пархоменко К. Ю. (Харків), Пастухова В. А. (Київ), Півторак В. І. (Вінниця), Пикалюк В. С. (Луцьк), Попадинець О. Г. (Івано-Франківськ), Россі П. (Рим, Італія), Савва А. (Яси, Румунія), Саволюк С. І. (Київ), Салютін Р. В. (Київ), Сікора В. З. (Суми), Суман С. П. (Кишинів, Молдова), Топор Б. М. (Кишинів, Молдова), Трофімов М. В. (Дніпро), Федонюк Л. Я. (Тернопіль), Філіпоу Ф. (Бухарест, Румунія), Чемерис О. М. (Львів), Черно В. С. (Миколаїв), Шаповал С. Д. (Запоріжжя), Шепітько В. І. (Полтава), Шкарбан В. П. (Київ).

## EDITORIAL COUNCIL

Anca Sava (Yassy, Romania), Boyko V. V. (Kharkiv), Chemeris O. M. (Lviv), Dzyubanovsky I. Ya. (Ternopil), Droniak M. M. (Ivano-Frankivsk), Florin Filipoiu (Bucureshti, Romania), Pellegrino Rossi (Roma, Italy), Suman Serghei (Kishinev, Moldova), Bilash S.M (Poltava), Vovk O. Yu. (Kharkiv), Gnatyuk MS (Ternopil), Golovatsky A. C. (Uzhgorod), Guminsky Yu. Y.(Vinnitsa), Gunas I. V. (Vinnytsya), Kanikovskyy O. Ye. (Vinnytsia), Kateryenyuk I. M. (Kishinev, Moldova), Kosharnyi V. V. (Dnipro), Krivko Yu. Ya. (Lviv), Liakhovskyy V. I. (Poltava), Masna Z. Z. (Lviv), Mateshuk-Vatseba L.R. (Lviv), Nebesna Z. M. (Ternopil), Parkhomenko K. Yu. (Kharkiv), Pastukhova V. A. (Kiev), Pivtorak V. I. (Vinnytsia), Pikalyuk V. S. (Lutsk), Popadynets O. H. (Ivano-Frankivsk), Salutin R. V. (Kiev), Savoliuk S. I. (Kiev), Shapoval C. D. (Zaporizhzhia), Sikora V. Z. (Sumy), Topor B. M. (Chisinau, Moldova), Fedonyuk L. Ya. (Ternopil), Chernov V. C. (Nikolaev), Shepitko V. I. (Poltava), Skarban V. P. (Kiev), Trofimov M. V. (Dnipro), Vansovich V. Ye. (Odesa).

**Свідоцтво про державну реєстрацію –  
серія КВ № 6031 від 05.04.2002 р.**

**Журнал включений до баз даних:**

**Ulrich`s Periodicals Directory, Google Scholar, Index Copernicus International,  
Scientific Indexing Services, Infobase Index, Bielefeld Academic Search Engine,  
International Committee of Medical Journal Editors,  
Open Access Infrastructure for Research in Europe, WorldCat,  
Наукова періодика України**

---

**Журнал «Клінічна анатомія та оперативна хірургія» –  
наукове фахове видання України**

**(Постанова президії ВАК України від 14.10.2009 р., № 1-05/4), перереєстровано наказом  
Міністерства освіти і науки України від 29 червня 2021 року № 735 щодо включення  
до переліку наукових фахових видань України, категорія «Б»,  
галузь науки «Медицина», спеціальність – 222**

---

**Рекомендовано вченою радою  
Буковинського державного медичного університету МОЗ України  
(протокол № 10 від 28.03.2024 року)**

ISSN 1727-0847

**Klinična anatomiâ ta operativna hirurgiâ (Print)  
Clinical anatomy and operative surgery**

ISSN 1993-5897

**Klinična anatomiâ ta operativna hirurgiâ (Online)  
Kliničeskaâ anatomiâ i operativnaâ hirurgiâ**

© Клінічна анатомія та оперативна хірургія, 2024

УДК 611.068:611.716.4:616.314-089.843  
DOI: 10.24061/1727-0847.23.1.2024.06

**А. П. Ошиурко, І. С. Макалчук\***

*Кафедри хірургічної стоматології та щелепно-лицевої хірургії (зав. – проф. Н. Б. Кузняк), \*гістології, цитології та ембріології (зав. – проф. О. В. Цигикало) закладу вищої освіти Буковинського державного медичного університету, м. Чернівці*

## АНАТОМІЧНА МІНЛИВІСТЬ ВІДДІЛІВ НИЖНЬОГО КОМІРКОВОГО НЕРВА У ЛЮДЕЙ ДРУГОГО ПЕРІОДУ ЗРІЛОГО ТА ЛІТНЬОГО ВІКУ

**Резюме.** Для уникнення ускладнень бікортикальної імплантації вагоме значення надається вивченню індивідуальних морфологічних особливостей нижньої щелепи та її структур, зокрема анатомічній мінливості нижнього коміркового нерва (НКН) та каналу нижньої щелепи. Метою дослідження було з'ясувати особливості будови, топографії та індивідуальної анатомічної мінливості нижнього коміркового нерва у осіб другого періоду зрілого та літнього віку. Досліджено конусно-променеві комп'ютерні томограми 54 осіб обох статей віком 45-65 років з тривимірним реконструюванням, морфометрією та статистичним аналізом. На підставі власних досліджень топографоанатомічних особливостей НКН та його синтопії з нижньою щелепою, зокрема, з каналом нижньої щелепи, ми пропонуємо розрізняти чотири його відділи: позаканальний – від місця формування до входу в канал нижньої щелепи; внутрішньоканальний – від отвору нижньої щелепи до підборідного отвору; підборідний – після виходу з каналу нижньої щелепи; різцевий – після відходження підборідної гілки. Досліджено топографоанатомічні особливості та анатомічна мінливість нижнього коміркового нерва. У людей II періоду зрілого та літнього віку встановлена анатомічна мінливість макроскопічної будови і топографії НКН, яка проявлялася високим (4,0-11,0 мм) і низьким (22,0-33,0 мм), щодо овального отвору, рівнями його початку та формою (один чи два стовбури) відходження від нижньощелепного нерва. Найбільшу кількість нервових зв'язків з іншими гілками нижньощелепного нерва утворює позаканальний відділ НКН: з вушно-скроневим (29 препаратів – 53,7 %), з язиковим (5 випадків – 9,26 %), з нервом присереднього крилоподібного м'яза (3 спостереження – 5,56 %) і з нервом бічного крилоподібного м'яза (2 препарати – 3,7 %). Встановлено різний рівень відходження щелепно-під'язикового нерва від позаканального відділу НКН: високий (5,0-7,0 мм) і низький (27,0-31,0 мм). Анатомічна мінливість внутрішньоканального відділу НКН зумовлена варіантами будови: одиночний стовбур (43 випадки, 79,6 %), рідко – два стовбури (11 спостережень, 20,4 %) і дуже рідко – нижнє зубне сплетення (6 препаратів, 11,11 %). Наближеність коренів 7 і 8 зубів до НКН може бути причиною сильного болю при патології цих зубів та спричинити пошкодження нервів при їх видаленні. Між правим і лівим різцевими нервами трапляються нервові зв'язки, знання яких має важливе практичне значення для виконання анестезії переднього ряду зубів. Кількість гілок до зубів, міжкоміркових перегородок і ясен від НКН значно зменшується з віком та з порушенням цілісності зубного ряду.

**Ключові слова:** нижня щелепа, нижній комірковий нерв, бікортикальна імплантація, анатомічна мінливість.

В останні роки все ширше застосовується у практиці хірургічної стоматології та щелепно-лицевої хірургії малоінвазивні методики дентальної імплантації як альтернатива негайному або ранньому протезуванню. Вони посіли провідне місце серед традиційних методів заміщення дефектів зубних рядів і поступово стають рутинним втручанням з чіткими показаннями та протипоказаннями, відпрацьованими протоколами [1, 2]. Між тим, досвід успішного застосування цих методик дозволив розширити показання до їх застосування у пацієнтів віком понад 55 років [3, 4]. При цьому у наукових джерелах зазначається,

що стабільність встановлених імплантів є критичною умовою для успішного результату лікування [5]. Для уникнення ускладнень бікортикальної імплантації вагоме значення надається індивідуальним анатомічним особливостям нижньої щелепи (НЩ) та її структур, зокрема анатомічній мінливості нижнього коміркового нерва (НКН) та каналу НЩ [6, 7].

НКН є найбільшою і єдиною змішаною гілкою нижньощелепного нерва. Він проходить між присереднім та бічним крилоподібними м'язами, проходить позаду язикового нерва і вступає у канал НЩ разом з однойменною артерією. Рухові волокна НКН фор-

мують щелепно-під'язиковий нерв, який виокремлюється від НКН перед його входом у канал НЩ. У каналі НЩ НКН віддає гілки, які формують нижнє зубне сплетення. Від останнього відходять нижні зубні та нижні ясенні гілки. Кінцевою гілкою НКН є підборідний нерв, який виходить з каналу НЩ через підборідний отвір і віддає підборідні, губні, ясенні гілки [8-10].

Вивчення морфологічних особливостей кінцевих відділів НЩ в осіб з бікортикальною імплантацією у взаємозв'язку із статтю, віком, дефіцитом кісткової тканини дозволить створити наукове підґрунтя для розробки нових методів експрес-оцінки стану зубощелепних сегментів до операції [11-13].

**Мета дослідження:** з'ясувати особливості будови, топографії та індивідуальної анатомічної мінливості нижнього коміркового нерва у осіб другого зрілого періоду та літнього віку.

**Матеріал і методи.** Досліджено конусно-променеві комп'ютерні томограми 54 осіб обох статей віком 45-65 років, виконаних на комп'ютерному томографі Vatech PaX-I 3D Green із відображенням фокальної плями 0,5 мм (IEC60336) шкалою сірого 14 Біт з розміром 0,2/0,3 вокселя. 3D-реконструкційне відтворення проведено за допомогою комп'ютерної техніки HEWLETT-SNCPUM1 10 Pro for Workstations у комп'ютерно-томографічному стандартизованому

ліцензійному програмному забезпеченні «Vatech original 2020». Дослідження проведено відповідно до Договору про наукову співпрацю № 01 від 29.09.2021 р. між Буковинським державним медичним університетом та акредитованим медичним Центром зуболікарських послуг «ДАНТИСТ» (сmt. Рафалівка Рівненської обл.).

Дослідження проводилося відповідно до основних положень ICH GCP (1996), Конвенції Європейського Союзу про права людини та біомедицину (1997), а також Гельсінської декларації про етичні принципи медичних досліджень із залученням людей (1964-2008), Директив ЄС № 609 (1986), Наказу МОЗ України № 690 від 23.09.2009 [14-16].

**Результати дослідження та їх обговорення.** На підставі власних досліджень топографоанатомічних особливостей НКН та його синтопії з НЩ, зокрема, з каналом НЩ (рис. 1), ми пропонуємо розрізняти чотири його відділи:

- 1) позаканальний – від місця формування до входу в канал НЩ (рис. 2);
- 2) внутрішньоканальний – від отвору НЩ до підборідного отвору;
- 3) підборідний – після виходу з каналу НЩ;
- 4) різцевий – після відходження підборідної гілки.

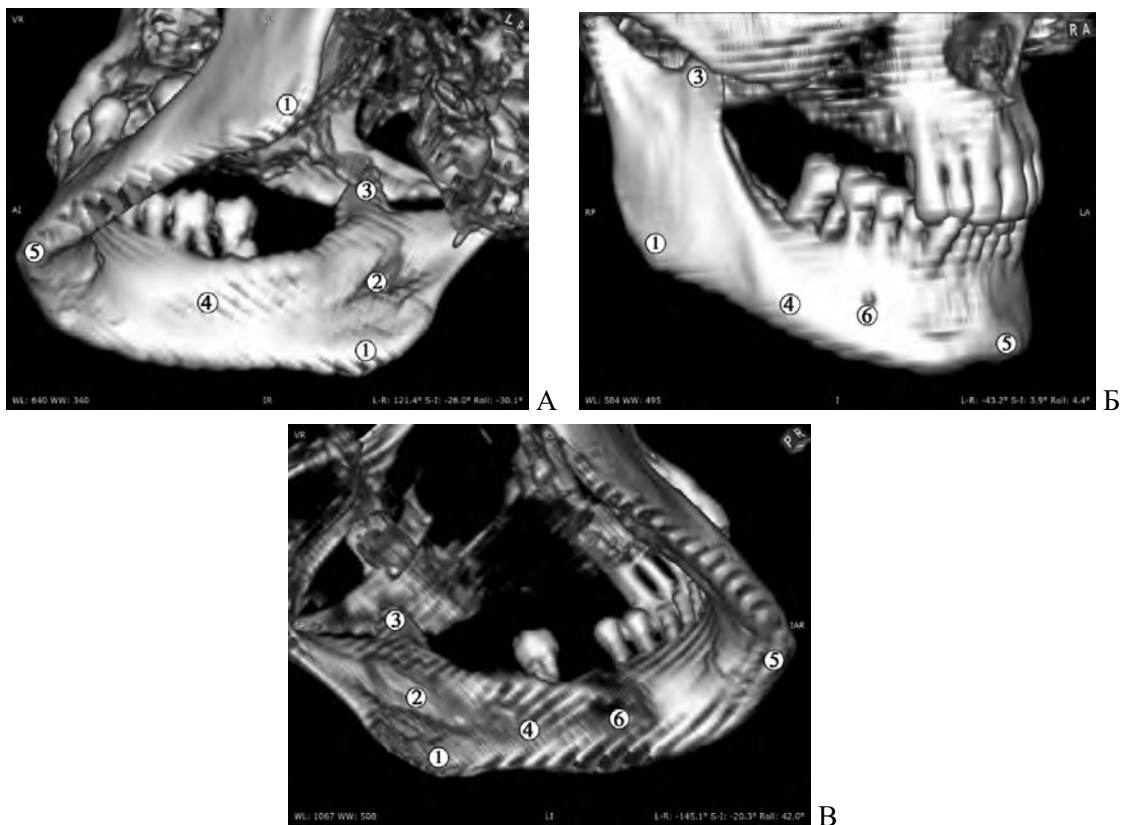


Рис. 1. Тривимірна реконструкція НЩ чоловіка 60 років. А – ліва нижньо-бічна проекція; Б – права передньо-бічна проекція; В – права нижньо-задня проекція: 1 – кут НЩ; 2 – отвір НЩ; 3 – вінцевий відросток; 4 – тіло НЩ; 5 – підборідний виступ; 6 – підборідний отвір

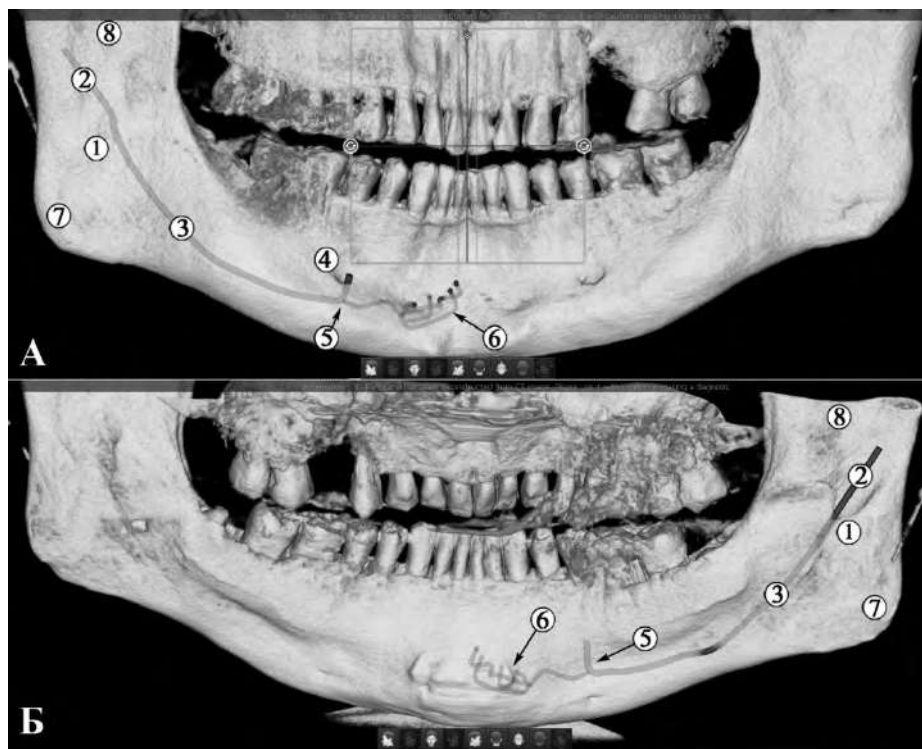


Рис. 2. Конусно-променева комп'ютерна томограма з реконструкцією правого НКН чоловіка 54 років. А – зовнішня проєкція; Б – внутрішня проєкція; 1 – отвір НЩ; 2 – позаканальний відділ НКН; 3 – внутрішньоканальний відділ НКН; 4 – підборідний отвір; 5 – підборідний відділ НКН; 6 – різцевий відділ НКН; 7 – кут НЩ; 8 – гілка НЩ

**Топографоанатомічні особливості позаканального відділу НКН.** Слід зазначити, що рівень відгалуження НКН від нижньощелепного нерва, тобто самостійне його формування щодо овального отвору, через який виходить із порожнини черепа стовбур нижньощелепного нерва, є індивідуально різним. На досліджених препаратах нами встановлено високий, середній і низький рівні формування НКН. Високий рівень (відстань від 4,0 до 11,0 мм від овального отвору) траплявся найчастіше – на 30 препаратах; низький рівень утворення нерва (відстань 22,0-33,0 мм від овального отвору) виявлено у 14 випадках; у 10 спостереженнях відзначено середній рівень відходження НКН (відстань 13,0-16,0 мм від овального отвору).

Щодо відмінностей форми відходження НКН від нижньощелепного нерва, то переважно (36 препаратів) він відгалужувався від нижньої частини стовбура нижньощелепного нерва у вигляді одного стовбура. У 18 спостереженнях НКН був утворений двома нервовими стовбурцями, при чому один з них виокремлювався від частини нижньощелепного нерва, яка розміщена попереду НКН, і йшла на формування язикового нерва; інший стовбурець відгалужувався від частини нижньощелепного нерва, яка розміщена позаду НКН і йшла на утворення вушно-скроневого нерва. При утворенні НКН з двох вище зазначених

нервових стовбурців, злиття останніх відбувається зазвичай досить низько.

Необхідно зауважити, що довжина позаканального відділу НКН, тобто відстань від місця його формування до входу в канал НЩ, також відзначалась мінливістю. Діапазон коливань довжини позаканального відділу НКН становив від 10,0 до 45,0 мм. Ми спостерігали залежність довжини позаканального відділу НКН як від рівня його формування, так і від рівня розміщення отвору НЩ. Відстань останнього від вирізки НЩ є досить мінливою – коливається від 16,0 до 32,0 мм.

Слід зазначити, що НКН оточений з усіх боків іншими нервами. Дорсально від нього під кутом 50-75° прямує вушно-скроневи́й нерв. На 4-х препаратах ми спостерігали початок НКН і вушно-скроневого нервів від короткого загального стовбура нижньощелепного нерва. Донизу і вентрально від НКН під кутом 5-12° проходив язиковий нерв. На 2-х препаратах ми спостерігали загальний початок НКН і язикового нервів від нижньощелепного нерва. Вентро-латерально від НКН йдуть м'язові гілки до бічного крилоподібного, жувального і щічного м'язів, а медіально – до присереднього крилоподібного м'яза.

Під час макромікроскопічного препарування на 29 препаратах нами виявлені нервові зв'язки між НКН і вушно-скроневи́м нервом, у вигляді

1-3 нервових стовбурців. При цьому ці зв'язки зазвичай виявлялись у міжкрилоподібному проміжку. На 5-ти препаратах ми спостерігали зв'язки НКН з язиковим нервом. У 3-х випадках виявлено нервові зв'язки НКН з нервом присереднього крилоподібного м'яза і в 2-х спостереженнях – з нервом бічного крилоподібного м'яза. Виявлені нервові зв'язки НКН з вище зазначеними нервами, мають важливе прикладне значення, тому що нерви до жувальних м'язів починаються переважно від передньої, рухової, частини нижньощелепного нерва, в той час як НКН, язиковий і вушно-скроневий нерви відходять від задньої, переважно чутливої, частини нижньощелепного нерва, що є свідченням змішаної функції НКН. Виявлені нами нервові зв'язки НКН можуть обґрунтувати різну іррадіацію болю при його невралгіях.

Від позаканального відділу НКН починається щелепно-під'язиковий нерв до однойменного м'яза. Нами встановлені різні рівні початку щелепно-під'язикового нерва від місця формування НКН: високий (5,0-7,0 мм) (34 препарати) і низький (27,0-31,0 мм) – майже біля входу в канал НЩ (20 препаратів). Низьким рівнем відходженням щелепно-під'язикового нерва від стовбура НКН можна пояснити його парез під час виконання нижньощелепної (мандибулярної) анестезії екстраоральним способом.

**Варіантна анатомія внутрішньоканального відділу НКН.** При проведенні дослідження виявлено мінливість довжини внутрішньоканального відділу НКН – від 52,0 мм до 67,0 мм, а також зв'язок між довжиною цього відділу нерва та формою і розмірами НЩ, місцем розміщення підборідного отвору та довжиною НЩ. Зазвичай

підборідний отвір розміщується під другим малим кутнім зубом – 48 випадків, у 4-х спостереженнях підборідний отвір був зміщений присередньо і визначався під іклом, на рівні міжкоміркової перегородки між коміркою ікла та першого малого кутнього зуба. У 2-х випадках підборідний отвір був зміщений латерально – до рівня першого великого кутнього зуба.

У каналі НЩ НКН зазвичай розміщений дугою, опуклістю до нижнього краю НЩ (рис. 3). Нами встановлена залежність топографії внутрішньоканального відділу НКН від форми щелепи, її кута і віку об'єкта дослідження. У людей кінця II зрілого віку хід НКН більш прямий. Слід підкреслити, що канал нижньої щелепи знаходиться на різній глибині по відношенню до коміркового краю, зовнішній і внутрішній поверхням НЩ. Визначено, що в ділянці кута канал НЩ знаходиться на відстані від 6,0 до 14,0 мм щодо коміркового краю НЩ, а від нижнього краю НЩ на відстані від 7,0 до 25,0 мм; в ділянці підборідного отвору: від коміркового краю – на відстані 3,0 до 18,0 мм, а від нижнього краю НЩ на відстані від 6,0 до 17,0 мм (рис. 3). При чому, канал НЩ і НКН переважно локалізуються ближче до внутрішньої поверхні НЩ. Глибина залягання НКН в ділянці кута НЩ визначалася ззовні від 3,0 до 9,0 мм, зсередини – від 1,0 до 4,0 мм, а в ділянці підборідного отвору – від 2,0 до 16,0 мм ззовні та 2,0 до 7,0 мм зсередини. Тобто, виявлена нами індивідуальна мінливість топографії НКН у каналі НЩ, перш за все зумовлена наявністю зубного ряду. При втраті зубів, внаслідок атрофії коміркового відростка та згладжування кута НЩ, її канал випрямляється і розміщується ближче до коміркового краю НЩ (рис. 3).

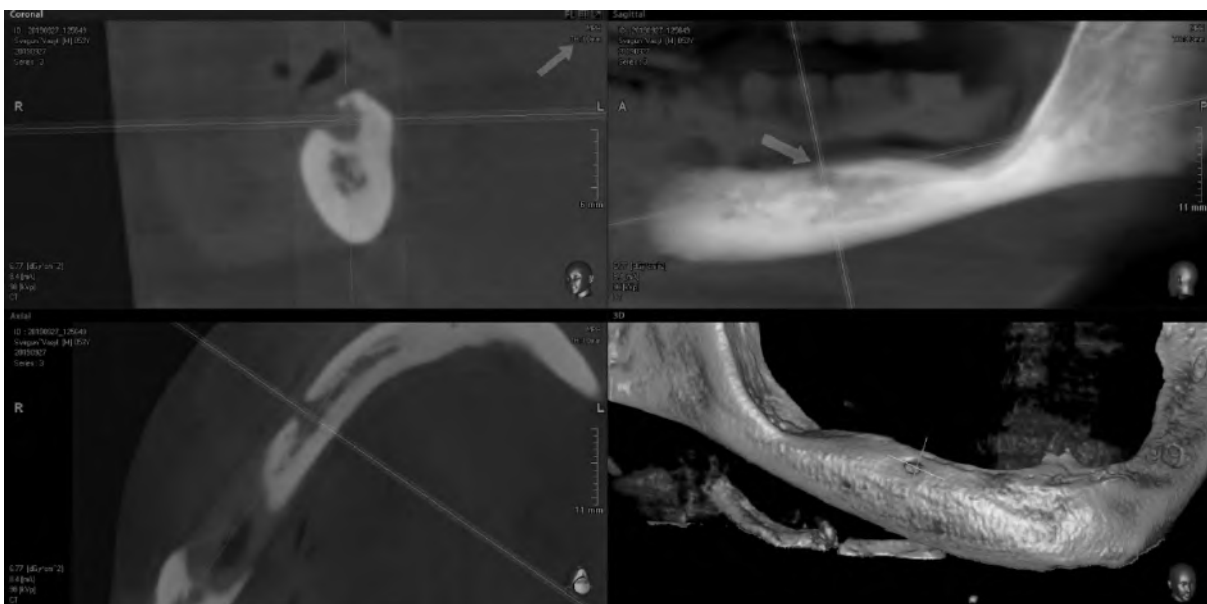


Рис. 3. Комп'ютерна томограма НЩ чоловіка 57 років

Наші дослідження показали, що у більшості випадків (43 препарати) НКН проходить у каналі НЩ у вигляді одного стовбура, віддаючи послідовно тонкі гілки вверх до зубів, міжзубних перегородок, коміркового краю НЩ, ясен і вниз – до НЩ. В 11 спостереженнях відразу за отвором НЩ НКН розгалужувався на два паралельно розміщених стовбури – верхній і нижній. Від верхнього, більш короткого і меншого за діаметром, стовбура НКН відходили гілки до великих кутніх зубів і міжзубним перегородкам. Нижній стовбур НКН прямував у каналі НЩ до підборідного отвору (рис. 4), де розгалужувався на кінцеві гілки. Від нижнього стовбура НКН починалися тонесенькі гілки до НЩ. На 6-ти препаратах нами виявлені

нервові зв'язки у формі петель і дуг між двома стовбурами НКН, від яких відходили гілки до зубів і ясен. Таку форму зовнішньої будови НКН можна назвати нижнім зубним сплетенням. Отже, нижнє зубне сплетення трапляється досить рідко і тільки в проксимальній частині каналу НЩ.

Виявлено, що корені зубів знаходяться на різній відстані від НКН. Ближче всього до НКН прилягають корені 7 і 8 зубів (рис. 4). У трьох випадках ми спостерігали безпосереднє зрощення каналу НЩ з коренями 8 зуба, а в одному спостереженні корінь 7 зуба прорізав канал і входив у НКН. На нашу думку, така наближеність коренів 7 і 8 зубів до каналу НЩ, може спричинити пошкодження НКН при видаленні других і третіх нижніх великих кутніх зубів.

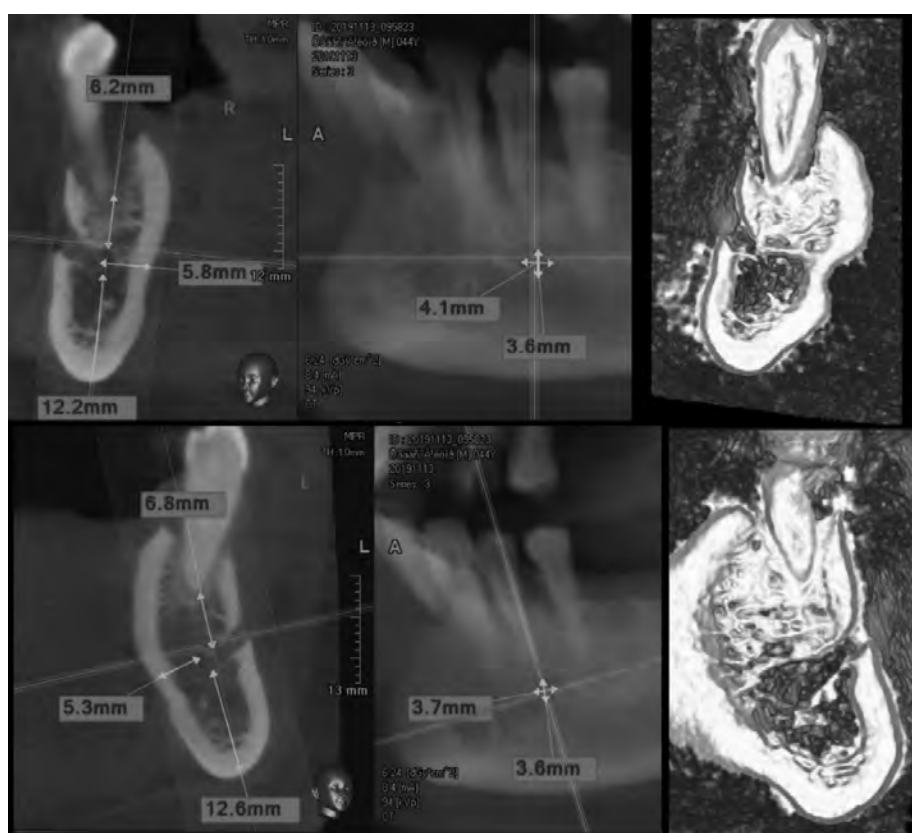


Рис. 4. Комп'ютерна томограма НЩ чоловіка 49 років

Встановлено, що на відстані від 18,0 до 27,0 мм від середини протяжності тіла НЩ НКН розгалужується на дві кінцеві гілки: вверх через підборідний отвір відходить підборідний нерв, а дещо вентральніше – тонша гілка до передніх зубів, – різцевий нерв, який є продовженням за напрямком основного стовбура НКН.

**Топографія підборідного і різцевого відділів НКН.** Підборідний нерв після виходу з каналу НЩ через однойменний отвір у м'яких тканинах підборідної ділянки віялоподібно ділиться на первинні гілки кількість від 2 до 7 (рис. 5). Останні, в свою чергу, галузяться на дрібніші гілки, які пря-

мують до шкіри і слизової оболонки нижньої губи і м'яких тканин підборіддя.

Якщо підборідний нерв, відокремлюючись від НКН, утворює вигин верх з вентральною опуклістю, то різцевий нерв, дещо вигинаючись вниз біля місця початку від НКН, прямує до середини тіла НЩ. На всьому протязі від різцевого нерва послідовно відходять вверх тонкі нервові гілки до ікла, різців, міжкоміркових проміжків і ясен центрального відділу коміркового відростка НЩ, а донизу – 1-3 тонкі гілки до підборідної частини НЩ. Довжина різцевого нерва варіабельна і коливається від 19,0 мм до 32,0 мм.

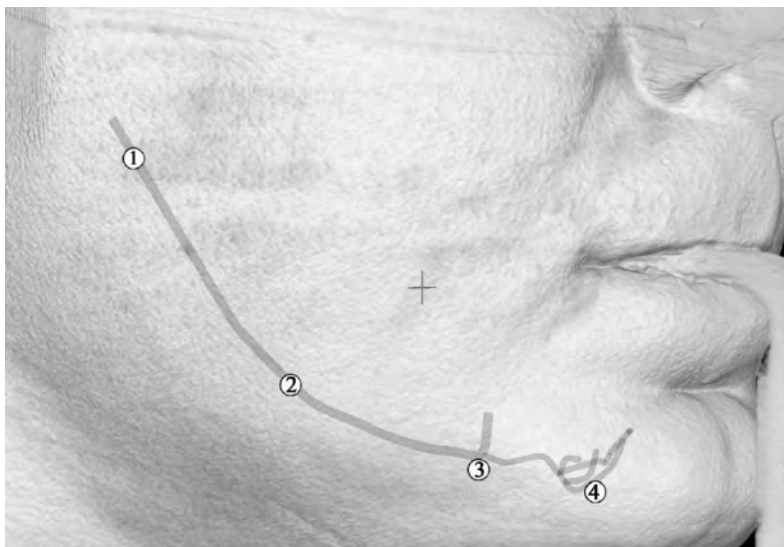


Рис. 5. Комп'ютерна томограма з реконструкцією правого НКН чоловіка 54 років: 1 – позаканальний відділ НКН; 2 – внутрішньоканальний відділ НКН; 3 – підборідний відділ НКН; 4 – різцевий відділ НКН

Зазвичай різцевий нерв закінчується тонкою гілкою у міжкомірковій перегородці центральних різців. Однак, на 4-х препаратах ми виявили перехід різцевого нерва на протилежний бік НЩ з анастомозуванням із такою ж гілкою протилежного боку. Вважаємо, що наявністю саме такого нервового зв'язку із перехресною іннервацією можна пояснити неповне знеболення різців при односторонній підборідній іннервації та інфільтраційній анестезії.

Зазначимо, що кількість нервових гілок, які відходять на всій протяжності НКН, суттєво зменшується за відсутності зубного ряду і атрофії НЩ.

**Висновки.** 1. У людей другого зрілого періоду та літнього віку встановлена анатомічна мінливість макроскопічної будови і топографії НКН, яка виявлялася високим (4,0-11,0 мм) і низьким (22,0-33,0 мм), щодо овального отвору, рівнями його початку та формою (один чи два стовбури) відходження від нижньощелепного нерва. 2. З клінічної точки зору можна виділити чотири топографоанатомічних відділи НКН: поза-, внутрішньоканальний, підборідний і різцевий, яким притаманна варіабельність довжини, зовнішньої форми і топографії. 3. Найбільшу кількість нервових зв'язків з іншими гілками нижньощелепного нерва утворює позаканальний відділ НКН:

з вушно-скроневим (29 препаратів – 53,7 %), з язиковим (5-ти випадків – 9,26 %), з нервом присереднього крилоподібного м'яза (3-х спостереження – 5,56 %) і з нервом бічного крилоподібного м'яза (2 препарати – 3,7 %). 5. Встановлено різний рівень відходження щелепно-під'язикового нерва від позаканального відділу НКН: високий (5,0-7,0 мм) і низький (27,0-31,0 мм). 6. Анатомічна мінливість внутрішньоканального відділу НКН визначалася варіантами будови: одиночний стовбур (43 випадки, 79,6 %), рідко – два стовбури (11 спостережень, 20,4 %) і дуже рідко – нижнє зубне сплетення (6 препаратів, 11,11 %). 7. Наближеність коренів 7 і 8 зубів до НКН може бути причиною сильного болю при патології цих зубів та спричинити пошкодження нервів при їх видаленні. 8. Між правим і лівим різцевими нервами трапляються нервові зв'язки, знання яких має важливе практичне значення для виконання анестезії переднього ряду зубів. 9. Кількість гілок до зубів, міжкоміркових перегородок і ясен від НКН значно зменшується з віком та з порушенням цілісності зубного ряду.

#### Перспективи подальших досліджень.

Вважаємо актуальним напрямком морфологічного дослідження з'ясування варіантної анатомії нижнього коміркового нерва та каналу нижньої щелепи у плодovому періоді розвитку людини.

#### Список використаної літератури

1. Максєв ВФ, Угрин ММ. Аналіз результатів незнімного протезування із застосуванням імплантатів при їх негайному навантаженні у пацієнтів похилого віку з повною втратою зубів на нижній щелепі. *Новини стоматології*. 2016;2:8-19. [http://nbuv.gov.ua/UJRN/Ns\\_2016\\_2\\_4](http://nbuv.gov.ua/UJRN/Ns_2016_2_4).
2. Hsu A, Seong WJ, Wolff R, Zhang L, Hodges J, Olin PS, Hinrichs JE. Comparison of initial implant stability of implants placed using bicortical fixation, indirect sinus elevation, and unicortical fixation. *International Journal of Oral & Maxillofacial Implants*. 2016;31(2):459-467. doi: 10.11607/jomi.4142.



3. Фера МО. Аналіз якості ортопедичного лікування пацієнтів повними знімними протезами. *Intermedical journal*. 2018;2(12):61-4.
4. Фастовець ОО, Сапальов СО. Порівняльна клініко-функціональна оцінка ефективності протезування хворих з повною відсутністю зубів на нижній щелепі повними знімними протезами та знімними протезами з опорою на імплантати. *Вісник стоматології*. 2019;31(1):64-8.
5. Al-Haj Husain A, Stadlinger B, Winklhofer S, Müller M, Piccirelli M, Valdec S. Mandibular third molar surgery: intraosseous localization of the inferior alveolar nerve using 3D double-echo steady-state MRI (3D-DESS). *Diagnostics*. 2021;11(7):1245. doi: 10.3390/diagnostics11071245.
6. Yeh AY, Finn BP, Jones RH, Goss AN. The variable position of the inferior alveolar nerve (IAN) in the mandibular ramus: a computed tomography (CT) study. *Surgical and Radiologic Anatomy*. 2018;40(6):653-65. doi: 10.1007/s00276-018-1973-9.
7. Cipriano M, Allegretti S, Bolelli F, Pollastri F, Grana C. Improving segmentation of the inferior alveolar nerve through deep label propagation. In *Proceedings of the IEEE/CVF Conference on Computer Vision and Pattern Recognition*. 2022:21137-46. doi: 10.1109/CVPR52688.2022.02046.
8. Al-Haj Husain A, Solomons M, Stadlinger B, Pejicic R, Winklhofer S, Piccirelli M, Valdec S. Visualization of the inferior alveolar nerve and lingual nerve using MRI in oral and maxillofacial surgery: A systematic review. *Diagnostics*. 2021;11(9):1657. doi: 10.3390/diagnostics11091657.
9. Burian E, Probst FA, Weidlich D, Cornelius CP, Maier L, Robl T, Probst M. MRI of the inferior alveolar nerve and lingual nerve – anatomical variation and morphometric benchmark values of nerve diameters in healthy subjects. *Clinical oral investigations*. 2020;24(8):2625-34. doi: 10.1007/s00784-019-03120-7.
10. Pucilo M, Lipski M, Sroczyk-Jaszczyńska M, Pucilo A, Nowicka A. The anatomical relationship between the roots of erupted permanent teeth and the mandibular canal: a systematic review. *Surgical and Radiologic Anatomy*. 2020;42:529-42. doi: 10.1007/s00276-019-02404-7.
11. Goyushov S, Tözüm MD, Tözüm TF. Assessment of morphological and anatomical characteristics of mental foramen using cone beam computed tomography. *Surgical and radiologic anatomy*. 2018;40(10):1133-9. doi: 10.1007/s00276-018-2043-z.
12. Vieira CL, Veloso SDAR, Lopes FF. Location of the course of the mandibular canal, anterior loop and accessory mental foramen through cone-beam computed tomography. *Surgical and Radiologic Anatomy*. 2018;40:1411-7. doi: 10.1007/s00276-018-2081-6.
13. Mladenovic R, Pereira LAP, Mladenovic K, Videnovic N, Bukumiric Z, Mladenovic J. Effectiveness of augmented reality mobile simulator in teaching local anesthesia of inferior alveolar nerve block. *Journal of dental education*. 2019;83(4):423-8. doi: 10.21815/JDE.019.050.
14. Dent NJ. Good Clinical Practice and ICH-A Global Investment – The European Union Contribution. *The Quality Assurance Journal*. 1996;1(1):23-8. doi: 10.1002/(SICI)1099-1786(199609)1:1<23::AID-QAJ3>3.0.CO;2-D.
15. Lenoir N. Universal declaration on the human genome and human rights: the first legal and ethical framework at the global level. *Colum. Hum. Rts. L. Rev.* 1998;30:537.
16. Про затвердження Порядку проведення клінічних випробувань лікарських засобів та експертизи матеріалів клінічних випробувань і Типового положення про комісії з питань етики, Наказ Міністерства охорони здоров'я України № 690 [Інтернет], 23 вер. 2009 [цитовано 30 лист. 2023]. Доступно на: <https://zakon.rada.gov.ua/laws/show/z1010-09#Text>.

#### References

1. Makheyev VF, Uhryn MM. Analiz rezul'tativ neznimnoho protezuvannya iz zastosuvannyam implantativ pry yikh nehaynomu navantazhenni u patsiyentiv pokhyloho viku z povnoyu vtratoyu zubiv na nyzhniy shchelepi. *Novyny stomatolohiyi*. 2016;2:8-19. [http://nbuv.gov.ua/UJRN/Ns\\_2016\\_2\\_4](http://nbuv.gov.ua/UJRN/Ns_2016_2_4) [in Ukrainian].
2. Hsu A, Seong WJ, Wolff R, Zhang L, Hodges J, Olin PS, Hinrichs JE. Comparison of initial implant stability of implants placed using bicortical fixation, indirect sinus elevation, and unicortical fixation. *International Journal of Oral & Maxillofacial Implants*. 2016;31(2):459-67. doi: 10.11607/jomi.4142.
3. Fera MO. Analiz yakosti ortopedychnoho likuvannya patsiyentiv povnymy znimnymy protezamy. *Intermedical journal*. 2018;2(12):61-4. <http://journals.uzhnu.uz.ua/index.php/intermedical/article/view/25>. [in Ukrainian].
4. Fastovets' OO, Sapal'ov SO. Porivnyal'na kliniko-funktsional'na otsinka efektyvnosti protezuvannya khvorykh z povnoyu vidсутnistyu zubiv na nyzhniy shchelepi povnymy znimnymy protezamy ta znimnymy protezamy z oporoyu na implantaty. *Visnyk stomatolohiyi*. 2019;31(1):64-8. [in Ukrainian].

5. Al-Haj Husain A, Stadlinger B, Winklhofer S, Müller M, Piccirelli M, Valdec S. Mandibular third molar surgery: intraosseous localization of the inferior alveolar nerve using 3D double-echo steady-state MRI (3D-DESS). *Diagnostics*. 2021;11(7):1245. doi: 10.3390/diagnostics11071245.
6. Yeh AY, Finn BP, Jones RH, Goss AN. The variable position of the inferior alveolar nerve (IAN) in the mandibular ramus: a computed tomography (CT) study. *Surgical and Radiologic Anatomy*. 2018;40(6):653-65. doi: 10.1007/s00276-018-1973-9.
7. Cipriano M, Allegretti S, Bolelli F, Pollastri F, Grana C. Improving segmentation of the inferior alveolar nerve through deep label propagation. In *Proceedings of the IEEE/CVF Conference on Computer Vision and Pattern Recognition*. 2022:21137-46. doi: 10.1109/CVPR52688.2022.02046.
8. Al-Haj Husain A, Solomons M, Stadlinger B, Pejicic R, Winklhofer S, Piccirelli M, Valdec S. Visualization of the inferior alveolar nerve and lingual nerve using MRI in oral and maxillofacial surgery: A systematic review. *Diagnostics*. 2021;11(9):1657. doi: 10.3390/diagnostics11091657.
9. Burian E, Probst FA, Weidlich D, Cornelius CP, Maier L, Robl T, Probst M. MRI of the inferior alveolar nerve and lingual nerve – anatomical variation and morphometric benchmark values of nerve diameters in healthy subjects. *Clinical oral investigations*. 2020;24(8):2625-34. doi: 10.1007/s00784-019-03120-7.
10. Pucilo M, Lipski M, Sroczyk-Jaszczyńska M, Pucilo A, Nowicka A. The anatomical relationship between the roots of erupted permanent teeth and the mandibular canal: a systematic review. *Surgical and Radiologic Anatomy*. 2020;42:529-42. doi: 10.1007/s00276-019-02404-7.
11. Goyushov S, Tözüm MD, Tözüm TF. Assessment of morphological and anatomical characteristics of mental foramen using cone beam computed tomography. *Surgical and radiologic anatomy*. 2018;40(10):1133-9. doi: 10.1007/s00276-018-2043-z.
12. Vieira CL, Veloso SDAR, Lopes FF. Location of the course of the mandibular canal, anterior loop and accessory mental foramen through cone-beam computed tomography. *Surgical and Radiologic Anatomy*. 2018;40:1411-7. doi: 10.1007/s00276-018-2081-6.
13. Mladenovic R, Pereira LAP, Mladenovic K, Videnovic N, Bukumiric Z, Mladenovic J. Effectiveness of augmented reality mobile simulator in teaching local anesthesia of inferior alveolar nerve block. *Journal of dental education*. 2019;83(4):423-8. doi: 10.21815/JDE.019.050.
14. Dent NJ. Good Clinical Practice and ICH-A Global Investment – The European Union Contribution. *The Quality Assurance Journal*. 1996;1(1):23-8. doi: 10.1002/(SICI)1099-1786(199609)1:1<23::AID-QA-J3>3.0.CO;2-D.
15. Lenoir N. Universal declaration on the human genome and human rights: the first legal and ethical framework at the global level. *Colum. Hum. Rts. L. Rev.* 1998;30:537.
16. Pro zatverdzhennya Poryadku provedennya klinichnykh vyprobuvan' likars'kykh zasobiv ta ekspertyzy materialiv klinichnykh vyprobuvan' i Typovoho polozhennya pro komisiyi z pytan' etyky, Nakaz Ministerstva okhorony zdorov'ya Ukrainy № 690 [Internet], 23 ver. 2009 [tsytovano 30 lyst. 2023]. Dostupno na: <https://zakon.rada.gov.ua/laws/show/z1010-09#Text>. [in Ukrainian].

## ANATOMICAL VARIABILITY OF THE SEGMENTS OF THE INFERIOR ALVEOLAR NERVE IN THE PEOPLE OF SECOND PERIOD OF MATURE AND OLDER AGE

**Abstract.** To avoid complications of bicortical implantation, great importance is attached to the study of individual morphological features of the mandible and its structures, in particular, the anatomical variability of the inferior alveolar nerve (IAN) and mandibular canal. The purpose of the study was to find out the peculiarities of the structure, topography and individual anatomical variability of the IAN in persons of the second period of maturity and older age. Cone-beam computer tomography of 54 people of both sexes aged 45-65 years with three-dimensional reconstruction, morphometry and statistical analysis was studied. On the basis of our own research on the topographical and anatomical features of the IAN and its syntopy with the mandible, in particular, with the mandibular canal, we propose to distinguish 4 of its divisions: extra-canal – from the place of formation to the entrance to the mandibular canal; intracanal – from the mandibular foramen to the mental foramen; mental – after exiting the mandibular canal; incisive – after the departure of the mental branch. The topographical and anatomical features and anatomical variability of the IAN were studied. In people of the second period of mature and elderly age, anatomical variability of the macroscopic structure and topography of the IAN was established, which manifested itself in high (4.0-11.0 mm) and low (22.0-33.0 mm) levels, relative

to the foramen ovale its beginning and form (one or two trunks) of departure from the mandibular nerve. The largest number of nerve connections with other branches of the mandibular nerve is formed by the extracanal section of the IAN: with the auriculo-temporal nerve (29 cases – 53.7 %), with the lingual nerve (5 cases – 9.26 %), with the nerve of the medial pterygoid muscle (3 observations – 5.56 %) and with the nerve of the lateral pterygoid muscle (2 specimens – 3.7 %). A different level of departure of the nerve to mylohyoid from the extracanal section of the IAN was established: high (5.0-7.0 mm) and low (27.0-31.0 mm). Anatomical variability of the intracanal part of the IAN was manifested by structural variants: a single trunk (43 cases, 79.6 %), rarely – two trunks (11 observations, 20.4 %) and very rarely – the lower dental plexus (6 specimens, 11.11 %). The proximity of the roots of the 7th and 8th teeth to the IAN can be the cause of severe pain in the pathology of these teeth and cause nerve damage during their removal. Nerve connections occur between the right and left incisive nerves, the knowledge of which is an important practical value for performing anesthesia of the front row of teeth. The number of branches to the teeth, interalveolar septa and gingiva from the IAN significantly decreases with age and with a violation of the integrity of the dentition.

**Key words:** mandible, inferior alveolar nerve, bicortical implantation, anatomical variability.

*Відомості про авторів:*

**Ошурко Анатолій Павлович** – доктор філософії, докторант кафедри хірургічної стоматології та щелепно-лицевої хірургії закладу вищої освіти Буковинського державного медичного університету, м. Чернівці;

**Макарчук Ігор Святославович** – аспірант кафедри гістології, цитології та ембріології закладу вищої освіти Буковинського державного медичного університету, м. Чернівці.

*Information about the authors:*

**Oshurko Anatolii P.** – PhD (Med), Postdoctoral student of the Department of Surgical Dentistry and Maxillofacial Surgery of the Institution of higher education Bukovinian State Medical University, Chernivtsi;

**Makarchuk Ihor S.** – Postgraduate Student of the Department of Histology, Cytology and Embryology of the Institution of higher education Bukovinian State Medical University, Chernivtsi.

Надійшла 23.01.2024 р.

Рецензент – проф. Т. В. Хмара (Чернівці)