

# КЛІНІЧНА АНАТОМІЯ ТА ОПЕРАТИВНА ХІРУРГІЯ

**Том 23, № 1 (85)**  
**2024**

Науково-практичний медичний журнал  
Видається 4 рази на рік  
Заснований в квітні 2002 року

**Головний редактор**  
Слободян О.М.

**Почесний головний редактор**  
Ахтемійчук Ю.Т.

**Перший заступник  
головного редактора**  
Іващук О.І.

**Заступник головного  
редактора**  
Ковальчук О.І.

**Відповідальні секретарі**  
Товкач Ю.В.  
Бойчук О.М.

**Секретар**  
Лаврів Л.П.

**Редакційна колегія**

Андрієць О.А.

Бербець А.М.

Білоокий В.В.

Боднар О.Б.

Булик Р.Є.

Давиденко І.С.

Максим'юк В.В.

Олійник І.Ю.

Польовий В.П.

Полянський І.Ю.

Проняєв Д.В.

Сидорчук Р.І.

Хмара Т.В.

Цигикало О.В.

Юзько О.М.

Засновник і видавець: Буковинський державний медичний університет МОЗ України  
Адреса редакції: 58002, пл. Театральна, 2, Чернівці, Україна

URL: <http://kaos.bsmu.edu.ua/>;  
E-mail: [cas@bsmu.edu.ua](mailto:cas@bsmu.edu.ua)

## РЕДАКЦІЙНА РАДА

Білаш С. М. (Полтава), Бойко В. В. (Харків), Вансович В. Є. (Одеса), Вовк О. Ю. (Харків), Гнатюк М. С. (Тернопіль), Головацький А. С. (Ужгород), Гумінський Ю. Й. (Вінниця), Гунас І. В. (Вінниця), Дзюбановський І. Я. (Тернопіль), Дроняк М. М. (Івано-Франківськ), Каніковський О. Є. (Вінниця), Катеренюк І. М. (Кишинів, Молдова), Кошарний В. В. (Дніпро), Кривко Ю. Я. (Львів), Ляховський В. І. (Полтава), Масна З. З. (Львів), Матешук-Вацеба Л. Р. (Львів), Небесна З. М. (Тернопіль), Пархоменко К. Ю. (Харків), Пастухова В. А. (Київ), Півторак В. І. (Вінниця), Пикалюк В. С. (Луцьк), Попадинець О. Г. (Івано-Франківськ), Россі П. (Рим, Італія), Савва А. (Яси, Румунія), Саволюк С. І. (Київ), Салютін Р. В. (Київ), Сікора В. З. (Суми), Суман С. П. (Кишинів, Молдова), Топор Б. М. (Кишинів, Молдова), Трофімов М. В. (Дніпро), Федонюк Л. Я. (Тернопіль), Філіпоу Ф. (Бухарест, Румунія), Чемерис О. М. (Львів), Черно В. С. (Миколаїв), Шаповал С. Д. (Запоріжжя), Шепітько В. І. (Полтава), Шкарбан В. П. (Київ).

## EDITORIAL COUNCIL

Anca Sava (Yassy, Romania), Boyko V. V. (Kharkiv), Chemeris O. M. (Lviv), Dzyubanovsky I. Ya. (Ternopil), Droniak M. M. (Ivano-Frankivsk), Florin Filipoiu (Bucureshti, Romania), Pellegrino Rossi (Roma, Italy), Suman Serghei (Kishinev, Moldova), Bilash S.M (Poltava), Vovk O. Yu. (Kharkiv), Gnatyuk MS (Ternopil), Golovatsky A. C. (Uzhgorod), Guminsky Yu. Y.(Vinnitsa), Gunas I. V. (Vinnytsya), Kanikovsky O. Ye. (Vinnytsia), Kateryenyuk I. M. (Kishinev, Moldova), Kosharnyi V. V. (Dnipro), Krivko Yu. Ya. (Lviv), Liakhovsky V. I. (Poltava), Masna Z. Z. (Lviv), Mateshuk-Vatseba L.R. (Lviv), Nebesna Z. M. (Ternopil), Parkhomenko K. Yu. (Kharkiv), Pastukhova V. A. (Kiev), Pivtorak V. I. (Vinnytsia), Pikalyuk V. S. (Lutsk), Popadynets O. H. (Ivano-Frankivsk), Salutin R. V. (Kiev), Savoliuk S. I. (Kiev), Shapoval C. D. (Zaporizhzhia), Sikora V. Z. (Sumy), Topor B. M. (Chisinau, Moldova), Fedonyuk L. Ya. (Ternopil), Chernov V. C. (Nikolaev), Shepitko V. I. (Poltava), Skarban V. P. (Kiev), Trofimov M. V. (Dnipro), Vansovich V. Ye. (Odesa).

**Свідоцтво про державну реєстрацію –  
серія КВ № 6031 від 05.04.2002 р.**

**Журнал включений до баз даних:**

**Ulrich`s Periodicals Directory, Google Scholar, Index Copernicus International,  
Scientific Indexing Services, Infobase Index, Bielefeld Academic Search Engine,  
International Committee of Medical Journal Editors,  
Open Access Infrastructure for Research in Europe, WorldCat,  
Наукова періодика України**

---

**Журнал «Клінічна анатомія та оперативна хірургія» –  
наукове фахове видання України**

**(Постанова президії ВАК України від 14.10.2009 р., № 1-05/4), перереєстровано наказом  
Міністерства освіти і науки України від 29 червня 2021 року № 735 щодо включення  
до переліку наукових фахових видань України, категорія «Б»,  
галузь науки «Медицина», спеціальність – 222**

---

Рекомендовано вченою радою  
Буковинського державного медичного університету МОЗ України  
(протокол № 10 від 28.03.2024 року)

ISSN 1727-0847

Klinična anatomiâ ta operativna hirurgiâ (Print)  
Clinical anatomy and operative surgery

ISSN 1993-5897

Klinična anatomiâ ta operativna hirurgiâ (Online)  
Kliničeskaâ anatomiâ i operativnaâ hirurgiâ

© Клінічна анатомія та оперативна хірургія, 2024

**Р. Р. Дмитренко, О. В. Цигикало\***

*Кафедри хірургічної стоматології та щелепно-лицевої хірургії (зав. – проф. Н. Б. Кузняк), \*гістології, цитології та ембріології (зав. – проф. О. В. Цигикало) закладу вищої освіти Буковинського державного медичного університету, м. Чернівці*

## ТОПОГРАФОАТОМІЧНІ ОСОБЛИВОСТІ БІЧНОЇ ДІЛЯНКИ ГОЛОВИ У ПЛОДІВ ЛЮДИНИ

**Резюме.** З метою з'ясування топографоанатомічних особливостей та варіантної анатомії структур бічних ділянок голови у плодovому періоді онтогенезу людини досліджено 24 препарати плодів людини віком від 4-х до 10 місяців внутрішньоутробного розвитку із застосуванням комплексу методів морфологічного дослідження (антропометрія, макроскопія, комп'ютерна томографія, морфометрія, реконструювання). У плодів людини нами виявлені анатомічні варіанти жувального і скроневого м'язів. Так, у 5-місячного плода виявлені окремі м'язові пучки, що прямували від правого жувального м'яза до правого скроневого м'яза. У 6-місячного плода глибока частина лівого жувального м'яза була зрощена з лівим скронеvim м'язом. У плодів людини скронева фасція у напрямку до виличної дуги розщеплюється на дві пластинки, між якими виявляються скупчення жирової клітковини. У пізніх плодів виявлений сформований підпапонеvротичний клітковинний простір. Наприкінці плодovого періоду між окістям і внутрішнім краєм скроневого м'яза спостерігається глибокий клітковинний простір. Клітковинні простори скроневої ділянки спереду пов'язані з жировим тілом щоки, що створює передумови для поширення запальних процесів. Топографоанатомічними особливостями скроневої ділянки плодів людини є: слабкий розвиток скроневого м'яза та мала глибина скроневої ямки – в середньому відділі від 3,0 до 6,0 мм (залежно від віку плода); слабо розвинута сухожилкова частина скроневого м'яза, який не досягає скроневої лінії тим'яної кістки. Кісткова основа скроневої ділянки представлена лускою скроневої кістки, великим крилом клиноподібної кістки, частиною тим'яної і лобової кісток, на внутрішній поверхні яких мало помітні, а деколи взагалі не чіткі або відсутні артеріальні борозни і пальцеподібні втиснення. Анатомічні варіанти будови скроневого та жувального м'язів, а також скроневої фасції можуть викликати труднощі та помилки під час діагностики та хірургічного лікування запальних процесів в постнатальному періоді онтогенезу людини.

**Ключові слова:** бічна ділянка голови, внутрішньоутробний розвиток, анатомічна мінливість, шляхи поширення запальних процесів, людина.

Серед пріоритетних напрямків сучасної морфології – з'ясування індивідуальної, конституційної та статевовікової анатомічної мінливості організму людини і, зокрема певних ділянок, які мають практичне значення [1, 2]. Відомо, що варіабельність будови органів та систем має безпосередній вплив на перебіг патологічних процесів, а також на вибір оперативного доступу та прийому під час лікування. Діагностичні критерії норми також потребують уточнень щодо топографоанатомічних особливостей будови органів та ділянок тіла людини, так як індивідуальна анатомічна мінливість проявляється змінами форми, розмірів, положення органів і структур. При віковій анатомічній мінливості виявляється певна сукупність основних вікових параметрів, які є найбільш типовими для даного вікового періоду і виріз-

няють його від наступних періодів онтогенезу людини [3-4]. Одним із найбільш цікавих періодів, на наш погляд, є плодovий, коли відбувається гісто- та органогенез завдяки росту і морфо-функціональному дозріванню тканин, органів і систем організму. Саме під час плодovого періоду внутрішньоутробного розвитку формуються варіанти будови [5-10].

**Мета дослідження:** з'ясувати топографоанатомічні особливості та варіантну анатомію структур бічних ділянок голови у плодovому періоді онтогенезу людини.

**Матеріал і методи.** Дослідження проведене на 24 препаратах плодів людини віком від 4-х до 10 місяців внутрішньоутробного розвитку (ВУР) (160,0-460,0 мм тим'яно-п'яткової довжини (ТПД)) з музейної колекції кафедри гістології, цитології

та ембріології Буковинського державного медичного університету. Застосовано комплекс методів морфологічного дослідження (антропометрія, макроскопія, комп'ютерна томографія, морфометрія, реконструювання) [11]. Дослідження проводилося відповідно до основних положень Конвенції Європейського Союзу про права людини та біомедицину (1997), а також Гельсінської декларації про етичні принципи медичних досліджень із залученням людей (1964-2008), Директив ЄС № 609 (1986), Наказу МОЗ України № 690 від 23.09.2009 [12-15].

#### Результати дослідження та їх обговорення.

Відомо, що голова відмежована від ший умовною лінією, яка проходить від підборідного виступу по нижньому краю основи нижньої щелепи до її кута, а далі проходить вгору по задньому краю гілки нижньої щелепи, по нижньому краю зовнішнього слухового ходу, через верхівку соскоподібного відростка, і по верхній карковій лінії прямує до зовнішнього потиличного виступу. Під час ВУР пропорції частин та ділянок тіла людини інші. Привертає увагу те, що у пізніх плодів розміри голови по відношенню до тулуба досить великі, при цьому довжина голови приблизно дорівнює  $\frac{1}{4}$  ТПД. Межею між мозковим і лицевим відділами голови є умовна лінія, проведена від надперенісся назовні по надочноямковому краю, а далі йде каудально по задньому краю виличного відростка лобової кістки, по лобовому відростку виличної кістки, горизонтально дозад по виличній дузі до зовнішнього слухового отвору.

Форма голови у плодів людини передусім визначається обрисами черепа, який зверху схожий на п'ятикутник, що зумовлено виступом лобових і тім'яних горбів, а також середини потиличної кістки. Основа черепа слабко розвинена, склепіння черепа ніби заходить за його краями. Чоло опукле та округле, надбрівні дуги не виражені, потилична ділянка згладжена. Вікові особливості форми лица у плодів людини також спричинені слабким розвитком підборіддя, коміркових відростків щелеп, відсутністю зубів і добре сформованими виличними кістками. Слід підкреслити, що округлі обриси голови пізніх плодів зумовлені високим вмістом жирової тканини у скроневих ділянках і на лиці, особливо в щічній ділянці.

Однією з важливих топографоанатомічних ділянок бічної поверхні мозкового відділу голови є скронева ділянка. Її межі в цілому відповідають контурам скроневої ямки, і у плодів людини візуально визначаються скроневи м'язом. Межами скроневої ділянки є: зверху і ззаду – верхня скронева лінія тім'яної кістки; спереду – виличний відросток лобової кістки та лобовий відросток виличної кістки; знизу – вилична дуга. Зовнішніми орієнтирами скроневої ділянки є контур скроневого м'яза, виличний відросток лобової кістки і лобовий відросток виличної кістки, вилична дуга, вушна раковина, а сама ділянка має численні зв'язки з бічною ділянкою лица завдяки судинам, нервам, м'язам, фасціям і клітковинним просторам (рис. 1).

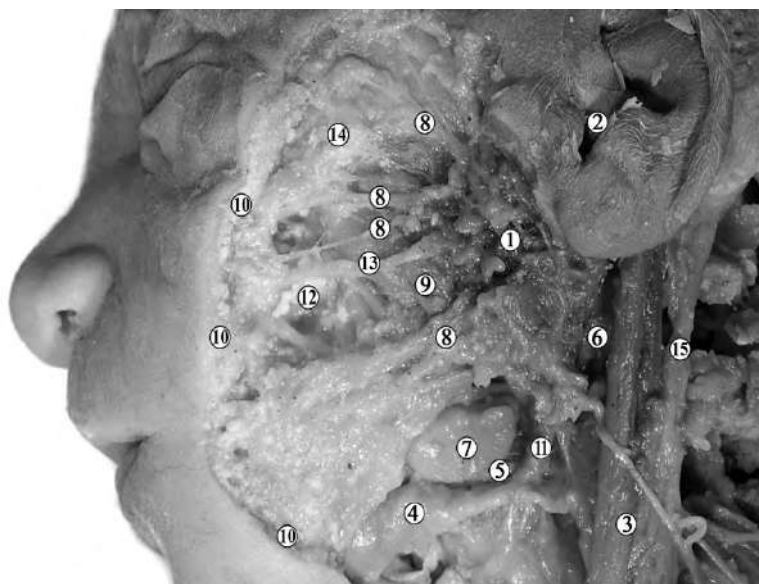


Рис. 1. Макропрепарат лівої бічної та скроневої ділянок 7-місячного плода людини 355,0 мм ТПД. Зб. х3: 1 – привушна залоза; 2 – зовнішній слуховий хід; 3 – грудинно-ключично-соскоподібний м'яз; 4 – заднє черевце двочеревцевого м'яза; 5 – шило-під'язиковий м'яз; 6 – судинно-нервовий пучок ший; 7 – піднижньощелепна залоза; 8 – гілки лицевого нерва; 9 – жувальний м'яз; 10 – підшкірна жирова клітковина; 11 – переднє черевце двочеревцевого м'яза; 12 – ложе жирового тіла щоки; 13 – привушна протока; 14 – вилична кістка; 15 – зовнішня яремна вена

При макромікроскопічному препаруванні структур скроневої ділянки встановлені такі її особливості: слабкий розвиток скроневого м'яза та мала глибина скроневої ямки – в середньому відділі від 3,0 до 6,0 мм (залежно від віку плода). З метою візуалізації скроневого м'яза ми спочатку препарували поверхневу вертикальну частину жувального м'яза, яку потім обережно відділяли від виличної кістки та відвертали для виявлення глибокої частини жувального м'яза. Після цього виокремлювали скроневу фасцію та скроневий м'яз. Для цього спочатку відпрепарувували вушні м'язи, поверхневу пластику скроневої фасції, після чого її відрізували від верхнього краю виличної дуги і вертикально розщеплювали від середини виличної дуги. Далі препарували глибоку пластинку скроневої фасції і отримували доступ до скроневого м'яза в напрямку виличної дуги. Місце прикріплення скроневого м'яза виявляли після відділення глибокої частини жувального м'яза від виличної дуги. Після цього відтягували донизу нижню щелепу. Виличну дугу намагалися залишити непошкодженою. Місце прикріплення скроневого м'яза відділяли дещо вище вінцевого відростка нижньої щелепи і просували під виличною дугою скроневої м'яз уверх, а нижню частину відхиляли вниз для отримання доступу до інших м'язів.

Слід зауважити, що у досліджених плодів сегмент початку скроневого м'яза досить малий. Скроневої м'яз заходить за край луски скроневої кістки, не досягаючи скроневої лінії тим'яної кістки. У скроневому м'язі слабо розвинена сухожилкова частина. Виявлено прикріплення скроневого м'яза не тільки до вінцевого відростка нижньої щелепи, а й до вирізки нижньої щелепи. При цьому м'язові волокна скроневого м'яза не відхилені дорсально і не розміщені далі зовнішнього слухового отвору.

У пізніх плодів виявлена різниця щодо напрямку передніх і задніх пучків скроневого м'яза. Так, передні пучки скроневого м'яза переважно мають вертикальний напрямок, а його задні пучки – майже горизонтальний. У каудальному напрямку передні і задні пучки скроневого м'яза переходять у короткий сухожилок, який зазвичай кріпиться до вінцевого відростка нижньої щелепи.

Унаслідок проведеного дослідження у плодів людини різного віку нами виявлені анатомічні варіанти жувального і скроневого м'язів. Так, у плода 240,0 мм ТПД виявлені окремі м'язові пучки, що прямували від правого жувального м'яза до правого скроневого м'яза. В іншого плода 300,0 мм ТПД глибока частина лівого жувального м'яза була щільно зрощена з лівим скроневою м'язом.

Привертає увагу те, що всі шари скроневої ділянки пронизані шаром жирової клітковини, передусім у пізніх плодів, що зумовлює характерну опуклість м'язових тканин ділянки.

Кісткова основа скроневої ділянки представлена лускою скроневої кістки, великим крилом клиноподібної кістки, частиною тим'яної і лобової кісток. Окістя легко відшаровується. На внутрішній поверхні кісток мало помітні, а деколи взагалі не чіткі або відсутні, артеріальні борозни й пальцеподібні втиснення.

Також під час тонкого препарування нами встановлені топографоанатомічні особливості скроневої фасції, яка вкриває скроневої м'яз і зрощена по краях м'яза з окістям. Зазвичай у напрямку до виличної дуги скронева фасція розщеплюється на дві пластинки, між якими виявляються одиничні жирові скупчення. Слід підкреслити, що у пізніх плодів жирові скупчення виходять за межі переднього краю скроневого м'яза, внаслідок чого виявляється міжпоневротичний клітковинний простір і складається враження, що вилична дуга ніби розміщена в незначній заглибині. У глибині між скроневою фасцією і скроневою м'язом також виявляються жирові скупчення, найбільш виражені у пізніх плодів – підпоневротичний клітковинний простір. Крім того, наприкінці плодового періоду ВУР у глибині, між окістям і внутрішнім краєм скроневого м'яза спостерігається глибокий клітковинний простір (рис. 2). Зауважимо, що клітковинні простори скроневої ділянки спереду пов'язані з жировим тілом щоки, що створює передумови для поширення запальних процесів.

**Висновки.** 1. Топографоанатомічними особливостями скроневої ділянки плодів людини є: слабкий розвиток скроневого м'яза та мала глибина скроневої ямки – в середньому відділі від 3,0 до 6,0 мм (залежно від віку плода); слабо розвинута сухожилкова частина скроневого м'яза, який не досягає скроневої лінії тим'яної кістки. 2. Кісткова основа скроневої ділянки представлена лускою скроневої кістки, великим крилом клиноподібної кістки, частиною тим'яної і лобової кісток, на внутрішній поверхні яких мало помітні, а деколи взагалі не чіткі або відсутні артеріальні борозни і пальцеподібні втиснення. 3. Анатомічні варіанти будови скроневого та жувального м'язів, а також скроневої фасції можуть викликати труднощі та помилки під час діагностики та хірургічного лікування запальних процесів в постнатальному періоді онтогенезу людини.

**Перспективи подальших досліджень.** На нашу думку, з'ясування статеві-вікової та конституційної анатомічної мінливості бічних ділянок голови є перспективним напрямком морфологічного дослідження.

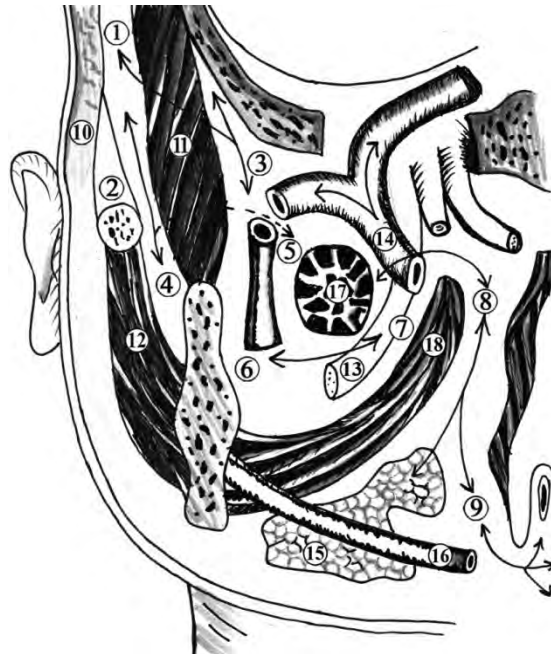


Рис. 2. Клітковинні простори скроневої і бічної ділянок лица плода 340,0 мм ТКД (фронтальний розпил голови на рівні турецького сідла). Стрілками позначені можливі шляхи поширення запальних процесів. Схематичне зображення: 1 – міжпозвоночний клітковинний простір; 2 – підпозвоночний клітковинний простір; 3 – глибокий клітковинний простір; 4 – жувально-нижньощелепний клітковинний простір; 5 – скронево-крилоподібний клітковинний простір; 6 – крилоподібно-щелепний клітковинний простір; 7 – міжкрилоподібний клітковинний простір; 8 – приглотковий клітковинний простір; 9 – клітковина дна ротової порожнини; 10 – підшкірна клітковина скроневої ділянки; 11 – скроневий м'яз; 12 – жувальний м'яз; 13 – нижній комірковий нерв; 14 – верхньощелепна артерія; 15 – піднижньощелепна залоза; 16 – нижня коміркова артерія; 17 – бічний крилоподібний м'яз; 18 – присередній крилоподібний м'яз

### Список використаної літератури

- O'Brien JX, Ashton MW, Rozen WM, Ross R, Mendelson BC. New perspectives on the surgical anatomy and nomenclature of the temporal region: literature review and dissection study. *Plastic and reconstructive surgery*. 2013;131(3):510-22. doi: 10.1097/prs.0b013e31827cbed6.
- Freiser ME, Ghodadra A, Hirsch BE, McCall AA. Evaluation of 3D Printed Temporal Bone Models in Preparation for Middle Cranial Fossa Surgery. *Otol Neurotol*. 2019;40(2):246-53. doi: 10.1097/mao.0000000000002073.
- Trenouth MJ. Shape changes during human fetal craniofacial growth. *J Anat*. 1984 Dec;139 (Pt 4) (Pt 4):639-51.
- Marur T, Tuna Y, Demirci S. Facial anatomy. *Clin Dermatol*. 2014 Jan-Feb;32(1):14-23. doi: 10.1016/j.clindermatol.2013.05.022.
- Junn JC, Som PM. Maxillofacial Skeleton and Facial Anatomy. *Neuroimaging Clin N Am*. 2022 Nov;32(4):735-48. doi: 10.1016/j.nic.2022.07.008.
- Guidi S, Giacomini A, Stagni F, Emili M, Uguagliati B, Bonasoni MP, et al. Abnormal development of the inferior temporal region in fetuses with Down syndrome. *Brain Pathol*. 2018 Nov;28(6):986-98. doi: 10.1111/bpa.12605.
- Piest KL. Embryology and anatomy of the developing face. *Pediatric Oculoplastic Surgery*. 2002:11-29.
- Jeanty P, Romero R, Staudach A, Hobbins JC. Facial anatomy of the fetus. *J Ultrasound Med*. 1986 Nov;5(11):607-16. doi: 10.7863/jum.1986.5.11.607.
- Diewert VM. Development of human craniofacial morphology during the late embryonic and early fetal periods. *Am J Orthod*. 1985 Jul;88(1):64-76. doi: 10.1016/0002-9416(85)90107-1.
- Diewert VM. A morphometric analysis of craniofacial growth and changes in spatial relations during secondary palatal development in human embryos and fetuses. *Am J Anat*. 1983 Aug;167(4):495-522. doi: 10.1002/aja.1001670407.

11. Цигикало ОВ, Олійник ІЮ, Кашперук-Карпюк ІС. Застосування тривимірного комп'ютерного реконструювання в морфології. Галицький лікарський вісник. 2015;22(4(2)):113-5.
12. Dent NJ. Good Clinical Practice and ICH-A Global Investment – The European Union Contribution. *The Quality Assurance Journal*. 1996;1(1):23-8. doi: 10.1002/(SICI)1099-1786(199609)1:1<23: AID-QAJ3>3.0.CO;2-D.
13. Lenoir N. Universal Declaration on the Human Genome and Human Rights: the first legal and ethical framework at the global level. *Columbia Human Rights Law Rev*. 1999;30(1):537-87.
14. Louhimies S. Directive 86/609/EEC on the protection of animals used for experimental and other scientific purposes. *Altern Lab Anim*. 2002 Dec;30 Suppl 2:217-9. doi: 10.1177/026119290203002S36.
15. Про затвердження Порядку проведення клінічних випробувань лікарських засобів та експертизи матеріалів клінічних випробувань і Типового положення про комісії з питань етики, Наказ Міністерства охорони здоров'я України № 690 [Інтернет], 23 вер. 2009 [цитовано 30 лист. 2023]. Доступно на: <https://zakon.rada.gov.ua/laws/show/z1010-09#Text>.

#### References

1. O'Brien JX, Ashton MW, Rozen WM, Ross R, Mendelson BC. New perspectives on the surgical anatomy and nomenclature of the temporal region: literature review and dissection study. *Plastic and reconstructive surgery*. 2013;131(3):510-522. doi: 10.1097/prs.0b013e31827c6ed6.
2. Freiser ME, Ghodadra A, Hirsch BE, McCall AA. Evaluation of 3D Printed Temporal Bone Models in Preparation for Middle Cranial Fossa Surgery. *Otol Neurotol*. 2019;40(2):246-253. doi: 10.1097/mao.0000000000002073.
3. Trenouth MJ. Shape changes during human fetal craniofacial growth. *J Anat*. 1984 Dec;139 (Pt 4) (Pt 4):639-51.
4. Marur T, Tuna Y, Demirci S. Facial anatomy. *Clin Dermatol*. 2014 Jan-Feb;32(1):14-23. doi: 10.1016/j.clindermatol.2013.05.022.
5. Junn JC, Som PM. Maxillofacial Skeleton and Facial Anatomy. *Neuroimaging Clin N Am*. 2022 Nov;32(4):735-48. doi: 10.1016/j.nic.2022.07.008.
6. Guidi S, Giacomini A, Stagni F, Emili M, Uguagliati B, Bonasoni MP, et al. Abnormal development of the inferior temporal region in fetuses with Down syndrome. *Brain Pathol*. 2018 Nov;28(6):986-98. doi: 10.1111/bpa.12605.
7. Piest KL. Embryology and anatomy of the developing face. *Pediatric Oculoplastic Surgery*. 2002:11-29.
8. Jeanty P, Romero R, Staudach A, Hobbins JC. Facial anatomy of the fetus. *J Ultrasound Med*. 1986 Nov;5(11):607-16. doi: 10.7863/jum.1986.5.11.607.
9. Diewert VM. Development of human craniofacial morphology during the late embryonic and early fetal periods. *Am J Orthod*. 1985 Jul;88(1):64-76. doi: 10.1016/0002-9416(85)90107-1.
10. Diewert VM. A morphometric analysis of craniofacial growth and changes in spatial relations during secondary palatal development in human embryos and fetuses. *Am J Anat*. 1983 Aug;167(4):495-522. doi: 10.1002/aja.1001670407.
11. Tsyhykalo OV, Oliynyk IYu, Kashperuk-Karpyuk IS. Zastosuvannya tryvymirnogo komp'yuternoho rekonstruyuvannya v morfolohiyi. *Halyts'kyi likars'kyi visnyk*. 2015;22(4(2)):113-5. [in Ukrainian].
12. Dent NJ. Good Clinical Practice and ICH-A Global Investment – The European Union Contribution. *The Quality Assurance Journal*. 1996;1(1):23-8. doi: 10.1002/(SICI)1099-1786(199609)1:1<23: AID-QAJ3>3.0.CO;2-D.
13. Lenoir N. Universal Declaration on the Human Genome and Human Rights: the first legal and ethical framework at the global level. *Columbia Human Rights Law Rev*. 1999;30(1):537-87.
14. Louhimies S. Directive 86/609/EEC on the protection of animals used for experimental and other scientific purposes. *Altern Lab Anim*. 2002 Dec;30 Suppl 2:217-9. doi: 10.1177/026119290203002S36.
15. Pro zatverdzhennya Poryadku provedennya klinichnykh vyprobuvan' likars'kykh zasobiv ta ekspertyzy materialiv klinichnykh vyprobuvan' i Typovoho polozhennya pro komisiyi z pytan' etyky, Nakaz Ministerstva okhorony zdorov'ya Ukrayiny № 690 [Internet], 23 ver. 2009 [tsytovano 30 lyst. 2023]. Dostupno na: <https://zakon.rada.gov.ua/laws/show/z1010-09#Text>. [in Ukrainian].

## **TOPOGRAPHIC AND ANATOMICAL PECULIARITIES OF THE LATERAL REGION OF THE HEAD IN HUMAN FETUSES**

**Abstract.** In order to clarify the topographical and anatomical peculiarities and variant anatomy of the structures of the lateral region of the head in the fetal period of human ontogenesis, 24 specimens of human fetuses aged from 4 to 10 months of intrauterine development were studied using a complex of morphological research methods (anthropometry, macroscopy, computer tomography, morphometry, reconstruction). We found anatomical variants of the masseter and temporal muscles in human fetuses. Thus, in a 5-month-old fetus, separate muscle bundles were found, which went from the right masseter to the right temporal muscle. In a 6-month-old fetus, the deep part of the left masseter muscle was fused to the left temporal muscle. In human fetuses, the temporal fascia in the direction of the zygomatic arch splits into two layers, between which there are accumulations of adipose tissue. In late fetuses, a formed sub-aponeurotic fibrous space was found. At the end of the fetal period, a deep fibrous space is observed between the periosteum and the inner edge of the temporal muscle. The cellular spaces of the temporal area in front are connected with the buccal fat pad, which creates the prerequisites for the spread of inflammatory processes. The topographic and anatomical features of the temporal region of human fetuses are: weak development of the temporal muscle and small depth of the temporal fossa – in the middle part from 3.0 to 6.0 mm (depending on the age of the fetus); weakly developed tendinous part of the temporal muscle, which does not reach the temporal line of the parietal bone. The bony base of the temporal area is represented by the squamous part of the temporal bone, the greater wing of the sphenoid bone, part of the parietal and frontal bones, on the inner surface of which arterial grooves and impressions of cerebral gyri are hardly visible, and sometimes not at all clear or absent. Anatomical variants of the structure of the temporal and masticatory muscles, as well as the temporal fascia, can cause complications and errors during the diagnosis and surgical treatment of inflammatory processes in the postnatal period of human ontogenesis.

**Key words:** lateral region of the head, intrauterine development, anatomical variability, ways of spreading inflammatory processes, human.

### *Відомості про авторів:*

**Дмитренко Роман Романович** – кандидат медичних наук, доцент кафедри хірургічної стоматології та щелепно-лицевої хірургії закладу вищої освіти Буковинського державного медичного університету, м. Чернівці;

**Цигикало Олександр Віталійович** – доктор медичних наук, професор, завідувач кафедри гістології, цитології та ембріології закладу вищої освіти Буковинського державного медичного університету, м. Чернівці.

### *Information about the authors:*

**Dmytrenko Roman R.** – PhD, Associate Professor of the Department of Dentistry and Maxillofacial Surgery of the Institution of higher education Bukovinian State Medical University, Chernivtsi;

**Tsyhykalo Olexandr V.** – Doctor of Medical Sciences, Professor, Head of the Department of Histology, Cytology and Embryology of the Institution of higher education Bukovinian State Medical University, Chernivtsi.

Надійшла 12.01.2024 р.

Рецензент – проф. О. М. Слободян (Чернівці)