



НЕОНАТОЛОГІЯ, ХІРУРГІЯ ТА ПЕРИНАТАЛЬНА МЕДИЦИНА

ISSN 2226-1230 (PRINT)
ISSN 2413-4260 (ONLINE)

Щоквартальний медичний науково-практичний журнал
Видається з 2011 р.

Свідоцтво про державну реєстрацію серія KB №18106-6906 від 2.09.2011 р.
Ідентифікатор медіа R30-02791 (Рішення Національної ради з питань телебачення
і радіомовлення від 07.03.2024 № 690 щодо внесення БДМУ до Реєстру суб'єктів
у сфері медіа)

Засновники: Буковинський державний медичний університет
Всеукраїнська громадська організація «Асоціація неонатологів України»

Відповідно до «Переліку наукових фахових видань України, в яких можуть публікуватися результати дисертаційних робіт на здобуття наукових ступенів доктора наук, кандидата наук та ступеня доктора філософії (відповідно до Порядку формування Переліку наукових фахових видань України, затвердженого наказом МОН України від 15 січня 2018 року № 32, зареєстрованого в Міністерстві юстиції України 06 лютого 2018 року за № 148/21600):
- Наказом Міністерства освіти і науки України від 17.03.2020 року № 409, зареєстрованим у Міністерстві юстиції України 06.02.2018 року за № 148/21600, видання внесено до Переліку наукових фахових видань України, в яких можуть публікуватися результати дисертаційних робіт на здобуття наукових ступенів доктора наук, кандидата наук та ступеня доктора філософії, Категорія «Б».
- Наказом Міністерства освіти і науки України від 23.08.2023 року № 1035 видання перенесене з Категорії «Б» до Категорії «А».

Журнал включений у каталоги та наукометричні бази: Національна бібліотека ім. В.І. Вернадського (National Library of Ukraine), «Українська науково-освітня телекомунікаційна мережа URAN (Open Journal Systems), CrossRef, WorldCat, Google Akademi, Index Copernicus, BASE, DOAJ, Scilit, Scopus.

NEONATOLOGY, SURGERY AND PERINATAL MEDICINE medical scientific journal

Key title: Neonatologîa, hîrurgîa ta perinatal'na medicina (Onl ine)
Abbreviated key title: Neonatol. hîr . perinat. med. (Online)

ГОЛОВНИЙ РЕДАКТОР

Бойчук Тарас Миколайович – д.мед.н., професор, професор кафедри гістології, цитології та ембріології Буковинського державного медичного університету, Академік Академії наук вищої школи України, Заслужений діяч науки і техніки України; спеціальність «Патологічна фізіологія» (м. Чернівці, Україна)

ШЕФ-РЕДАКТОР

Знаменська Тетяна Костянтинівна – член-кореспондент НАМН України, д.мед.н., професор, заступник директора з перинатальної медицини ДУ «Інститут педіатрії, акушерства і гінекології імені академіка О. М. Лук'янової НАМН України», Президент Всеукраїнської громадської організації «Асоціація неонатологів України», Заслужений лікар України; спеціальність «Неонатологія» (м. Київ, Україна)

РЕДАКЦІЙНА РАДА

Заступники головного редактора:

Годованець Юлія Дмитрівна – д.мед.н., професор, професор кафедри педіатрії, неонатології та перинатальної медицини Буковинського державного медичного університету; спеціальність «Неонатологія» (м. Чернівці, Україна)

Юзько Олександр Михайлович – д.мед.н., професор, завідувач кафедри акушерства та гінекології Буковинського державного медичного університету; спеціальність «Акушерство та гінекологія» (м. Чернівці, Україна)

Горбатюк Ольга Михайлівна – д.мед.н., професор, професор кафедри хірургії, ортопедії та травматології Національного університету охорони здоров'я України імені П.Л. Шупика; спеціальність «Дитяча хірургія» (м. Київ, Україна)

Наукові консультанти:

Добрянський Д.О. – д.мед.н., професор, професор кафедри педіатрії Львівського національного медичного університету імені Данила Галицького; спеціальність «Неонатологія» (м. Львів, Україна)

Гречанина О.Я. – член-кореспондент НАМН України, д.мед.н., професор, директор Українського інституту клінічної генетики ВДНЗ «Харківський державний медичний університет МОЗ України»; спеціальність «Медична генетика» (м. Харків, Україна)

Дронова В.Л. – д.мед.н., професор, перший заступник директора з науково-організаційної роботи ДУ «Інститут педіатрії, акушерства і гінекології імені академіка О. М. Лук'янової НАМН України», керівник відділення оперативної гінекології; спеціальність «Акушерство та гінекологія» (м. Київ, Україна)

Похилько В.І. – д.мед.н., професор, проректор з науково-педагогічної та виховної роботи, професор кафедри педіатрії №1 з пропедевтикою та неонатологією Полтавського державного медичного університету; спеціальність «Дитяча анестезіологія» (м. Полтава, Україна)

Нечитайло Ю.М. – д.мед.н., професор, завідувач кафедри педіатрії, неонатології та перинатальної медицини Буковинського державного медичного університету; спеціальність «Педіатрія» (м. Чернівці, Україна)

Македонський І.О. – д.мед.н., професор, директор Медичного центру матері та дитини ім. Руднева, професор кафедри клінічної лабораторної діагностики Дніпропетровського національного університету імені О.Гончара МОН України; спеціальність «Дитяча хірургія» (м. Дніпро, Україна)

Деньга О.В. – д.мед.н., професор, завідувач відділу епідеміології та профілактики основних стоматологічних захворювань, стоматології дитячого віку та ортодонції ДУ «Інститут стоматології та щелепно-лицевої хірургії НАМН України»; спеціальність «Стоматологія» (м. Одеса, Україна)

Давиденко І.С. – д.мед.н., професор, завідувач кафедри патологічної анатомії Буковинського державного медичного університету, дійсний член Міжнародної Академії Патології; спеціальність «Патологічна анатомія» (м. Чернівці, Україна)

Наукові редактори розділів журналу:

Неонатологія – Клименко Т.М., д.мед.н., професор, завідувач кафедри педіатрії №3 та неонатології Харківського національного медичного університету (м. Харків, Україна)

Медична генетика – Горовенко Н.Г., член-кореспондент НАМН України, д.мед.н., професор, завідувач кафедри медичної та лабораторної генетики Національного університету охорони здоров'я України імені П. Л. Шупика. (м. Київ, Україна)

Дитяча хірургія – Лосев О.О., д.мед.н., професор, завідувач кафедри дитячої хірургії Одеського Національного медичного університету (м. Одеса, Україна)

Педіатрія – Сорокман Т.В., д.мед.н., професор, декан медичного факультету №4, професор кафедри педіатрії та медичної генетики Буковинського державного медичного університету (м. Чернівці, Україна).

Акушерство та гінекологія – Андрієць О.А., д.мед.н., професор, професор кафедри акушерства та гінекології Буковинського державного медичного університету (м. Чернівці, Україна)

Стоматологія – Савічук Н.О., д.мед.н., професор, проректор з наукової роботи, професор кафедри стоматології дитячого віку Національного університету охорони здоров'я України імені П. Л. Шупика (м. Київ, Україна)

Патологія – Качук С.С., д.мед.н., професор, завідувачка кафедри фізіології ім. Я.Д.Кіршенблата Буковинського державного медичного університету (м. Чернівці, Україна)

Відповідальний редактор журналу «Неонатологія, хірургія та перинатальна медицина»

Бабінцева А.Г. – д.мед.н., доцент, професор кафедри педіатрії, неонатології та перинатальної медицини Буковинського державного медичного університету (м. Чернівці, Україна)

Відповідальний редактор електронної версії журналу в системі Open Journal Systems (OJS):

Годованець О.С. – к.мед.н., доцент, доцент кафедри педіатрії, неонатології та перинатальної медицини Буковинського державного медичного університету (м. Чернівці, Україна)

РЕДАКЦІЙНА КОЛЕГІЯ:

НЕОНАТОЛОГІЯ:

Амбалаванан Н. (м. Бірмінгем, США)
Батман Ю.А. (м. Київ, Україна)
Воробойова О.В. (м. Київ, Україна)
Дессі А. (м. Кальярі, Італія)
Ковальова О.М. (м. Полтава, Україна)
Куріліна Т.В. (м. Київ, Україна)
Куртяну А.М. (м. Кишинів, Молдова)
Ліхачова А.С. (м. Харків, Україна)
Мавропуло Т.К. (м. Дніпро, Україна)
Мазманян П.А. (м. Єреван, Вірменія)
Павлишин Г.А. (м. Тернопіль, Україна)
Полін Р. (м. Нью-Йорк, США)
Похилько В.І. (м. Полтава, Україна)
Редько І.І. (м. Запоріжжя, Україна)
Рейтерер Ф. (м. Грац, Австрія)
Ріга О.О. (м. Харків, Україна)
Кисельова М.М. (м. Львів, Україна)
Нікуліна Л.І. (м. Київ, Україна)
Шуцько Є.Є. (м. Київ, Україна)
Яблонь О.С. (м. Вінниця, Україна)

ДИТЯЧА ХІРУРГІЯ:

Бабуч С.І. (м. Кишинів, Молдова)
Боднар О.Б. (м. Чернівці, Україна)
Бензар І.М. (м. Київ, Україна)
Власов О.О. (м. Дніпро, Україна)
Гуліс Ч.Б. (м. Баку, Азербайджан)
Дмитряков В.О. (м. Запоріжжя, Україна)
Коноплицький В.С. (м. Вінниця, Україна)
Левницька С.А. (м. Чернівці, Україна)
Мельниченко М.Г. (м. Одеса, Україна)
Микієв К.М. (м. Бишкек, Киргизстан)
Наконечний А.Й. (м. Львів, Україна)
Притула В.П. (м. Київ, Україна)
Руденко О.Є. (м. Київ, Україна)
Савицька Е. (м. Варшава, Польща)
Сокольник С.О. (м. Чернівці, Україна)

Спатару Раду (м. Бухарест, Румунія)
Фофанов О.Д. (м. Івано-Франківськ, Україна)
Хамраєв А.Ж. (м. Ташкент, Узбекистан)

АКУШЕРСТВО ТА ГІНЕКОЛОГІЯ:

Абрамян Р.А. (м. Єреван, Вірменія)
Багірова Х.Ф. (м. Баку, Азербайджан)
Бойчук А.В. (м. Тернопіль, Україна)
Геряк С.М. (м. Тернопіль, Україна)
Гнатко О.П. (м. Київ, Україна)
Громова А.М. (м. Полтава, Україна)
Дубоссарська З.М. (м. Дніпро, Україна)
Каліновська І.В. (м. Чернівці, Україна)
Кравченко О.В. (м. Чернівці, Україна)
Ліхачов В.К. (м. Полтава, Україна)
Макаручук О.М. (м. Івано-Франківськ, Україна)
Маркін Л.Б. (м. Львів, Україна)
Назаренко Л.Г. (м. Харків, Україна)
Лонгфорд Н.Т. (м. Лондон, Великобританія)
Окоєв Г.Г. (м. Єреван, Вірменія)
Пирогова В.І. (м. Львів, Україна)
Потапов В.О. (м. Дніпро, Україна)
Резніченко Г.І. (м. Запоріжжя, Україна)
Щербина М.О. (м. Харків, Україна)

ПЕДІАТРІЯ:

Аряєв М.Л. (м. Одеса, Україна)
Безрук В.В. (м. Чернівці, Україна)
Борисова Т.П. (м. Дніпро, Україна)
Бойченко А.Д. (м. Харків, Україна)
Боконбаєва С.Д. (м. Бишкек, Киргизія)
Вакуленко Л.І. (м. Дніпро, Україна)
Гончарь М.О. (м. Харків, Україна)
Денисова М.Ф. (м. Київ, Україна)
Іванько О.Г. (м. Запоріжжя, Україна)
Квашніна Л.В. (м. Київ, Україна)
Ковтюк Н.І. (м. Чернівці, Україна)

Котова Н.В. (м. Одеса, Україна)
Кирилова Л.Г. (м. Київ, Україна)
Кривоустов С.П. (м. Київ, Україна)
Крючко Т.І. (м. Полтава, Україна)
Марушко Т.В. (м. Київ, Україна)
Нечитайло Д.Ю. (м. Чернівці, Україна)
Починок Т.В. (м. Київ, Україна)
Ралі І.І. (м. Кишинів, Молдова)
Сенаторова Г.С. (м. Харків, Україна)
Сміян І.С. (м. Тернопіль, Україна)
Сокольник С.В. (м. Чернівці, Україна)
Токарчук Н.І. (м. Вінниця, Україна)
Шадрін О.Г. (м. Київ, Україна)
Ященко Ю.Б. (м. Київ, Україна)

МЕДИЧНА ГЕНЕТИКА:

Веропотвелян М.П. (м. Кривий Ріг, Україна)
Галаган В.Д. (м. Київ, Україна)
Гнайтеко О.З. (м. Львів, Україна)
Ластівка І.В. (м. Чернівці, Україна)

СТОМАТОЛОГІЯ:

Бамбуляк А.В. (м. Чернівці, Україна)
Годованець О.І. (м. Чернівці, Україна)
Кузняк Н.Б. (м. Чернівці, Україна)
Мірчук Б.М. (м. Львів, Україна)
Райлян С.К. (м. Кишинів, Молдова)

ПАТОЛОГІЯ:

Заморський І.І. (м. Чернівці, Україна)
Зябліцев С.В. (м. Київ, Україна)
Проняєв Д.В. (м. Чернівці, Україна)
Роговий Ю.Є. (м. Чернівці, Україна)
Ситнікова В.О. (м. Одеса, Україна)
Слободян О.М. (м. Чернівці, Україна)
Степаненко О.Ю. (м. Харків, Україна)
Цигикало О.В. (м. Чернівці, Україна)
Марковський В.Д. (м. Харків, Україна)

Рекомендовано до друку та поширення через мережу Internet рішенням Вченої ради
Буковинського державного медичного університету
Протокол № 9 від 22 лютого 2024 року

НАУКОВА РЕДАКЦІЯ ЖУРНАЛУ

Редакційно-видавничий відділ

Буковинського державного медичного університету МОЗ України

Адреса: 58002, Чернівці, площа Театральна, 2

Код ЄДРПОУ 02010971

Керівник відділу - Волошенюк Ірина Олексіївна

Контактний телефон: +38 (0372) 52-39-63

e-mail: print@bsmu.edu.ua

ВИДАВЕЦЬ

ТОВ «Редакція журналу «Неонатологія, хірургія та перинатальна медицина»

Адреса: 04053, м. Київ, пров. Бехтерівський, 4Б, оф. 47

Код ЄДРПОУ 42656224

Директор видавництва - Кушнір Віталій Миколайович

Контактні телефони: +380673270800

e-mail: v.kushnir1111@gmail.com

Передплатний індекс: 89773.

Адреса для листування: Буковинський державний медичний університет МОЗ України,
Театральна площа, 2, м. Чернівці, 58002, Україна. Заступнику головного редактора
журналу "Неонатологія, хірургія та перинатальна медицина" професору Годованець Юлії Дмитрівні.

Контактний телефон: +38(050)6189959

E-mail: neonatology@bsmu.edu.ua

Офіційний web-сайт журналу: <http://neonatology.bsmu.edu.ua/>

(Українська науково-освітня телекомунікаційна мережа "URAN", проєкт «Наукова періодика України,
в рамках некомерційного проєкту PublicKnowledge Project

Електронна версія журналу представлена:

Національна бібліотека ім. В.І.Вернадського (м. Київ, Україна), Наукова періодика України, №347,

web-сайт: <http://www.irbis-nbuv.gov.ua/>

Буковинський державний медичний університет МОЗ України (м. Чернівці, Україна),

web-сайт: http://www.bsmu.edu.ua/uk/science/scientific_mags_bsmu/neonatal

Журнал розсилається згідно Державного реєстру у провідні бібліотеки,

державні установи та вищі медичні навчальні заклади України.

Публікаційна етика журналу відповідає положенням «Єдині вимоги до рукописів, що представляються в біомедичні журнали,
підготовки та редагування біомедичних публікацій» Міжнародного Комітету Редакторів Медичних Журналів
(International Committee of Medical Journal Editors (ICMJE) <http://www.icmje.org/>)

Редакція журналу підтримує міжнародні принципи наукових публікацій згідно рекомендацій Комітету з етики публікацій (COPE),
Довіднику журналів відкритого доступу (DOAJ), Асоціації наукових видавців відкритого доступу (OASPA)
та Всесвітньої асоціації медичних редакторів (WAME)



УДК: 611.714/716.068.013
DOI: 10.24061/2413-4260. XIV.1.51.2024.14

ОНТОГЕНЕТИЧНІ ПЕРЕТВОРЕННЯ КІСТОК ОЧНОЇ ЯМКИ ЛЮДИНИ

*Р. Р. Дмитренко, Н. Я. Козарійчук,
О. В. Цигикало, Н. Б. Кузняк*

Буковинський державний медичний університет
(м. Чернівці, Україна)

Резюме

З'ясування джерел закладки кісток очної ямки людини, уточнення послідовності їх осифікації дозволить створити морфологічне підґрунтя для ефективного тлумачення даних моніторингу стану плода, сприятиме ранній діагностиці варіантів будови та можливих вад розвитку голови, органа зору та суміжних структур.

Мета дослідження. З'ясувати джерела закладки, хронологію скостеніння, особливості вікових топографо-анатомічних змін кісток очної ямки людини.

Матеріал і методи дослідження. Досліджено 18 серій гістологічних зрізів препаратів зародків та передплідів людини віком 4-12 тижнів внутрішньоутробного розвитку (4,0-80,0 мм тім'яно-куприкової довжини) та препарати 12 плідів віком 4-9 місяців внутрішньоутробного розвитку (130,0-450,0 мм тім'яно-п'яткової довжини) з використанням комплексу методів морфологічного дослідження (антропометрія, морфометрія, виготовлення гістологічних зрізів, препарування, тривимірне реконструювання серій гістологічних зрізів та комп'ютерних томограм, статистичний аналіз).

Дослідження проводилося відповідно до основних положень Конвенції Європейського Союзу про права людини та біомедицину (1997), а також Гельсінської декларації про етичні принципи медичних досліджень із залученням людей (1964-2008), Директив ЄС № 609 (1986), Наказу МОЗ України № 690 від 23.09.2009.

Робота виконувалась в рамках ініціативної науково-дослідної роботи кафедри гістології, цитології та ембріології закладу вищої освіти Буковинського державного медичного університету «Структурно-функціональні особливості тканин і органів в онтогенезі, закономірності варіантної, конституційної, статеві-вікової та порівняльної морфології людини». Державний реєстраційний номер: 0121U110121. Терміни виконання: 01.2021-12.2025.

Результати дослідження. Перші ознаки виникнення осередків скостеніння навколо основного нервового і вісцерального вмісту зачатка очної ямки визначаються у 6-тижневих зародків у вигляді семи хрящових моделей кісток, а перші центри осифікації серед зачатків кісток, які беруть участь у формуванні очної ямки, виявлені у зачатку верхньої щелепи. На 6-му місяці внутрішньоутробного розвитку починаються процеси скостеніння лобової, клиноподібної, решітчастої кісток і верхньої щелепи. Наприкінці 8-го місяця внутрішньоутробного розвитку, завдяки процесам скостеніння малою крила клиноподібної та лобової кісток, очна ямка набуває рис дефінітивної будови.

Із початку плодового періоду онтогенезу людини триває осифікація структур клиноподібної кістки, що призводить до морфологічних перетворень очної ямки у 5-місячних плідів – вона відмежовується від клино-піднебінної та підскроневої ямок кістковим шаром, формується зоровий канал, а у 6-місячних плідів відбуваються процеси осифікації лобової, клиноподібної, решітчастої кісток і верхніх щелеп, а очноямковий м'яз Мюллера змінює свою структуру на волокнисту.

Аналіз вікової динаміки морфометричних параметрів очної ямки впродовж плодового періоду розвитку дозволив встановити особливості змін її діаметру, окружності та площі, що виражається математичними функціями: діаметр очної ямки, мм = $-0,2285 + 0,4704 * x$; окружність очної ямки, мм = $-0,2924 + 1,4595 * x$; площа очної ямки, мм² = $-87,8597 + 8,0387 * x$, де x – вік плода людини у тижнях.

Висновок. Критичними періодами розвитку очної ямки є 6-й місяць пренатального онтогенезу, під час якого спостерігається нерівномірність темпів зростання горизонтального розміру очної ямки відносно вертикального, а її форма повертається до мезоконхальної, яка раніше спостерігалась у передплідів, а також 8-й місяць, під час якого уповільнюється зростання всіх параметрів очної ямки внаслідок інтенсивних процесів органогенезу її вісцеральних структур.

Ключові слова: кістки черепа; очна ямка; пренатальний розвиток; анатомічна мінливість; людина.

Вступ

Вивчення особливостей морфогенезу, вікової динаміки топографо-анатомічних перетворень та анатомічної мінливості кісток черепа людини є важливим завданням сучасної морфології та актуальним напрямком анатомічних та ембріологічних досліджень, розробка якого сприяє вирішенню важливої медико-соціальної проблеми – удосконалення методів профілактики, ранньої діагностики та ефективної корекції уроджених та набутих захворювань людини, прогнозуванню ефективності та індивідуалізації оперативних втручань у щелепно-лицевій хірургії, зменшенню малоюкової смертності [1-3]. Кістки мозкового та лицевого відділів черепа утворюють очну ямку – важливу ділянку, яка вміщує орган зору та його допоміжний апарат, зовнішні м'язи ока,

судини, нерви, жирову клітковину [4]. Усі ці структури знаходяться у тісних синтопічних зв'язках, що здійснює вплив на морфогенез та топографо-анатомічні зміни очної ямки впродовж пренатального періоду розвитку людини. Незважаючи на численні наукові дослідження очної ямки, органа зору та суміжних структур, все ще дискусійними залишаються питання про час та послідовність появи закладок кісток, які утворюють очної ямки, хронологію їх скостеніння та критичні періоди розвитку [5, 6]. З'ясування джерел закладки кісток очної ямки людини, уточнення послідовності їх осифікації дозволить створити морфологічне підґрунтя для ефективного тлумачення даних моніторингу стану плода, сприятиме ранній діагностиці варіантів будови та можливих вад розвитку голови, органа зору та суміжних

структур, удосконаленню алгоритмів тлумачення даних діагностичної медичної візуалізації [7-11].

Мета дослідження – з'ясувати джерела закладки, хронологію скостеніння, особливості вікових топографо-анатомічних змін кісток очної ямки людини.

Матеріал і методи дослідження. Досліджено 18 серій гістологічних зрізів препаратів зародків та передплодів людини віком 4-12 тижнів внутрішньоутробного розвитку (ВР) (4,0-80,0 мм тім'яно-куприкової довжини (ТКД)) та препарати 12 плодів віком 4-9 місяців ВР (130,0-450,0 мм тім'яно-п'яtkової довжини (ТПД)) з використанням комплексу методів морфологічного дослідження (антропометрія, морфометрія, виготовлення гістологічних зрізів, препарування, комп'ютерна томографія, тривимірне реконструювання серій гістологічних зрізів та комп'ютерних томограм, статистичний аналіз). Дослідження проводилося відповідно до основних положень Резолюції Першого національного конгресу з біоетики «Загальні етичні принципи експериментів на тваринах» (2001), ІСН GCP (1996), Конвенції Європейського Союзу про права людини та біомедицину (1997), а також Гельсінської декларації про етичні принципи медичних досліджень із залученням людей (1964-2008), Директив ЄС № 609 (1986), Наказів МОЗ України № 690 від 23.09.2009, № 944 від 14.12.2009, № 616 від 03.08.2012.

Робота виконувалась в рамках ініціативної науково-дослідної роботи кафедри гістології, цитології та ембріології закладу вищої освіти Буковинського державного медичного університету «Структурно-функціональні особливості тканин і органів в онтогенезі, закономірності варіантної, конституційної, статево-вікової та порівняль-

ної морфології людини». Державний реєстраційний номер: 0121U110121. Терміни виконання: 01.2021-12.2025.

Результати дослідження та їх обговорення.

На нашому матеріалі з'ясовано, що часом появи джерел закладки структур очної ямки є 4-тиждень ВР (зародки 4,0-5,0 мм ТКД). У віковий цей період вперше спостерігається на окремих гістологічних зрізах та тривимірних реконструкціях послідовних серійних гістологічних зрізів ущільнення мезенхіми навколо місця сполучення очного стебла з переднім мозком. Структури очноямкової ділянки розташовуються білатерально, що зумовлено взаємним положенням зачатків очних яблук.

На 5-му тижні ВР (ембріони 6,0-8,0 мм ТКД) мезенхімна конденсація оточує з усіх сторін очні келихи, які зміщуються з їхнього латерального положення (180°) до більш лобового (рис. 1), що можна вважати початком процесу фронталізації очної ямки.

У зародків 9,0-13,5 мм ТКД (6-й тиждень ВР) виявлені морфологічні ознаки початку остеогенезу в мезенхімній ділянці очної ямки. Тривимірне реконструювання дозволяє вирізнити зачатки кісток скеліття, основи черепа та лица, зокрема і семи кісток очної ямки. На гістологічних зрізах зачатки кісток очної ямки містять сітку з дрібних зон остеогенезу у центрі. Кожен зачаток кістки складається з тонкої мезенхімної капсули, яка слугує моделлю для морфогенезу окремих кісток як перетинчастим, так і хрящовим шляхами скостеніння. Слід зазначити, що першою з кісток очної ямки з'являється верхня щелепа у вигляді одиночного центру скостеніння над зубною пластинкою у місці закладки ікла. Зони скостеніння збільшуються в розмірах і таким чином наближаються одна до одної, розмежовуючись швами.

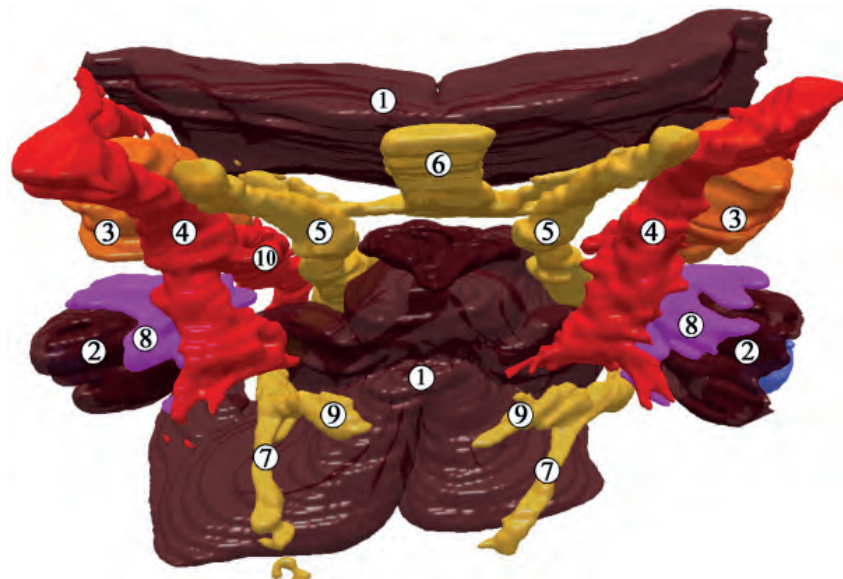


Рис. 1. 3D-реконструкція структур голови зародка людини 8,0 мм ТКД (5-й тиждень ВР). Передньонижня проекція. Зб. х30: 1 – зачаток головного мозку; 2 – очний келих; 3 – трійчастий вузол; 4 – внутрішня сонна артерія; 5 – очний нерв; 6 – зоровий тракт; 7 – нижньощелепний нерв; 8 – конденсація мезенхіми навколо закладки ока; 9 – верхньощелепний нерв; 10 – задня сполучна артерія.

Початок передплодового періоду (7-й тиждень ВР) відзначається інтенсивними темпами формоутворення лицевого відділу голови та загальним ростом частин тіла. Внаслідок цього очної ямки швидко змінюють

орієнтацію на більш присереднє при збереженні все ще відносно значної міжочноямкової відстані. До кінця 8-го тижня ВР (передплоти 24,0-28,0 мм ТКД) форма лица поступово набуває антропоморфних рис, але все

ще з ознаками гіпертелоризму. Наприкінці 8-го тижня ВР добре помітно перетинчасте скостеніння лобової кістки в дорзальному напрямі від надочнямкового краю, а також зачаток малого крила клиноподібної кістки у вигляді хрящової структури латерально від зорового нерва (рис. 2).

Між лобовою кісткою і малим крилом клиноподібної кістки виявлено невелику хрящову структуру – клиноподібно-решітчастий хрящ. Впродовж 8-го тижня ВР розпочинається остеогенез шляхом перетинчастого

скостеніння виличної та піднебінної кісток. Цікавим фактом є те, що нижня стінка очної ямки відмежована від крилопіднебінної ямки очноямковим м'язом Мюллера.

До 10-го тижня ВР продовжується фронтальна переорієнтація очної ямки з поступовим уповільненням цього процесу. Внаслідок цього зменшується міжочноямкова відстань порівняно із шириною лица. Фронталізація лица сприяє консолідації основних лицевих зачатків (рис. 3), тому на тривимірних реконструкціях лице передплідів набуває антропоморфного вигляду.

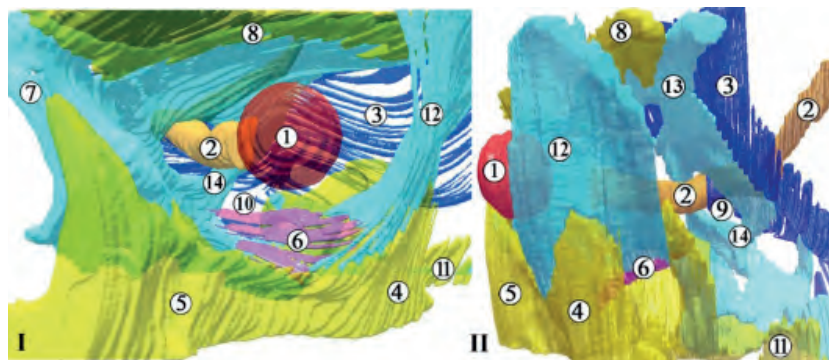


Рис. 2. 3D-реконструкція структур лівої половини голови передпліда людини 22,0 мм ТКД (8-й тиждень ВР). I – передня проекція, II – бічна проекція. 3б. х25: 1 – кришталік; 2 – зоровий нерв; 3 – тверда мозкова оболона; 4 – виличний відросток верхньої щелепи; 5 – верхня щелепа; 6 – очноямковий м'яз Мюллера; 7 – хрящова носова капсула; 8 – лобова кістка; 9 – зоровий канал; 10 – нижня очноямкова щілина; 11 – виличний відросток скроневої кістки; 12 – сполучнотканинна бічна стінка очної ямки; 13 – велике крило клиноподібної кістки; 14 – мале крило клиноподібної кістки

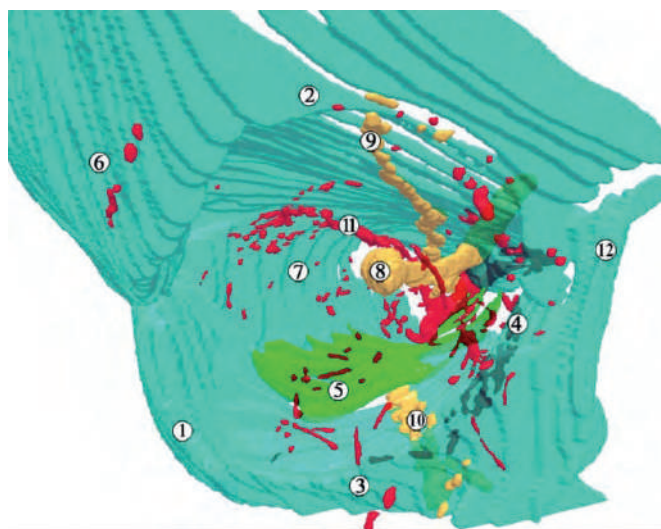


Рис. 3. 3D-реконструкція правої частини голови передпліда 50,0 мм ТКД (10-й тиждень ВР). Передня проекція. 3б. х25: 1 – вилична кістка; 2 – лобова кістка; 3 – верхня щелепа; 4 – слъзова кістка; 5 – м'яз Мюллера; 6 – скронева поверхня великого крила клиноподібної кістки; 7 – очноямкова поверхня великого крила клиноподібної кістки; 8 – зоровий нерв; 9 – надочнямковий нерв; 10 – підочнямковий нерв; 11 – верхня очна артерія; 12 – носова кістка

У 10-тижневих передплідів людини (42,0-52,0 мм ТКД) очноямкова пластинка лобової кістки починає осифікуватись вже і з присереднього краю, як і кістки присередньої стінки очної ямки, зокрема, слъзова, та очноямкова пластинка великого крила клиноподібної кістки. Широкий клино-лобовий шов займає більшу частину верхньої та бічної стінок очної ямки. Особливість цього шва полягає в тому, що він є хондромембранозним сполученням між лобовою кісткою (первинне скостеніння) та крилами клиноподібної кістки (вторинне

скостеніння). Клино-решітчастий хрящ регресує. Вважаємо, що ця тимчасова структура забезпечує опорний каркас верхньої стінки очної ямки, поки не сформується клино-лобовий шов, роль якого схожа до м'яза Мюллера на нижній стінці очної ямки. Очноямковий м'яз Мюллера структурно виглядає розвинутою м'язовою пластинкою. Ця структура формує значну частину нижньої стінки очної ямки (див. рис. 3). Нижня очноямкова щілина на цьому етапі ВР досить широка, оскільки первинне скостеніння її складових ще не завершено.

На 11-му тижні ВР (передплоти 55,0-65,0 мм ТКД) відмічається лінійне збільшення морфометричних параметрів очної ямки, а саме її ширини, висоти, глибини і, відповідно, об'єму. Слід зазначити, що динаміка зростання розмірів очної ямки не є пропорційною. Тому форма обрисів зовнішніх кісткових країв (вхід до очної ямки) змінюється від хакеконхальної (прямокутної) на початку цього періоду ВР до гіпсиконхальної (округлої) наприкінці нього (рис. 4).

На 4-му місяці ВР (початок плодового періоду онтогенезу людини) діаметр очної ямки становить $6,3 \pm 0,3$ мм. Осифікація зачатків кісток, які утворюють стінки очної ямки, триває. Хрящова модель решітчастої кістки дає зачаток трьом виростам, які починають формувати носові раковини. М'яз Мюллера розмежує очну ямку та прилеглі ділянки, але крило-піднебінна ямка зберігає сполучення з підскроневою ямкою та ділянкою навколо турецького сідла (рис. 5).

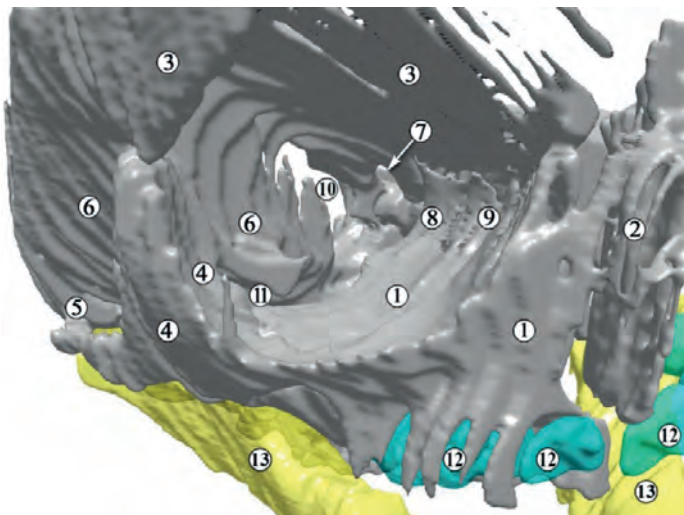


Рис. 4. 3D-реконструкція правої очної ямки 11-тижневого передплота людини (60,0 мм ТКД). Передня проекція. Зб. х25: 1 – верхня щелепа; 2 – носова кістка; 3 – лобова кістка; 4 – вилична кістка; 5 – виличний відросток скроневої кістки; 6 – велике крило клиноподібної кістки; 7 – зоровий канал; 8 – решітчаста кістка; 9 – слезозна кістка; 10 – верхня очноямкова щілина; 11 – нижня очноямкова щілина; 12 – зубні зачатки; 13 – нижня щелепа

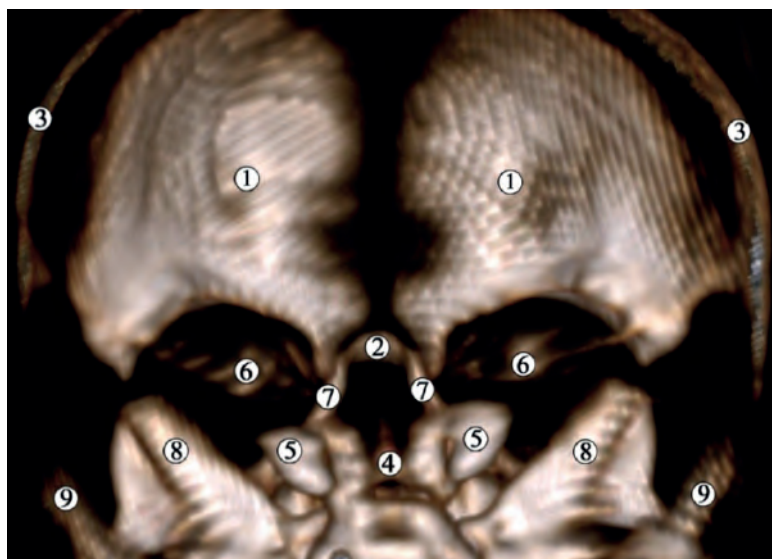


Рис. 5. Комп'ютерна томограма голови 4-місячного плода людини (180,0 мм ТПД). Задня проекція. Зб. х2,5: 1 – лобова кістка; 2 – решітчаста кістка; 3 – тім'яна кістка; 4 – тіло клиноподібної кістки; 5 – велике крило клиноподібної кістки; 6 – мале крило клиноподібної кістки; 7 – лобовий відросток верхньої щелепи; 8 – кам'яниста частина скроневої кістки; 9 – лускова частина скроневої кістки

У великих і малих крилах клиноподібної кістки визначається лише бічний та присередній осередки скостеніння, але процеси осифікації інтенсивніші на бічному краю малих крил та на присередньому краю великих крил цієї кістки. Наприкінці 4-го місяця ВР присередній осередок осифікації малих крил клино-

подібної кістки стає добре помітним на комп'ютерних томограмах, збільшується розмір малих крил, завдяки чому звужується сполучення підскроневої ямки з очною ямкою, але м'яз Мюллера все ще відмежує очною ямку від клино-піднебінно-піднижньоскроневого комплексу.

Із середини 5-го місяця ВР діаметр очної ямки не перевищує 10,0 мм. Завдяки злиттю присереднього та бічного осередків скостеніння формується дефінітивне мале крило клиноподібної кістки, що призводить до розмежування клино-піднебінної та підскроневої ямок кістковим шаром. Навколо зорового нерва відбувається розвиток малого крила клиноподібної кістки, що слід вважати початком морфогенезу зорового каналу. Проміжок між великим та малим крилами клиноподібної кістки є зачатком верхньої очноямкової щілини. Наприкінці 5-го місяця ВР очна ямка змінює свою форму на більш округлу, мезоконхальну. Цьому сприяє також

прискорене зростання висоти очної ямки, так як відбувається інтенсивний розвиток кісток лицевого відділу черепа та бічної стінки носової порожнини (завдяки розвитку приносних пазух). Осередки скостеніння виявляються вже в решітчастій кістці та в периферичних відділах носових раковин.

На 6-му місяці ВР на комп'ютерних томограмах помітне інтенсивне скостеніння лобової, клиноподібної та решітчастої кісток і верхніх щелеп (рис. 6). М'яз Мюллера відносно зменшується, а його гладком'язова тканина трансформується у сполучну, про що свідчить поява пучків колагенових волокон.

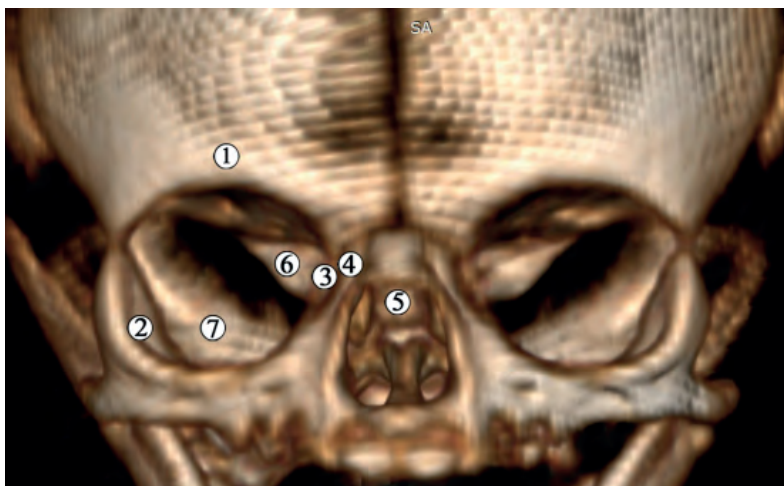


Рис. 6. Комп'ютерна томограма голови 6-місячного плода людини (260,0 мм ТПД). Передня проєкція. Зб. х2: 1 – лобова кістка; 2 – вилична кістка; 3 – решітчаста кістка; 4 – лобовий відросток верхньої щелепи; 5 – тіло клиноподібної кістки; 6 – мале крило клиноподібної кістки; 7 – велике крило клиноподібної кістки

Наприкінці 6-го місяця ВР середній діаметр очної ямки плода дорівнює $12,5 \pm 0,4$ мм. Хрящові моделі верхівки очної ямки трансформуються в кісткову тканину, а охрястя – в окістя з формуванням сухожилкового кільця Цинна навколо зорового каналу та присередньої частиною верхньої очноямкової щілини.

Наприкінці 8-го місяця ВР з'являється зачаток верхньощелепної пазухи. Структура і форма лобової кістки та малого крила клиноподібної кістки максимально схожа на дефінітивну. Ці кісткові структури починають межувати одна з одною, формуючи провізорний очноямково-клино-лобовий шов. Лобова кістка та велике крило клиноподібної кістки також наближаються одна до одної, формуючи дефінітивний бічний клино-лобовий шов біля бічної стінки очної ямки. Прогресує скостеніння верхньощелепної кістки, хоча решітчаста кістка все ще осифікована частково.

Наприкінці 9-го місяця ВР середній діаметр очної ямки становить $16,0 \pm 0,5$ мм. Унаслідок зростання своєї висоти, очна ямка набуває гіпсихональної форми. Наприкінці плодового періоду ВР очна ямка залишається все ще зачатковою. Про це свідчить великий вміст нескостенілої сполучної тканини у складі кісткових зачатків, особливо у ділянці її верхівки. Скостеніння решітчастої кістки все ще триває, крім цього, половина нижньої стінки очної ямки утворена м'язом Мюллера. Його товщина зменшується більш інтенсивно, ніж площа.

Аналіз вікової динаміки морфометричних параметрів очної ямки впродовж плодового періоду ВР дозволить встановити особливості змін її діаметру, окружності та площі. У цілому ці зміни характеризуються лінійним зростанням (рис. 7) з періодами незначної інтенсифікації та уповільнення, які характеризуються нерівномірним перебігом морфогенетичних змін і топографо-анатомічних співвідношень між кістками очної ямки і тому вони можуть бути критичними з огляду на велику імовірність появи варіантів будови та вроджених вад ділянки.

Аналізуючи темпи зростання морфометричних параметрів очної ямки, можна стверджувати, що критичним періодом її морфогенезу є 6-й місяць ВР, під час якого проявляється гетерохронність темпів зростання горизонтального її розміру відносно вертикального, а її форма повертається до мезоконхальної, притаманної попередньому, передплодовому періоду розвитку. Ці часові трансформації форми та розмірів очної ямки пояснюються, на нашу думку, зростанням діаметру очного яблука, розмірів лицевого відділу черепа, що загалом визначає форму очної ямки.

На 8-му місяці ВР будова і топографія структур очної ямки починають набувати ознак дефінітивного стану, остаточно встановлюється форма очної ямки, починаються рівномірні темпи зростання всіх морфометричних параметрів, за виключенням окружності очної ямки наприкінці пренатального періоду онтогенезу людини.

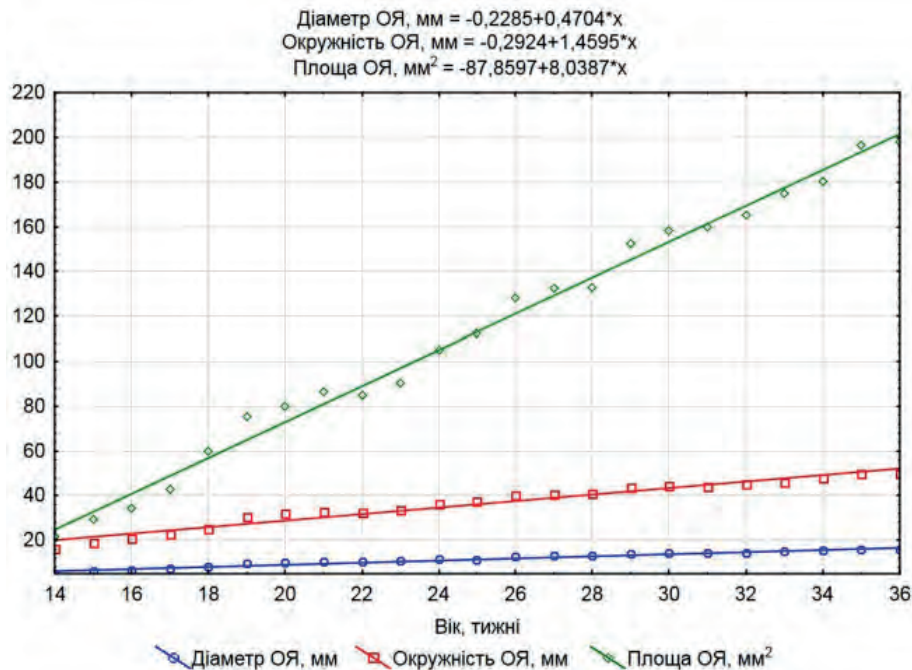


Рис. 7. Динаміка зростання діаметру, окружності та площі очної ямки (ОЯ) у плодів людини.

Дослідження особливостей морфогенезу, будови, конституційної, статево-вікової анатомічної мінливості кісток черепа людини в пре- і постнатальному періодах онтогенезу людини не втрачають своєї актуальності у зв'язку з тенденцією до зростання частоти уроджених вад, які викликають тяжку перинатальну патологію, труднощі в діагностиці, лікуванні та збільшення дитячої інвалідності структур голови людини [9-12]. Наше дослідження особливостей морфогенезу очної ямки охоплює весь пренатальний період – від виникнення джерел закладки кісток очної ямки і до становлення її дефінітивної будови, причому процеси осифікації до народження не завершуються [13].

Відомо, що процес скостеніння хрящових зачатків кісток черепа людини починається майже з 110 осередків остеогенезу в зародковому періоді ВР [8]. Ці центри скостеніння утворюють 45 кісток черепа новонародженого, які починають зрощуватися в постнатальному періоді розвитку, і вже у дорослої людини їх кількість складає 22 кістки. Після завершення їх скостеніння хрящова тканина все ще зберігаються в деяких структурах черепа. Отже, формоутворення черепа триває до 20-річного віку людини [4, 5, 10].

На 8-му тижні ВР відбувається перетинчастий остеогенез лобової кістки, який починається біля надочнояркової опуклості та поширюється у напрямку спереду назад. Також у цей віковий період візуалізується хрящовий зачаток малого крила клиноподібної кістки латерально від зорового нерва. Упродовж 8-го тижня ВР простежується також перетинчасте скостеніння виличної та піднебінної кісток, що в цілому узгоджується з результатами інших дослідників [6, 8]. Слід зауважити, що нижня стінка очної ямки у цей період розвитку представлена очноярковою м'язом Мюллера, який розмежує її з крилопіднебінною ямкою. М'яз Мюллера є чи не єдиним прикладом остеогенезу, який починається з м'язової тканини [13, 14].

У передплодів людини 10-го тижня ВР відбувається скостеніння очнояркової пластинки лобової кістки, яке починається медіально, а також слізозової і очнояркової пластинки великого крила клиноподібної кістки. У цей період розвитку утворюється мале крило клиноподібної кістки, яке поступово оточує зоровий нерв, і вже на початку 5-го місяці ВР утворюється зачаток зорового каналу, а проміжок між великим та малим крилами клиноподібної кістки перетворюється на верхню зорову щілину. Наприкінці 5-го місяця ВР центри скостеніння з'являються і в решітчастій кістці. У 6-місячних плодів прискорюється скостеніння лобової, клиноподібної та решітчастої кісток, верхніх щелеп. Очноярковою м'яз Мюллера зменшується в розмірі і трансформується у пучки колагенових волокон. Ми погоджуємося з Н. Osanai et al. (2011) [13], які вважають, що новоутворене окістя згодом скостеніє з утворенням кісткової пластинки вздовж нижньої очнояркової щілини. Наприкінці 8-го місяця ВР з'являється зачаток верхньощелепної пазухи.

Критичними періодами розвитку очної ямки є 6-й місяць ВР часовий проміжок гетерохтонності темпів зростання горизонтального розміру очної ямки відносно вертикального, та зворотньої трансформації її форми до мезоконхальної, притаманної передплодам. Зазначені часові трансформації форми і розмірів очної ямки пояснюються зростанням діаметру очного яблука, ростом черепа і лица, що у цілому визначає форму очної ямки і узгоджується з думкою інших дослідників цього питання [15-18].

Виявлені нами морфометричні закономірності змін параметрів очної ямки в плодовому періоді ВР можуть бути корисними для ранньої діагностики варіантів будови та вад розвитку структур очної ямки і голови в цілому [19].

До останнього часу маловивченими залишалися питання типової та статевої мінливості форми та розмірів

склепіння, основи, лицевого відділу черепа і, зокрема, очної ямки. На нашу думку, дослідження перелічених питань є актуальним та продиктовано запитом антропології, нейрохірургії, щелепно-лицьової хірургії [20-22]. Деталізація морфологічних даних про будову кісток склепіння, основи та лицевого відділу черепа наразі потрібна також для вирішення задач теоретичної морфології, антропології, судової медицини, біоінженерії [9, 23-26].

Висновки

1. Перші ознаки виникнення осередків скостеніння навколо основного нервового і вісцерального вмісту зачатка очної ямки визначаються у 6-тижневих зародків у вигляді семи хрящових моделей кісток, а перші центри осифікації серед зачатків кісток, які беруть участь у формуванні очної ямки, виявлені у зачатку верхньої щелепи. На 6-му місяці внутрішньоутробного розвитку починаються процеси скостеніння лобової, клиноподібної, решітчастої кісток і верхньої щелепи. Наприкінці 8-го місяця внутрішньоутробного розвитку, завдяки процесам скостеніння малого крила клиноподібної та лобової кісток, очна ямка набуває рис дефінітивної будови.

2. Із початку плодового періоду онтогенезу людини осифікація зачатків кісток, які утворюють стінки очної ямки, продовжується. Тривають процеси осифікації структур клиноподібної кістки, що призводить до морфологічних перетворень очної ямки у 5-місячних плодів – вона відмежовується від клино-піднебінної та підскроневої ямок кістковим шаром, формується зоро-

вий канал, а у 6-місячних плодів відбуваються процеси осифікації лобової, клиноподібної, решітчастої кісток і верхніх щелеп, а очноямковий м'яз Мюллера змінює свою структуру на волокнисту.

3. Аналіз вікової динаміки морфометричних параметрів очної ямки впродовж плодового періоду розвитку дозволив встановити особливості змін її діаметру, окружності та площі, що виражається математичними функціями: діаметр очної ямки, $\text{мм} = -0,23 + 0,47x$, окружність очної ямки, $\text{мм} = -0,29 + 1,46x$; площа очної ямки, $\text{мм}^2 = -87,86 + 8,039x$, де x – вік плода людини у тижнях.

4. Критичними періодами розвитку очної ямки є 6-й місяць пренатального онтогенезу, під час якого спостерігається нерівномірність темпів зростання горизонтального розміру очної ямки відносно вертикального, а її форма повертається до мезоконхальної, яка раніше спостерігалась у передплодів, а також 8-й місяць, під час якого уповільнюється зростання всіх параметрів очної ямки внаслідок інтенсивних процесів органогенезу її вісцеральних структур.

Перспективи подальших досліджень. Вважаємо за доцільне з'ясувати комплексом методів морфологічного дослідження особливості онтогенетичних перетворень очної ямки у плодовому періоді онтогенезу людини.

Конфлікт інтересів: відсутній.

Фінансування: самофінансування.

Література:

1. Цигикало ОВ, Козарійчук НЯ, Сикирицька ТБ. Джерела та хронологічна послідовність закладки структур очної ямки людини. Клінічна та експериментальна патологія. 2019;18(3):90-5. Доступно: http://nbuv.gov.ua/UJRN/kep_2019_18_3_17
2. Цигикало ОВ, Козарійчук НЯ, Процак ТВ, Забродська ОС. Особливості морфогенезу та топографії очної ямки людини. Morphologia. 2019;13(4):61-5. doi: 10.26641/1997-9665.2019.4.61-65
3. Цигикало ОВ, Козарійчук НЯ, Яковець КІ, Кулинич ГБ. Особливості морфогенезу структур очної ямки та органа зору у плодів людини. Буковинський медичний вісник. 2021;25(1):95-102. Доступно: http://nbuv.gov.ua/UJRN/bumv_2021_25_1_16
4. Gospe SM 3rd, Bhatti MT. Orbital Anatomy. Int Ophthalmol Clin. 2018;58(2):5-23. doi: 10.1097/IIO.0000000000000214
5. de Haan AB, Willekens B, Klooster J, Los AA, van Zwieten J, Botha CP, et al. The prenatal development of the human orbit. Strabismus. 2006;14(1):51-6. doi: 10.1080/09273970600579788
6. Tawfik HA, Dutton JJ. Embryologic and Fetal Development of the Human Orbit. Ophthalmic Plast Reconstr Surg. 2018;34(5):405-21. doi: 10.1097/IOP.0000000000001172
7. Gujar SK, Gandhi D. Congenital malformations of the orbit. Neuroimaging Clin N Am. 2011;21(3):585-602. doi: 10.1016/j.nic.2011.05.004
8. Zhang Q, Wang H, Udagawa J, Otani H. Morphological and morphometric study on sphenoid and basioccipital ossification in normal human fetuses. Congenit Anom (Kyoto). 2011;51(3):138-48. doi: 10.1111/j.1741-4520.2011.00322.x
9. Burns NS, Iyer RS, Robinson AJ, Chapman T. Diagnostic imaging of fetal and pediatric orbital abnormalities. AJR Am J Roentgenol. 2013;201(6):W797-808. doi: 10.2214/AJR.13.10949
10. Vachha BA, Robson CD. Imaging of Pediatric Orbital Diseases. Neuroimaging Clin N Am. 2015;25(3):477-501. doi: 10.1016/j.nic.2015.05.009
11. Ondeck CL, Pretorius D, McCaulley J, Kinori M, Maloney T, Hull A, et al. Ultrasonographic prenatal imaging of fetal ocular and orbital abnormalities. Surv Ophthalmol. 2018;63(6):745-53. doi: 10.1016/j.survophthal.2018.04.006
12. Belle M, Godefroy D, Couly G, Malone SA, Collier F, Giacobini P, et al. Tridimensional Visualization and Analysis of Early Human Development. Cell. 2017;169(1):161.e12-73. doi: 10.1016/j.cell.2017.03.008
13. Osanai H, Abe S, Rodríguez-Vázquez J, Verdugo-López S, Murakami G, Ohguro H. Human orbital muscle: a new point of view from the fetal development of extraocular connective tissues. Invest Ophthalmol Vis Sci. 2011;52(3):1501-6. doi: 10.1167/iops.10-6013
14. Putterman AM. New Insight Into the Physiologic Function of the Müller Muscle. Ophthalmic Plast Reconstr Surg. 2021;37(6):600-1. doi: 10.1097/IOP.0000000000002044
15. Vadgaonkar R, Rai R, Prabhu LV, Rai AR, Tonse M, Vani PC. Morphometric study of the medial orbital wall emphasizing the ethmoidal foramina. Surg Radiol Anat. 2015;37(7):809-13. doi: 10.1007/s00276-014-1410-7
16. Manlove AE, Romeo G, Venugopalan SR. Craniofacial Growth: Current Theories and Influence on Management. Oral Maxillofac Surg Clin North Am. 2020;32(2):167-75. doi: 10.1016/j.coms.2020.01.007

17. Grzonkowska M, Baumgart M, Badura M, Wiśniewski M, Szpinda M. Morphometric study of the primary ossification center of the frontal squama in the human fetus. *Surg Radiol Anat.* 2020;42(7):733-40. doi: 10.1007/s00276-020-02425-7
18. Ten B, Beger O, Esen K, Adanır SS, Hamzaoğlu EC, Çiçek F, et al. Anatomic features of the cranial aperture of the optic canal in children: a radiologic study. *Surg Radiol Anat.* 2021;43(2):187-99. doi: 10.1007/s00276-020-02604-6
19. Escaravage GK Jr, Dutton JJ. Age-related changes in the pediatric human orbit on CT. *Ophthalmic Plast Reconstr Surg.* 2013;29(3):150-6. doi: 10.1097/IOP.0b013e3182859716
20. Patel D, Tatum SA. Bone Graft Substitutes and Enhancement in Craniomaxillofacial Surgery. *Facial Plast Surg.* 2023;39(5):556-63. doi: 10.1055/s-0043-1770962
21. Cornelius C-P, Mayer P, Ehrenfeld M, Metzger MC. The orbits – anatomical features in view of innovative surgical methods. *Facial Plast Surg.* 2014;30(5):487-508. doi: 10.1055/s-0034-1394303
22. Ellis E 3rd. Surgical approaches to the orbit in primary and secondary reconstruction. *Facial Plast Surg.* 2014;30(5):537-44. doi: 10.1055/s-0034-1394100
23. Piot N, Barry F, Schlund M, Ferri J, Demondion X, Nicot R. 3D printing for orbital volume anatomical measurement. *Surg Radiol Anat.* 2022;44(7):991-8. doi: 10.1007/s00276-022-02968-x
24. Berger AJ, Kahn D. Growth and development of the orbit. *Oral Maxillofac Surg Clin North Am.* 2012;24(4):545-55. doi: 10.1016/j.coms.2012.08.001
25. Borumandi F, Hammer B, Noser H, Kamer L. Classification of orbital morphology for decompression surgery in Graves' orbitopathy: two-dimensional versus three-dimensional orbital parameters. *Br J Ophthalmol.* 2013;97(5):659-62. doi: 10.1136/bjophthalmol-2012-302825

ONTOGENETIC TRANSFORMATIONS OF BONES OF THE HUMAN ORBIT

R. Dmytrenko, N. Kozariychuk, O. Tsyhykalo, N. Kuzniak

**Bukovinian State Medical University
(Chernivtsi, Ukraine)**

Summary.

Introduction. Elucidation of the sources of human orbital bones, clarification of the sequence of their ossification will allow to create a morphological basis for effective interpretation of the data of fetal condition monitoring, will contribute to early diagnosis of variants of the structure and possible malformations of the head, organ of vision and related structures.

The aim of the study. The aim of this work was to find out the sources of origin, the chronology of ossification, the characteristics of age-related topographic and anatomical changes in the bones of the orbit.

Material and methods. 18 series of histological sections of samples of human embryos and pre-fetuses at the age of 4-12 weeks of intrauterine development (4,0-80,0 mm parietal-coccygeal length) and samples of 12 fetuses at the age of 4-9 months of intrauterine development (130,0-450, 0 mm parietal-calcaneal length) using a complex of morphological research methods (anthropometry, morphometry, preparation of histological sections, dissection, three-dimensional reconstruction of series of histological sections and computer tomography, statistical analysis).

The study was conducted in accordance with the main provisions of the European Union Convention on Human Rights and Biomedicine (1997), as well as the Helsinki Declaration on Ethical Principles of Medical Research Involving Human Subjects (1964-2008), EU Directive No. 609 (1986), Order of the Ministry of Health of Ukraine dated 23.09.2009 No. 690.

The work was carried out within the framework of the initiative research work of the Department of Histology, Cytology and Embryology of the Bukovinian State Medical University «Structural and functional peculiarities of tissues and organs in ontogenesis, regularities of variant, constitutional, sex and age-related and comparative human morphology». State registration number: 0121U110121. Deadlines: 01.2021-12.2025.

The results. The first signs of the appearance of ossification centers around the main nervous and visceral contents of the rudiment of the orbit are determined in 6-week-old embryos in the form of seven cartilaginous bone models, and the first centers of ossification among the rudiments of bones participating in the formation of the orbit are found in the rudiment of the maxilla. In the 6th month of intrauterine development, the processes of ossification of the frontal, sphenoid, ethmoid and maxillary bones begin. At the end of the 8th month of intrauterine development, due to the ossification processes of the lesser wing of the sphenoid and frontal bones, the orbit acquires features of a definitive structure.

From the beginning of the fetal period of human ontogenesis, ossification of the structures of the sphenoid bone continues, which leads to morphological transformations of the orbit in 5-month fetuses – it is separated from the sphenopalatine and infratemporal fossa by a bone layer, the optic canal is formed, and in 6-month fetuses processes of ossification of the frontal, sphenoid, ethmoid and maxillary bones, and Müller's orbital muscle changes its structure into a fibrous one.

The analysis of the age-related dynamics of the morphometric parameters of the orbit during the fetal period of intrauterine development made it possible to establish the peculiarities of changes in its diameter, circumference and area, which are expressed by mathematical functions: diameter of the orbit, mm = $-0.2285 + 0.4704 * x$; circumference of the orbit, mm = $-0.2924 + 1.4595 * x$; area of the orbit, mm² = $-87.8597 + 8.0387 * x$, where x is the age of the human fetus in weeks.

Conclusion. The critical periods of the development of the orbit are the 6th month of prenatal ontogenesis, during which there is an uneven growth rate of the horizontal size of the orbit in relation to the vertical one, and its shape returns to the mesoconchal, which was previously observed in fetuses, as well as the 8th month, during which the growth of all parameters of the orbit slows down due to intensive processes of organogenesis of its visceral structures.

Key words: Skull Bones; Orbit; Prenatal Development; Anatomical Variability; Human.

Контактна інформація:

Дмитренко Роман Романович – кандидат медичних наук, доцент кафедри хірургічної стоматології та щелепно-лицевої хірургії Буковинського державного медичного університету (м. Чернівці, Україна).

e-mail: dmytrenko_roman@bsmu.edu.ua

ORCID ID: <https://orcid.org/0000-0002-1657-0927>

Researcher ID: <http://www.researcherid.com/rid/D-5584-2017>

Scopus Author ID: <https://www.scopus.com/authid/detail.uri?authorId=57206893715>

Козарійчук Наталія Ярославівна – доктор філософії, доцент кафедри дитячої хірургії, отоларингології та офтальмології Буковинського державного медичного університету (м. Чернівці, Україна).

e-mail: natakozariy@gmail.com

ORCID ID: <https://orcid.org/0000-0002-8884-507X>

Researcher ID: <http://www.researcherid.com/rid/E-1400-2017>

Цигикало Олександр Віталійович – доктор медичних наук, професор, завідувач кафедри гістології, цитології та ембріології Буковинського державного медичного університету (м. Чернівці, Україна).

e-mail: tsyhykalo.olexandr@bsmu.edu.ua

ORCID ID: <https://orcid.org/0000-0003-2302-426X>

Scopus Author ID: <https://www.scopus.com/authid/detail.uri?authorId=57195933570>

Researcher ID: <http://www.researcherid.com/rid/C-3676-2017>

Наталія Богданівна Кузняк – доктор медичних наук, професор, завідувач кафедри хірургічної стоматології та щелепно-лицевої хірургії Буковинського державного медичного університету (м. Чернівці, Україна).

e-mail: kuzniak_nataliia@bsmu.edu.ua

ORCID ID: <https://orcid.org/0000-0002-4020-7597>

Scopus Author ID: <https://www.scopus.com/authid/detail.uri?authorId=57208746368>

Researcher ID: <http://www.researcherid.com/rid/D-5101-2017>

Contact Information:

Roman Dmytrenko – Candidate of Medical Science, Docent, Associate Professor, Department of Dentistry and Maxillofacial surgery of Bukovinian State Medical University (Chernivtsi, Ukraine).

e-mail: dmytrenko_roman@bsmu.edu.ua

ORCID ID: <https://orcid.org/0000-0002-1657-0927>

Researcher ID: <http://www.researcherid.com/rid/D-5584-2017>

Scopus Author ID: <https://www.scopus.com/authid/detail.uri?authorId=57206893715>

Nataliia Kozariychuk – PhD, Associate Professor of the Department of Pediatric Surgery, Otolaryngology and Ophthalmology of Bukovinian State Medical University (Chernivtsi, Ukraine).

e-mail: natakozariy@gmail.com

ORCID ID: <https://orcid.org/0000-0002-8884-507X>

Researcher ID: <http://www.researcherid.com/rid/E-1400-2017>

Olexandr Tsyhykalo – Doctor of Medical Sciences, Professor, Head of the Department of Histology, Cytology and Embryology of Bukovinian State Medical University (Chernivtsi, Ukraine).

e-mail: tsyhykalo.olexandr@bsmu.edu.ua

ORCID ID: <https://orcid.org/0000-0003-2302-426X>

Scopus Author ID: <https://www.scopus.com/authid/detail.uri?authorId=57195933570>

Researcher ID: <http://www.researcherid.com/rid/C-3676-2017>

Nataliia Kuzniak – Doctor of Medical Science, Full Professor, Head of the Department of Dentistry and Maxillofacial surgery of Bukovinian State Medical University (Chernivtsi, Ukraine).

e-mail: kuzniak_nataliia@bsmu.edu.ua

ORCID ID: <https://orcid.org/0000-0002-4020-7597>

Scopus Author ID: <https://www.scopus.com/authid/detail.uri?authorId=57208746368>

Researcher ID: <http://www.researcherid.com/rid/D-5101-2017>



Надійшло до редакції 20.12.2023 р.
Підписано до друку 15.02.2024 р.