

**МІНІСТЕРСТВО ОХОРОНИ ЗДОРОВ'Я УКРАЇНИ
БУКОВИНСЬКИЙ ДЕРЖАВНИЙ МЕДИЧНИЙ УНІВЕРСИТЕТ**



МАТЕРІАЛИ

96 – ї

**підсумкової наукової конференції
професорсько-викладацького персоналу
БУКОВИНСЬКОГО ДЕРЖАВНОГО МЕДИЧНОГО УНІВЕРСИТЕТУ**

16, 18, 23 лютого 2015 року

Чернівці – 2015

УДК 001:378.12(477.85)

ББК 72:74.58

М 34

Матеріали 96 – ї підсумкової наукової конференції професорсько-викладацького персоналу Буковинського державного медичного університету (Чернівці, 16, 18, 23 лютого 2015 р.) – Чернівці: Медуніверситет, 2015. – 352 с. іл.

ББК 72:74.58

У збірнику представлені матеріали 96 – ї підсумкової наукової конференції професорсько-викладацького персоналу Буковинського державного медичного університету (Чернівці, 16, 18, 23 лютого 2015 р.) із стилістикою та орфографією у авторській редакції. Публікації присвячені актуальним проблемам фундаментальної, теоретичної та клінічної медицини.

Загальна редакція – професор, д.мед.н. Бойчук Т.М., професор, д.мед.н. Іващук О.І., доцент, к.мед.н. Безрук В.В.

Наукові рецензенти:

доктор медичних наук, професор Кравченко О.В.

доктор медичних наук, професор Давиденко І.С.

доктор медичних наук, професор Дейнека С.Є.

доктор медичних наук, професор Денисенко О.І.

доктор медичних наук, професор Заморський І.І.

доктор медичних наук, професор Колоскова О.К.

доктор медичних наук, професор Коновчук В.М.

чл.-кор. АПН України, доктор медичних наук, професор Пішак В.П.

доктор медичних наук, професор Гринчук Ф.В.

доктор медичних наук, професор Слободян О.М.

доктор медичних наук, професор Тащук В.К.

доктор медичних наук, професор Ткачук С.С.

доктор медичних наук, професор Тодоріко Л.Д.

ISBN 978-966-697-588-4

© Буковинський державний медичний
університет, 2015



частини правих і лівих бічних шлуночків у чоловіків та жінок; довжини задніх рогів бічних шлуночків як у чоловіків, так і у жінок; відстані між передніми рогами бічних шлуночків у чоловіків. Водночас спостерігається зменшення з віком (21-60 років) як у чоловіків, так і жінок відстані між задніми рогами бічних шлуночків. Прижиттєва морфометрична характеристика бічних шлуночків головного мозку людини в I-й і II-й періоди зрілого віку та виявлені на її основі критерії вікової реорганізації головного мозку можуть бути цікавими для спеціалістів у галузі вікової нейроанатомії, геріатрії, нейрофізіології та нейрохірургії, а для спеціалістів із МРТ- та КТ- діагностики виступати в якості еквівалента анатомічної норми бічних шлуночків головного мозку.

Використання сучасних інформаційних технологій в медицині істотно розширює можливості традиційних підходів при вивченні анатомії живої людини; дозволяє отримувати нову інформацію про об'єкт дослідження, здійснювати моделювання анатомічних об'єктів із збереженням їх справжніх розмірів і форм, проводити комп'ютерну діагностику в 3-D режимі і накопичувати інформацію про їх біорізноманіття. Використання способу прижиттєвої 3-D реконструкції анатомічних об'єктів знімає певні вікові обмеження щодо можливості реконструкції органів та структур у постнатальному періоді онтогенезу, оскільки не вимагає серії гістологічних зрізів, підвищує ефективність вивчення морфології анатомічних органів та структур як за умов фізіологічної норми, так і при патології, сприяє дослідженню динаміки становлення форми та синтопії органів.

Колесник В.В., Олійник І.Ю.*

МОРФОМЕТРИЧНА ХАРАКТЕРИСТИКА БІЧНИХ ШЛУНОЧКІВ ГОЛОВНОГО МОЗКУ ЛЮДИНИ В ПЕРІОД ЗРІЛОГО ВІКУ

Кафедра нервових хвороб, психіатрії та мед. психології ім. С.М.Савенка,

Кафедра патологічної анатомії,*

Буковинський державний медичний університет

Використання сучасних методів отримання зображень у медицині, що базуються на новітніх технологіях, відкрило широкі можливості для прижиттєвого дослідження різних систем і органів (Колесник В.В., 2012). Впровадження у сучасну медичну практику новітніх методів нейровізуалізації суттєво вдосконалює та покращує принципи діагностики і лікування морфологічних змін головного мозку, а також відкриває нові можливості та перспективи вивчення бічних шлуночків. Особливої уваги морфологів сьогодні заслуговує метод 3-D реконструкції біологічних об'єктів, який є високоінформативним та перспективним відносно подальшої участі 3-D змодельованих структур в морфометричному, стереологічному та інших аналізах.

Мета дослідження полягала у проведенні комплексного вивчення статеві-вікових морфометричних особливостей бічних шлуночків головного мозку людей зрілого віку (21-60 рр.) з побудовою тривимірної їх зображення шляхом застосування комп'ютерного 3-D реконструювання.

Досліджено 55 магнітно-резонансних томограм: 15 чоловіків і 12 жінок початку I періоду (21-22 роки) та 14 чоловіків і 14 жінок кінця II періоду (55-60 років) зрілого віку. Віковий розподіл груп здійснено згідно класифікації періодів онтогенезу людини, ухваленої VII Всесоюзною конференцією з проблем вікової морфології, фізіології та біохімії АМН СРСР (Москва, 1965). Для дослідження використано заміри за магнітно-резонансними томограмами осіб без виражених патологічних змін головного мозку (такі як аневризми, кісти, пухлини, тощо) із застосуванням морфометричних методик згідно рекомендацій з енцефалометрії. Дослідження проведено згідно укладеної угоди про наукову співпрацю (2012) з використанням архіву магнітно-резонансних томограм відділення МРТ шведсько-української клініки "Angelholm" (м. Чернівці). Томографію проводили у стандартних анатомічних площинах (фронтальній, сагітальній, аксіальній) на магнітно-резонансному томографі Pre-Owned Siemens Impact 1,0 T Expert Mobile MRT (виробництво "Sun Microsystems", USA, Monarch Medical) з магнітною індукцією 1,0 Тл. Статистичний аналіз отриманих кількісних даних проводили з використанням пакетів прикладних програм "SPSS 13.0", "Biostatistica 4.03" і додатка Excel з пакету MS Office XP.

Для створення комп'ютерних моделей використовували програмне забезпечення Photoshop CS2 (підготовка фотографій), Amiga 5,0 (створення та вирівнювання контурів), 3-DS MAX 8,0 (кінцева обробка й візуалізація). Комп'ютерну 3-D реконструкцію проводили згідно рекомендацій авторів.

Досліджено та статистичного опрацьовано за магнітно-резонансними томограмами 19 морфометричних параметрів замірів бічних шлуночків, часток та мозолистого тіла головного мозку чоловіків і жінок зрілого віку. Аналіз даних свідчить про те, що більша частина морфометричних показників від початку I періоду зрілого віку до кінця II періоду зрілого віку (від 21-22 до 55-60 років) змінюється. Спираючись на методологію патенту України № 62646 (2011) "Спосіб 3-D реконструкції анатомічних об'єктів за макрофотографіями їх анатомічних зрізів" з використанням цифрових МРТ-зображень бічних шлуночків головного мозку людини та з допомогою 3-5 додаткових штучних паралельних координатних осей (внутрішні маркери) нами одержано 3-D зображення шлуночків головного мозку людини 42 років. Застосування елементів запропонованого способу дозволяє підвищити точність зіставлення зрізів (з серії магнітно-резонансних томограм) один з одним для 3-D реконструкції шлуночків головного мозку з метою подальшого дослідження особливостей зовнішнього рельєфу чи порожнин органів у різних проекціях.

Вивчення морфометричних характеристик головного мозку чоловіків і жінок початку I-го – кінця II-го періодів зрілого віку (21-60 рр.) за їх магнітно-резонансними томограмами показало зменшення з віком розмірів кінцевого мозку: довжини правої і лівої лобових часток у чоловіків, довжини правої і лівої скроневих часток у чоловіків і жінок; спостерігається зміна морфометричних характеристик мозолистого тіла (зменшення довжини коліна мозолистого тіла у жінок, збільшення товщини мозолистого тіла у чоловіків). Особливо варто зазначити



вікове збільшення розмірів структур бічних шлуночків головного мозку: довжини передніх рогів бічних шлуночків як у чоловіків, так і у жінок; довжини центральної частини бічних шлуночків у чоловіків; ширини центральної частини правих і лівих бічних шлуночків у чоловіків та жінок; довжини задніх рогів бічних шлуночків як у чоловіків, так і у жінок; відстані між передніми рогами бічних шлуночків у чоловіків. Водночас спостерігається зменшення з віком (21-60 років) як у чоловіків, так і жінок відстані між задніми рогами бічних шлуночків.

Таким чином, спираючись на результати дослідження можна дійти наступних висновків: 1. Використання сучасних інформаційних технологій в медицині істотно розширює можливості традиційних підходів при вивченні анатомії живої людини; дозволяє отримувати нову інформацію про об'єкт дослідження, здійснювати моделювання анатомічних об'єктів із збереженням їх справжніх розмірів і форм, проводити комп'ютерну діагностику в 3-D режимі і накопичувати інформацію про їх біорізноманіття. 2. Використання способу прижиттєвої 3-D реконструкції анатомічних об'єктів знімає певні вікові обмеження щодо можливості реконструкції органів та структур у постнатальному періоді онтогенезу, оскільки не вимагає серії гістологічних зрізів, підвищує ефективність вивчення морфології анатомічних органів та структур як за умов фізіологічної норми, так і при патології, сприяє дослідженню динаміки становлення форми та синтопії органів. 3. Прижиттєва морфометрична характеристика бічних шлуночків головного мозку людини в I-й і II-й періоди зрілого віку та виявлені на її основі критерії вікової реорганізації головного мозку можуть бути цікавими для спеціалістів у галузі вікової нейроанатомії, геріатрії, нейрофізіології та нейрохірургії, а для спеціалістів із МРТ- та КТ- діагностики виступати в якості еквівалента анатомічної норми бічних шлуночків головного мозку.

Комшук Т.С.

ФЕТОМЕТРИЧНІ ПОКАЗНИКИ ЦИРКУМВЕНТРИКУЛЯРНОЇ СИСТЕМИ МОЗКУ ПЛОДІВ ЧЕРНІВЕЦЬКОЇ ОБЛАСТІ

Кафедра анатомії людини ім. М.Г. Туркевича

Буковинський державний медичний університет

Найважливіше завдання акушерсько-гінекологічної служби – підвищення якості та ефективності пренатальної діагностики плода. Одним з основних компонентів цієї діагностики є ультразвукова фетометрія. Цей метод базується на вимірюванні різних анатомічних структур плода.

Зіставлення отриманих даних фетометрії з нормативними дозволяє встановити відповідність розмірів плода терміну вагітності, оцінювати темпи його зростання, уточнити термін вагітності.

Як показує аналіз літератури, відмінності між номограмами ультразвукових фетометричних показників можуть бути пов'язані з етнічними особливостями антропометричних показників. Все це вимагає розробки та використання єдиних нормативів ультразвукової фетометрії в конкретному регіоні, оскільки застосування регіональних номограм фетометрії покликано забезпечити правильну оцінку динаміки росту плода і підвищити ефективність пренатальної діагностики затримки його внутрішньоутробного розвитку.

Метою нашого дослідження було вивчення нормальних регіональних фетометричних показників циркумвентрикулярної системи плода у II триместрі вагітності.

Ретроспективно проаналізовано 164 протоколи ультразвукового дослідження (УЗД) II триместру фізіологічних вагітностей жінок, які проживають у Чернівецькій області. УЗД виконані на базі медико-генетичного центру обласного діагностичного центру.

Проаналізовані фетометричні показники циркумвентрикулярної системи плодів. Вивчено біпаріетальний розмір, шлуночково-півкульний індекс, розміри передніх, задніх рогів та тіла бічних шлуночків, мозочок, порожнину прозорої перетинки, субарахноїдальний простір та велику цистерну мозку.

Використані загальноприйняті в медико-біологічних дослідженнях статистичні методи.

У трансталамичній площині вимірювали біпаріетальний розмір (БПР), лобово-потилічний розмір (ЛПР) та розміри порожнини прозорої перетинки (ППР), які представлені на рис. 1.

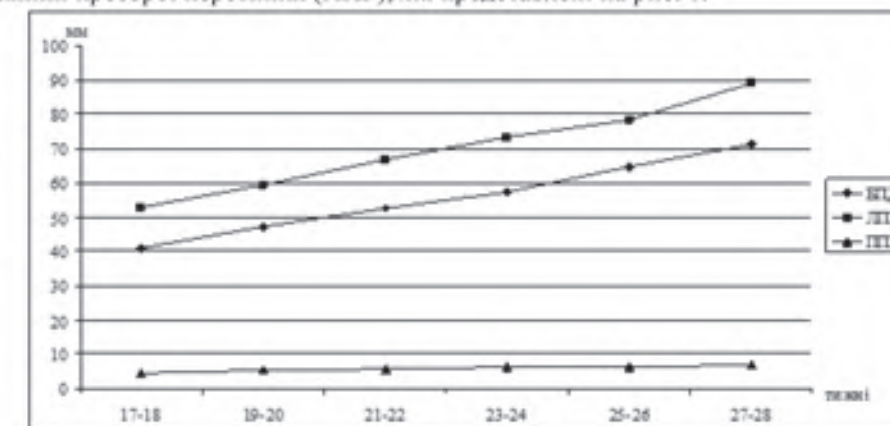


Рис. 1. Регіональні показники структур мозку, виміряні у трансталамичній площині