

**МІНІСТЕРСТВО ОХОРОНИ ЗДОРОВ'Я УКРАЇНИ
БУКОВИНСЬКИЙ ДЕРЖАВНИЙ МЕДИЧНИЙ УНІВЕРСИТЕТ**



МАТЕРІАЛИ

96 – ї

**підсумкової наукової конференції
професорсько-викладацького персоналу
БУКОВИНСЬКОГО ДЕРЖАВНОГО МЕДИЧНОГО УНІВЕРСИТЕТУ**

16, 18, 23 лютого 2015 року

Чернівці – 2015

УДК 001:378.12(477.85)
ББК 72:74.58
М 34

Матеріали 96 – ї підсумкової наукової конференції професорсько-викладацького персоналу Буковинського державного медичного університету (Чернівці, 16, 18, 23 лютого 2015 р.) – Чернівці: Медуніверситет, 2015. – 352 с. іл.

ББК 72:74.58

У збірнику представлені матеріали 96 – ї підсумкової наукової конференції професорсько-викладацького персоналу Буковинського державного медичного університету (Чернівці, 16, 18, 23 лютого 2015 р.) із стилістикою та орфографією у авторській редакції. Публікації присвячені актуальним проблемам фундаментальної, теоретичної та клінічної медицини.

Загальна редакція – професор, д.мед.н. Бойчук Т.М., професор, д.мед.н. Іващук О.І., доцент, к.мед.н. Безрук В.В.

Наукові рецензенти:

доктор медичних наук, професор Кравченко О.В.
доктор медичних наук, професор Давиденко І.С.
доктор медичних наук, професор Дейнека С.Є.
доктор медичних наук, професор Денисенко О.І.
доктор медичних наук, професор Заморський І.І.
доктор медичних наук, професор Колоскова О.К.
доктор медичних наук, професор Коновчук В.М.
чл.-кор. АПН України, доктор медичних наук, професор Пішак В.П.
доктор медичних наук, професор Гринчук Ф.В.
доктор медичних наук, професор Слободян О.М.
доктор медичних наук, професор Тащук В.К.
доктор медичних наук, професор Ткачук С.С.
доктор медичних наук, професор Тодоріко Л.Д.

ISBN 978-966-697-588-4

© Буковинський державний медичний
університет, 2015



б настільки великий вплив на стан організму, органів ротової порожнини і травну систему в цілому (С.Райан, 2009). Пізнання закономірностей становлення будови і топографії під'язикових слинних залоз (ПЯСЗ) має важливе значення для тлумачення істинного напрямку процесів органогенезу, механізмів нормального формоутворення органів, виникнення анатомічних варіантів та природжених вад (Ю.Т.Ахтемічукта ін., 2011).

Метою дослідження було вивчення варіантів форми великих під'язикових проток та частоту їхніх проявів у передплодів (Пп) та плодів (Пл) людини.

У дослідження включено препарати 60 Пп людини (7–12 тижнів ВУР) та 51 Пл (4–10 місяців ВУР). Реалізацію мети дослідження досягнуто застосуванням методів макроскопії, мікроскопії серій послідовних гістологічних і топографоанатомічних зрізів, графічного та пластичного реконструювання, тонкого препарування під контролем біокулярної лупи, морфометрії.

Метами гістологічного дослідження, графічної та пластичної реконструкції встановлено, що первинний зачаток ПЯСЗ вперше з'являється наприкінці зародкового періоду в зародків 12,8 мм тім'яно-куприкової довжини (ТКД) та утворюється шляхом вгинання (вдавнення) епітелію дна первинної ротової бухти в прилеглу мезенхіму ділянки язиково-альвеолярних борозен по обидва боки від зачатка язика.

На початку передплодового періоду онтогенезу людини (Пп 14,0 мм ТКД) зачаток ПЯСЗ значно збільшується і набуває вигляду суцільного епітеліального тяжа, який представлений великою кількістю клітин, що діляться. Упродовж передплодового періоду із зачатком ПЯСЗ відбувається ряд послідовних змін: формування чисельних епітеліальних тяжів II, III, IV порядку (відгалужень від основного епітеліального зачатка); утворення порожнини (каналу) у головному епітеліальному зачатку та його галуженнях II–IV порядку; концентрація клітин мезенхіми, яка оточує епітеліальні тяжі (формування мезенхімної частини ПЯСЗ) з чітким відмежуванням її від сусідніх тканин.

Встановлено, що починаючи з Пп 29,0–30,0 мм ТКД формотворчі процеси в зачатках ПЯСЗ проходять більш інтенсивно, що зв'язано, очевидно, із появою та різким зростанням кількості кровоносних судин, які розміщені між термінальними ділянками дихотомічних розгалужень епітеліальних тяжів. Для Пп людини 34,0–56,0 мм ТКД характерним є збільшення кількості деревоподібно розгалужених епітеліальних тяжів, сліпі кінці яких утворюють розширення (майбутні ацинуси). Останні представлені скупченням епітеліальних клітин.

У пренатальному онтогенезі людини (передплодовий та плодовий періоди) прогресивний розвиток зачатка ПЯСЗ зумовлює виокремлення головного (первинного) епітеліального тяжа у велику під'язикову протоку (*ductussublingualis*), а його галужень II–IV порядку – у аналогічні за порядком вивідні протоки ПЯСЗ.

Комплексне дослідження серійних гістологічних зрізів ПЯСЗ передплодів людини надало можливість виділити в цей період ВУР три варіанти форми великої під'язикової протоки: пряма, дугоподібна та коліноподібна.

Дослідженням серій гістологічних зрізів ПЯСЗ встановлено, що у Пл людини 4–6 місяців ВУР (Пл людини 81,0 – 230,0 мм ТКД) в термінальних відділах (внутрішньоклітинно) та у просвіті великої під'язикової протоки світлооптично виявляються кристалоподібні секреторні продукти. Однак у 6-місячних Пл (Пл людини 185,0 – 230,0 мм ТКД) кінцеві секреторні відділи ПЯСЗ ще не до кінця сформовані. Посеред плодового періоду (Пл людини 186,0 – 270,0 мм ТКД, що відповідає 6–7 місяцям ВУР) ПЯСЗ має будову вже досить наближену до дефінітивної. На даному етапі розвитку продовжує зростати кількість ацинусів з поступовим зменшенням між ними товщини прошарку сполучної тканини.

Встановлено, що у Пл 4–10 місяців ВУР абсолютну більшість (88,24 %) становить дугоподібна форма великої під'язикової протоки. У силу анатомічної мінливості пряма та коліноподібна форми великої під'язикової протоки виявлені в незначній частині випадків досліджених ПЯСЗ (7,84 % та 3,92 % відповідно). Особливістю будови ПЯСЗ Пл людини наприкінці плодового періоду пренатального онтогенезу (Пл 280,0 – 375,0 мм ТКД) є наявність великої кількості деревоподібно розгалужених внутрішньочасточкових проток.

Таким чином, вперше запропоновано систематику варіантів форми великої під'язикової протоки (*ductussublingualis*) ПЯСЗ у передплодів та плодів людини з визначенням форми як: пряма, дугоподібна та коліноподібна. Особливістю топографії великих під'язикових проток у пренатальному онтогенезі людини є, як правило, наявність у їхньому дистальному відділі спільного фрагмента внаслідок злиття великої під'язикової протоки з піднижньощелепною протокою (*ductussubmandibularis*), який відкривається в роту порожнину в ділянці під'язикового м'яса (*carunculasublingualis*).

Бойчук О.М., Бамбуляк А.В.*, Лопушняк Л.Я.

ОСОБЛИВОСТІ БУДОВИ РЕШІТЧАСТОЇ КІСТКИ У ГРУДНОМУ ВІЦІ ОНТОГЕНЕЗУ ЛЮДИНИ

Кафедра анатомії людини ім. М.Г. Туркевича

*Кафедра хірургічної та дитячої стоматології**

Буковинський державний медичний університет

Хрящову частину носової перегородки утворює однорідна хрящова тканина, і віддиференціювати хрящ носової перегородки від перпендикулярної пластинки решітчастої кістки у грудному віці ще неможливо. Кісткову частину носової перегородки утворює леміш. Внаслідок зростання його пластинок у цьому віковому періоді він уже представлений суцільною кістковою пластинкою. На задньому краї пластинки виявляються невеликі крила, які прилягають до тіла клиноподібної кістки. Передньозадній розмір лемеша досягає (29,0±0,13) мм, вертикальний – (9,6±0,05) мм.



Передньозадній розмір носової перегородки в дітей грудного віку дорівнює (36,0±0,13) мм, найбільший вертикальний розмір – (20,0±0,13) мм. Товщина однорідної хрящової пластинки носової перегородки майже не змінюється: 1,6–2,0 мм, а разом із слизовою оболонкою вона становить 2,2–3,8 мм. На 8 препаратах (40%) виявлено орган Якобсона.

Верхня стінка носової порожнини в передньому відділі утворена внутрішніми поверхнями носових кісток, а також носовою частиною лобової кістки, парні закладки якої вже зросли. У середній частині вона утворена дірчастою пластинкою решітчастої кістки, в якій острівці кісткової тканини значно розширені. Передньозадній розмір останньої збільшується до (15,0±0,1) мм, поперечний – до (3,6±0,05) мм. Задній відділ верхньої стінки носової порожнини доповнюється передньонижньою поверхнею тіла клиноподібної кістки.

Бічна стінка носової порожнини утворена (спереду до заду) внутрішньою поверхнею носової кістки, носовою поверхнею тіла верхньої щелепи, яка досягає (14,0±0,13) мм у висоту та її лобовим відростком, який прилягає до лобової кістки. З останнім з'єднується слъзова кістка, яка має прямокутну форму. Її вертикальний розмір не перевищує (8,0±0,24) мм, горизонтальний – (5,2±0,05) мм. На очноямковій поверхні слъзової кістки виявляється невеликий задній носовий гребінь.

У середній частині бічна стінка утворена присередньою поверхнею решітчастого лабіринту. Його передньозадній розмір збільшується до (15,2±0,13) мм, вертикальний – до (6,4±0,05) мм. Позаду від решітчастого лабіринту розташована перпендикулярна пластинка піднебінної кістки висотою (7,6±0,14) мм та шириною (4,8±0,05) мм. Задній відділ бічної стінки доповнюється присередньою пластинкою крилоподібного відростка, висота якої не перевищує (7,6±0,05) мм, ширина – (5,6±0,13) мм.

Усі носові раковини в дітей грудного віку добре виражені. На 6 препаратах (30%) виявлена найвища носова раковина. Товщина її кісткової пластинки дорівнює (0,6±0,05) мм, разом із слизовою оболонкою – (2,0±0,05) мм. Передньозадній її розмір дорівнює (12,0±0,13) мм. Вона виступає в носову порожнину на (3,0±0,04) мм.

Верхня носова раковина представлена кістковою пластинкою товщиною (0,9±0,05) мм, а разом із слизовою оболонкою – (2,6±0,03) мм. Передньозадній її розмір не перевищує (15,0±0,13) мм. Раковина виступає в носову порожнину на (4,6±0,23) мм.

Товщина кісткової пластинки середньої носової раковини дорівнює (2,0±0,05) мм, а разом із слизовою оболонкою – (3,2±0,13) мм. Передньозадній розмір раковини досягає (19,0±0,13) мм. Вона виступає в носову порожнину на (7,0±0,2) мм.

Нижня носова раковина представлена кістковою пластинкою товщиною (2,0±0,05) мм з менш шорсткою поверхнею в порівнянні з попереднім віковим періодом. Товщина раковини разом із слизовою оболонкою не перевищує (3,2±0,05) мм. Передньозадній розмір її дорівнює (25,0±0,13) мм. Раковина виступає в носову порожнину на (6,0±0,05) мм.

Васильчишина А.В., Хмара Т.В.

ВАРІАНТНА АНАТОМІЯ НИЖНЬОГО СІДНИЧНОГО НЕРВА У ПЛОДІВ ЛЮДИНИ

Кафедра анатомії людини ім. М.Г. Туркевича

Буковинський державний медичний університет

Для виконання лікувально-діагностичних маніпуляцій, а також оперативних втручань у сідничній ділянці необхідні точні відомості щодо типової і варіантної анатомії судин і нервів цієї ділянки на різних стадіях онтогенезу людини. У джерелах літератури трапляються фрагментарні дані про варіантну анатомію нижнього сідничного нерва у плодів людини різних вікових груп.

Метою нашого дослідження було вивчення особливостей будови і топографії гілок нижнього сідничного нерва у плодів людини 6–8 місяців.

Дослідження проведено на 46 препаратах плодів людини 186,0–310,0 мм тім'яно-куприкової довжини (ТКД). Матеріал фіксували в 7% розчині формаліну впродовж двох тижнів, після чого методом тонкого препарування під контролем біокулярної лупи вивчали топографоанатомічні особливості гілок нижнього сідничного нерва у плодів 6–8 місяців. Препарати плодів людини отримували після операцій штучного переривання вагітності, які проводилися за соціальними і медичними показаннями на базі районних та міських пологових будинків Чернівецької області. Вивчали тільки ті випадки, коли причина смерті не була пов'язана з патологією органів порожнини таза, м'язів поясу нижньої кінцівки і судинно-нервових структур сідничної ділянки. Дослідження препаратів плодів масою 500,0 г і більше проведено у Чернівецькій обласній комунальній медичній установі «Патологоанатомічне бюро» згідно договору про співпрацю. Окрім цього, для дослідження типової і варіантної анатомії нижнього сідничного судинно-нервового пучка використані препарати плодів людини з колекції музею кафедри анатомії людини імені М.Г. Туркевича Буковинського державного медичного університету. Використані методи препарування, макромікроскопії, морфометрії, графічної зарисовки топографії судин і нервів, які виходять з таза через підгрушоподібний отвір. Послідовність препарування м'язів, фасціально-клітковинних просторів і судинно-нервових утворень сідничної ділянки у плодів людини здійснювали за методикою, яка запропонована нами (Т.В. Хмара, А.В. Васильчишина, А.О. Лойтра та ін., 2013).

Нижній сідничний судинно-нервовий пучок виходить із таза через підгрушоподібний отвір. У 12 досліджених плодів людини нижній сідничний нерв, прямує до великого сідничного м'яза і на своєму шляху галузиться на 2 стовбурці: верхній і нижній. У 15 плодів нижній сідничний нерв ділиться на 3 стовбурці:



верхній, середній і нижній (останній має більший діаметр), які, в свою чергу, розгалужуються за магістральним чи розсіпним типом. Більшість гілок нижнього сідничного нерва входить у товщу великого сідничного м'яза по лінії, яка проведена між верхнім і нижнім краями м'яза на межі його медіальної і середньої третини або в ділянці середньої третини м'яза. Переважно розгалуження нижнього сідничного нерва розподіляються у верхній і нижній частинах великого сідничного м'яза.

У 19 плодів виявлений розсіпний тип галузнення нижнього сідничного нерва, який характеризується тим, що 6-13 гілок нерва прямують у латеральному напрямку. Частина гілок нижнього сідничного нерва розміщується поверхнево і досягає бічного краю великого сідничного м'яза. Більшість гілок нижнього сідничного нерва проникає у товщу великого сідничного м'яза і має меншу протяжність. При цьому гілки нижнього сідничного нерва розподіляються більш-менш рівномірно у всіх частинах великого сідничного м'яза. Внутрішньом'язові нерви перетинають м'язові пучки великого сідничного м'яза під різними кутами. Між окремими розгалуженнями нижнього сідничного нерва, переважно в присередніх відділах великого сідничного м'яза, виявляються численні сполучні гілки, внаслідок чого формується дрібнопетлисте сплетення. У товщі великого сідничного м'яза визначаються поодинокі тонесенькі гілочки нервів до внутрішньом'язових гілок нижньої сідничної артерії, які прямують по ходу останніх і розгалужуються в стінці артерій.

У трьох спостереженнях (плоди 210,0, 280,0 і 320,0 мм ТКД) від нижнього сідничного нерва прямували гілки до квадратного м'яза стегна. У плода 300,0 мм ТКД нервовий стовбурець від нижнього сідничного нерва підходив під гострим кутом до задньої поверхні квадратного м'яза стегна в ділянці його верхньоприсереднього кута. У плода 310,0 мм ТКД нижній сідничний нерв виходив через підгрушоподібний отвір із таза двома самостійними нервовими стовбурцями: верхнім і нижнім, розташованими паралельно один до одного. Від нижнього стовбурця нижнього сідничного нерва до квадратного м'яза стегна відходили задня і передня гілки. Остання, в свою чергу, віддавала дві гілки до передньої і задньої поверхонь квадратного м'яза стегна.

Нижні сідничні судини знаходяться в товщі глибокого фасціального листка великого сідничного м'яза. Короткий стовбур нижньої сідничної артерії після виходу з підгрушоподібного отвору віддає м'язові гілки, які прямують до нижньоприсереднього квадранта великого сідничного м'яза і анастомозують між собою, з гілками верхньої сідничної артерії, супутньою артерією сідничного нерва (гілкою нижньої сідничної артерії), із задньою гілкою затульної артерії та присередньою огинальною артерією стегна.

Таким чином, топографія гілок нижнього сідничного нерва у досліджених плодів людини відрізняється значними індивідуальними відмінностями. У товщі великого сідничного м'яза нижній сідничний нерв розгалужується за магістральним або розсіпним типом. Гілки нижнього сідничного нерва розподілені у товщі великого сідничного м'яза рівномірно. Між окремими розгалуженнями нижнього сідничного нерва виявляються сполучні гілки, які обумовлюють утворення дрібнопетлих сплетень.

Гаїна Н.І.

АНАТОМІЯ КРОВОНОСНИХ СУДИН ТОВСТОЇ КИШКИ В НОВОНАРОДЖЕНИХ

*Кафедра анатомії людини ім. М.Г. Туркевича
Буковинський державний медичний університет*

Проведені морфологічні дослідження біологічних препаратів новонароджених показали, що на відстані 11,8-15,5 мм від черевної частини аорти від верхньої брижової артерії відгалужується середня ободовокишкова артерія, довжиною 17,5±0,3 мм, яка прямує доверху і вліво у напрямку середньої третини поперечної ободової кишки. Не доходячи на 2,9-3,7 мм до останньої, названа артерія в свою чергу розгалужується на проксимальну і дистальну гілки. Остання направлена в бік лівого згину і бере участь у формуванні дуги Ріолана, а проксимальна гілка продовжується у гілку, яка анастомозує з правою ободовокишковою артерією. На 6,1-7,3 мм дистальніше середньої ободовокишкової артерії відосновного стовбура верхньої брижової артерії відгалужувалася права ободовокишкова артерія. Вона була спрямована до середини висхідної частини ободової кишки. Біля стінки останньої права ободовокишкова артерія розгалужувалася на висхідну та низхідну пристінкові гілки, які віддавали гілки до висхідної ободової кишки і анастомозували, відповідно, з середньою ободовокишковою та клубово-сліпокишковою артеріями. На препаратах новонароджених виявлено, що на 31,7-32,0 мм дистальніше устя верхньої брижової артерії від неї починалася клубово-сліпокишкова артерія (зовнішній діаметр 0,45±0,02 мм, довжина -25,2±0,8 мм), яка прямувала донизу і вправо у напрямку клубово-сліпокишкового кута. Не доходячи на 4,7-5,3 мм до останнього, артерія віддавала гілку до червоподібного відростка, а сама утворювала вигин, опуклістю направлений у бік сліпої кишки і переходила у пристінкову артерію висхідного відділу ободової кишки.

Нижня брижова артерія (її зовнішній діаметр дорівнює - 1,6±0,05 мм, довжина - не перевищує 7,1±0,19 мм) відгалужується від середини лівої частини переднього півкола черевної частини аорти під кутом 16-19°. Рівень відгалуження відповідає III-IV поперековим хребцям, що на 23,8±0,6 мм вище рівня біфуркації аорти. На відстані 6,8-7,5 мм від устя, нижня брижова артерія віддає судину, довжина якої коливається від 2,9 до 3,5 мм, вона прямує вліво і дихотомічно поділяється на ліву ободовокишкову та сигмоподібну артерії. Ліва ободовокишкова артерія на відстані 30,6-31,4 мм від місця свого початку ділилася на 2-3 гілки: із них права анастомозувала з лівою гілкою середньої ободовокишкової артерії, утворюючи дугу Ріолана; середня - розгалужувалася у межах лівого згину ободової кишки; ліва - зливалася з пристінковою артерією низхідного відділу ободової кишки. Відходження сигмоподібної артерії від нижньої брижової досить варіабельне: на більшості препаратів сигмоподібна артерія починалася спільним стовбуром з нижньою прямокишковою, а на



окремих препаратах - з лівою ободовокишковою артеріями. Сигмоподібна артерія утворює два прямі крайові анастомози. Перший, протяжністю від 22,5 до 60,5 мм, між нижньою гілкою лівої ободовокишкової та верхньою гілкою сигмоподібної артерій. Другий, протяжністю від 21,0 до 68,0 мм між нижньою гілкою сигмоподібної артерії та верхньою прямокишковою артерією.

Галичанська О.М., Хмара Т.В. МОРФОМЕТРИЧНЕ ДОСЛІДЖЕННЯ СУДИН ВЕРХНЬОГО СЕРЕДОСТІННЯ У ПЛОДІВ І НОВОНАРОДЖЕНИХ ЛЮДИНИ

*Кафедра анатомії людини ім. М.Г. Туркевича
Буковинський державний медичний університет*

Для успішного виконання різних маніпуляцій на судинах верхнього середостіння необхідно мати чітке уявлення про їх морфометричні параметри впродовж онтогенезу людини. Однак у джерелах літератури відсутня нестача відомостей про залежність морфометричних показників судин верхнього середостіння від віку плода, які могли б стати базою нормологічних показників.

Мета дослідження - простежити динаміку змін морфометричних параметрів легеневого стовбура і дуги аорти впродовж плодового та раннього неонатального періодів онтогенезу людини.

Дослідження проведено на 142 препаратах плодів 81,0-375,0 мм тім'яно-куприкової довжини з терміном гестації 13-40 тижнів і 12 новонароджених людини. Вивчали тільки ті випадки, коли причина смерті не була пов'язана з патологією органів і судинно-нервових утворень середостіння.

При виконанні дослідження нами встановлено динаміку змін морфометричних параметрів судин верхнього середостіння у плодів і новонароджених людини (рис. 1-2).

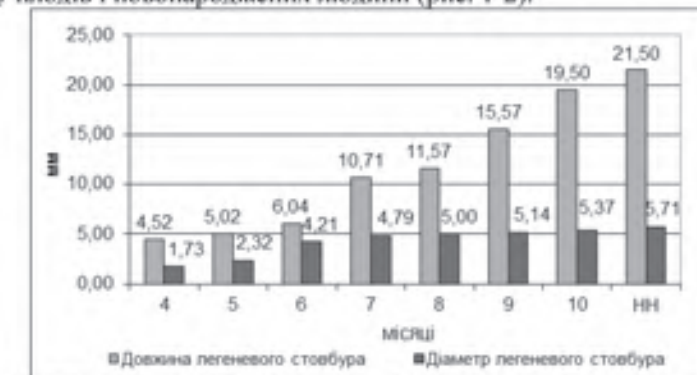


Рис. 1. Вікові зміни довжини і діаметра легеневого стовбура у плодів і новонароджених

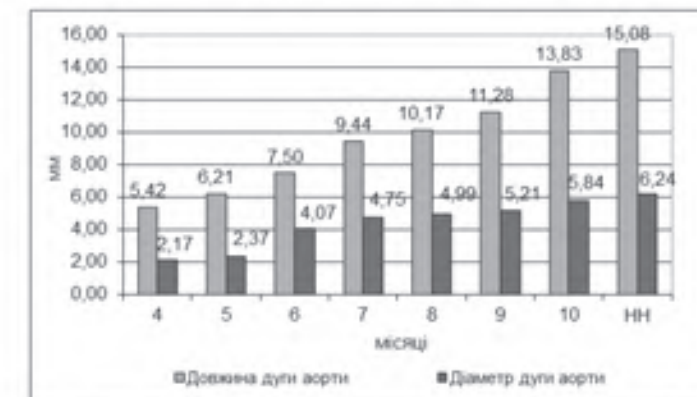


Рис. 2. Вікові зміни довжини і діаметра дуги аорти у плодів і новонароджених

Таким чином інтенсивний розвиток легеневого стовбура відбувається у плодів 4, 7 і 10 місяців та новонароджених, а дуги аорти - на 6 і 10 місяцях і в новонароджених.

Гарвасюк О.В. ІМУНОГІСТОХІМІЧНА КОНЦЕНТРАЦІЯ ПЛАЦЕНТАРНОГО ЛАКТОГЕНУ В ТРОФОБЛАСТІ ХОРІАЛЬНИХ ВОРСИНОК ПЛАЦЕНТИ У ВАГІТНИХ ІЗ ЗАЛІЗОДЕФІЦІТНОЮ АНЕМІЄЮ У ТЕРМІН ГЕСТАЦІЇ 29-32 ТИЖНІ

*Кафедра патологічної анатомії
Буковинський державний медичний університет*

Метою дослідження було встановлення імунгістохімічної концентрації плацентарного лактогену в трофобласті хоріальних ворсинок плаценти при передчасному дозріванні хоріального дерева у вагітних із залізодефіцитною анемією та без анемії у вагітних у термін гестації 29-32 тижні.