

**МІНІСТЕРСТВО ОХОРОНИ ЗДОРОВ'Я УКРАЇНИ
ВИЩИЙ ДЕРЖАВНИЙ НАВЧАЛЬНИЙ ЗАКЛАД УКРАЇНИ
«БУКОВИНСЬКИЙ ДЕРЖАВНИЙ МЕДИЧНИЙ УНІВЕРСИТЕТ»**



МАТЕРІАЛИ

100 – ї

підсумкової наукової конференції

професорсько-викладацького персоналу

Вищого державного навчального закладу України

«БУКОВИНСЬКИЙ ДЕРЖАВНИЙ МЕДИЧНИЙ УНІВЕРСИТЕТ»

11, 13, 18 лютого 2019 року

(присвячена 75 - річчю БДМУ)

Чернівці – 2019

УДК 001:378.12(477.85)

ББК 72:74.58

М 34

Матеріали 100 – ї підсумкової наукової конференції професорсько-викладацького персоналу вищого державного навчального закладу України «Буковинський державний медичний університет», присвяченої 75-річчю БДМУ (м. Чернівці, 11, 13, 18 лютого 2019 р.) – Чернівці: Медуніверситет, 2019. – 544 с. іл.

ББК 72:74.58

У збірнику представлені матеріали 100 – ї підсумкової наукової конференції професорсько-викладацького персоналу вищого державного навчального закладу України «Буковинський державний медичний університет», присвяченої 75-річчю БДМУ (м.Чернівці, 11, 13, 18 лютого 2019 р.) із стилістикою та орфографією у авторській редакції. Публікації присвячені актуальним проблемам фундаментальної, теоретичної та клінічної медицини.

Загальна редакція: професор Бойчук Т.М., професор Івашук О.І., доцент Безрук В.В.

Наукові рецензенти:

професор Братенко М.К.

професор Булик Р.Є.

професор Гринчук Ф.В.

професор Давиденко І.С.

професор Дейнека С.Є.

професор Денисенко О.І.

професор Заморський І.І.

професор Колоскова О.К.

професор Коновчук В.М.

професор Пенішкевич Я.І.

професор Сидорчук Л.П.

професор Слободян О.М.

професор Ткачук С.С.

професор Тодоріко Л.Д.

професор Юзько О.М.

д.мед.н. Годованець О.І.

ISBN 978-966-697-543-3

© Буковинський державний медичний
університет, 2019



Банул Б.Ю.

РОЗВИТОК ПАРАМЕЗОНЕФРАЛЬНИХ ПРОТОК ТА ЇХ ПОХІДНИХ НА ПОЧАТКУ ПЛОДОВОГО ПЕРІОДУ ОНТОГЕНЕЗУ ЛЮДИНИ

*Кафедра анатомії людини ім. М.Г. Туркевича
Вищий державний навчальний заклад України
«Буковинський державний медичний університет»*

У плодів 81,0-135,0 ТКД права маткова труба розміщена в порожнині великого таза і вкрита очеревиною з усіх боків. Довжина правої маткової труби становить 13,5-0,2 мм. Довжина брижі маткової труби становить 4,9-0,1 мм, ширина – 2,1-0,01 мм. Брижа утворена двома листками очеревини, які без чітких контурів переходять в пристінкову очеревину стінок великого таза. Вздовж труби визначається одне звуження розміщене на межі між ампулою та перешийком. Труба має вертикальний напрямок і розміщується попереду правої пупкової артерії. Торочки труби мають вигляд горбиків і межують з зовнішніми клубовими судинами. Ліва маткова труба розміщена в порожнині великого таза і вкрита очеревиною з усіх боків. Довжина маткової труби становить 11,3-0,5 мм. Брижа утворена двома листками очеревини, які без чітких меж переходять в пристінкову очеревину стінок великого таза. Вздовж труби визначаються два звуження: одне з них між ампулою та перешийком, а друге – між лійкою та ампулою. Маткова труба має вертикальний напрямок і розміщена на передній поверхні лівої пупкової артерії, а лійка з торочками труби прилягає спереду до зовнішніх клубових судин. Довжини правих яєчників коливається в межах 6,9-10,8 мм, а ля віх – 6,5-10,2 мм. Відстань між матковими трубами на рівні дна матки становить 2,1-0,05 мм. Матка сплюснута на рівні дна, тіло і шийка циліндричної форми. Дно і тіло розміщені в порожнині великого таза, а шийка – в порожнині малого таза. Довжина матки становить 7,5-12,9 мм.

У плодів 100,0-110,0 мм ТКД права маткова труба розміщена в порожнині великого таза, вкрита очеревиною з усіх боків. Загальна довжина маткової труби дорівнює 7,5-0,2 мм. Брижа утворена двома листками очеревини, які без чітких меж переходять у пристінковий листок очеревини в межах порожнини великого таза, маткова труба розміщується над дном матки. Брижа матки відмежована від брижі маткової труби слабо вираженою брижею яєчника та його власною зв'язкою. Маткова труба має косий напрямок вгору і латерально. По ходу труби визначаються три звуження, одне з яких знаходиться в місці переходу перешийка в ампулу. Ліва маткова труба розміщена в порожнині великого таза, вкрита очеревиною з усіх боків. Загальна довжина маткової труби досягає 7,4-0,5 мм. Брижа труби утворена двома листками очеревини, які без чітких контурів переходять у пристінковий листок очеревини, що вистилає порожнину великого таза. Ліва маткова труба розміщена над дном матки. Вздовж маткової труби визначаються три звуження, одне з яких знаходиться в місці переходу перешийка в ампулу труби. Відстань між матковими трубами на рівні дна матки становить 1,8-0,01 мм.

Bachinsky V.T.

POSSIBILITIES OF POLARIZABLE MICROSCOPY OF HUMAN BODILY INJURIES FOR THE ESTIMATION OF THE TIME OF THEIR FORMATION

*Department of Forensic Medicine and Medical Law
Higher State Educational Establishment of Ukraine
«Bukovinian State Medical University»*

In modern scientific literary sources a great number of advanced methods of diagnostics of the biological tissues (BT) pathological changes of the human body, in particular bodily injuries, has been described. However, forensic experts usually use micro- and macroscopic, as well as some instrumental research methods in their everyday practice. This situation is due to the fact that most of today's known techniques do not have sufficient objectivity and accuracy, depend on a number of factors and require expensive equipment. Therefore, in our opinion, the use of laser polarization techniques in assessing bodily injuries significantly increases the possibility of conducting forensic examinations. The mentioned methods of studying the light-scattering phenomenon of BT and their



macro inhomogeneities allow to realize the search for the interconnections of the data of the dynamics of the post-mortem changes of the studied tissues of the organism with a set of objective photometric, polarization, spectral and correlation parameters of their optical images.

Establishment of the possibility of using laser polarimetric methods for investigating human hematoma of internal organs (HIO) to determine the time of their formation.

Investigations of the HIO were conducted on the premises of the mortuary room of the Chernivtsi Regional Bureau of Forensic Medical Examination at an air temperature of 18-21°C and a humidity of 60-80%. The native histological slides and hematoma smears of different localization were studied: sub- and epidural, liver, kidneys, spleen, muscle tissue. The research of objects was carried out in laser installations with a standard scheme (Fig.).

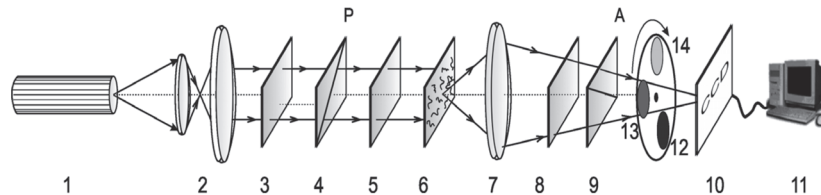


Fig. Optical scheme of laser polarimeter: 1 - laser; 2 - collimator; 3 - stationary quarter wave plate; 4 - polarizer; 5.8 - mechanically moving quarter-wave plate; 6 - native cut; 7 - polarizable micro-lens; 9-analyzer; 10 - CCD camera; 11 - personal computer; 12- 14 - Interference light filters.

The polarization and phase diagrams of human HIO with the use of statistical and correlation analysis were studied. Computer calculation of statistical moments of the distribution of ellipticity of polarization revealed the possibility of the effective statistical differentiation of hematoma optical properties at different intervals of time from the moment of their formation, by the method of comparative analysis of statistical moments of types 2-4. As a result, the time limits for establishing the time of the HIO were determined by calculating the dispersion, asymmetry and excess distribution of polarization images.

With increasing time from the moment of hematoma formation, a greater level of optical anisotropy of images is observed, which is connected with the processes of polymerization of fibrin fibrin. In assessing the effectiveness of the complex application of the methods of statistical, correlation polarimetry and spectral phasometry of laser images of human HIO, as well as comparing them with each other, the spectral phase analysis was the most effective, which allows to determine the time of the formation of HIO in the interval from 1 to 140 hours with an accuracy of 1-1.5 hours.

So, the given data demonstrate the objective changes of laser polarimetric images of HIO at various intervals after death, which can be used to establish the time of their formation.

Besplitnik M.G.

FEATURES OF THE SPINE STRUCTURE DURING EMBRYONIC PERIOD OF HUMAN ONTOGENESIS

*M.G. Turkevych Department of Human Anatomy
Higher State Educational Establishment Of Ukraine
«Bukovinian State Medical University»*

Multipurpose study of the development peculiarities, formation of the spine structures topography and the dynamics of their syntopeal correlation in the prenatal period of ontogenesis and in newborns is important for the elucidation of the morphological entry conditions and the time of the possible occurrence of congenital spinal bones with the aim of developing new methods of surgical interventions in this area.

The research was carried out by microscopy of 10 series of histological sections of the fetus of 3.5-13.0 mm of CRL.

The study showed that the spinal column is developing from mesenchymal cells. The latter are evacuated from the sclerotia and gather in thick congestions around the chord, detach it from the