

Міністерство охорони здоров'я України
Буковинський державний медичний університет

БУКОВИНСЬКИЙ МЕДИЧНИЙ ВІСНИК

Український науково-практичний журнал

Заснований у лютому 1997 року

Видається 4 рази на рік

Включений до Ulrichsweb™ Global Serials Directory, наукометричних і спеціалізованих баз даних Google Scholar (США), Index Copernicus International (Польща), Scientific Indexing Services (США), Infobase Index (Індія), Ukrainian research & Academy Network (URAN), НБУ ім. Вернадського, “Джерело”

ТОМ 26, № 4 (104)

2022

Редакційна колегія:

головний редактор Т.М. Бойчук,
О.А. Андрієць, О.Б. Беліков, О.С. Годованець, І.І. Заморський,
О.І. Івашук (перший заступник головного редактора),
Т.О. Ілашук, А.Г. Іфтодій, Г.Д. Коваль, О.К. Колоскова,
В.В. Кривецький (заступник головного редактора),
В.В. Максим'юк, Н.В. Пашковська,
Д.В. Проняєв (відповідальний секретар), Л.П. Сидорчук,
С.В. Сокольник, В.К. Ташук, С.С. Ткачук,
О.І. Федів, О.В. Цигикало

Чернівці: БДМУ, 2022

Редакційна рада:
К.М. Амосова (Київ), В.В. Бойко (Харків),
А.І. Гоженко (Одеса), В.М. Запорожан (Одеса),
В.М. Коваленко (Київ), З.М. Митник (Київ),
В.І. Паньків (Київ), В.П. Черних (Харків),
Герхард Дамман (Швейцарія),
Збігнев Копанські (Польща),
Дірк Брутцерт (Бельгія),
Раду Крістіан Дабіша (Румунія)
Віктор Ботнару (Респ. Молдова)

Рекомендовано до друку та до поширення через мережу Інтернет рішенням вченої ради
Буковинського державного медичного університету
(протокол № 7 від 24.11.2022 року)

Буковинський медичний вісник
(Бук. мед. вісник) – науково-
практичний журнал, що рецензується
Bukovinian Medical Herald
(Buk. Med. Herald)
Заснований у лютому 1997 р. Видається 4
рази на рік
Founded in February, 1997 Published four
times annually
Мова видання: українська, англійська
Сфера розповсюдження загальнодержавна,
зарубіжна
Свідоцтво про державну реєстрацію: серія
КВ №15684-4156 ПР від 21.09.2009

Наказом
Міністерства освіти і науки України
від 17 березня 2020 року № 409 журнал
“Буковинський медичний вісник”
включено до категорії "Б" (медичні
спеціальності – 222) переліку наукових
фахових видань України
Адреса редакції: 58002, м. Чернівці,
пл. Театральна, 2
Тел.: (0372) 55-37-54,
52-39-63
Факс: (0372) 55-37-54
e-mail: bmh@bsmu.edu.ua
Адреса електронної версії журналу в
Internet: <http://www.bsmu.edu.ua>

ЕКСПЕРИМЕНТАЛЬНЕ ДОСЛІДЖЕННЯ ІНТРАОЧЕРЕВИННОЇ ІНСТИЛЯЦІЇ РЕКОМБІНАНТНОГО ЛЮДСЬКОГО ГРАНУЛОЦИТАРНОГО КОЛОНІЄСТИМУЛЮВАЛЬНОГО ФАКТОРУ ДЛЯ ЛІКУВАННЯ ГОСТРОГО ПЕРИТОНІТУ

А.І. Шурма, Ф.В. Гринчук

Буковинський державний медичний університет, м. Чернівці, Україна

Ключові слова: гострий перитоніт, санація, очеревина, гранулоцитарний колонієстимулювальний фактор.

Буковинський медичний вісник. 2022. Т. 26, № 4 (104). С. 49-54.

DOI: 10.24061/2413-0737.XXVI.4.104.2022.8

E-mail: shurma.andrii@bsmu.edu.ua

Резюме. Мета роботи. В експерименті дослідити можливість інтраочеревинного застосування рекомбінантного людського гранулоцитарного колонієстимулювального фактору (Г-КСФ) для лікування гострого перитоніту.

Матеріал і методи. Матеріалом дослідження стали 60 білих нелінійних щурів. ГП моделювали інтраочеревинною пункцією 20% суміші автокалу. Через 12 год виконували лапаротомію і санацію очеревинної порожнини. У 30 тварин (контроль) використали розчин декаметоксину. У досліді після санації в очеревинну порожнину вводили розчин Г-КСФ на NaCl у дозі 0,1 млн ОД на 100 г маси. Через 6, 12, 24 і 48 год виконували релапаротомію і забирали парієтальну очеревину для дослідження. На цифрових копіях гістологічних препаратів підраховували кількість клітин.

Результати. Через 6 год: у контролі кількість поліморфноядерних лейкоцитів (ПЯЛ) – $2,7 \pm 0,39$, у досліді – $3,9 \pm 0,38$ ($p < 0,05$); у контролі кількість лімфоцитів (ЛЦ) – $0,2 \pm 0,13$, у досліді – $0,7 \pm 0,33$ ($p < 0,05$). Через 12 год: у контролі кількість ПЯЛ – $3,1 \pm 0,62$, у досліді – $4,6 \pm 0,45$ ($p < 0,05$); у контролі кількість ЛЦ – 0-1 у полі зору, у досліді – $1,8 \pm 0,33$; у досліді кількість фібробластів (ФБ) – $0,9 \pm 0,27$. Через 24 год: у контролі кількість ПЯЛ – $3,3 \pm 0,39$, у досліді – $1,3 \pm 0,33$; у контролі кількість ЛЦ – $1,8 \pm 0,41$, у досліді – $2,3 \pm 0,33$; у контролі кількість ФБ – $0,4 \pm 0,16$, у досліді – $1,6 \pm 0,31$ ($p < 0,01$); у контролі кількість макрофагів (МФ) – $0,4 \pm 0,16$, у досліді – $0,7 \pm 0,21$; у досліді кількість плазмоцитів (ПЦ) – $1,1 \pm 0,28$. Через 48 год: у контролі кількість ПЯЛ – $2,1 \pm 0,27$, у досліді – $1,4 \pm 0,31$ ($p < 0,05$); у контролі кількість ЛЦ – $2,2 \pm 0,29$, у досліді – $3,3 \pm 0,37$ ($p < 0,05$); у контролі кількість ФБ – $1,9 \pm 0,34$, у досліді – $2,9 \pm 0,23$ ($p < 0,05$); у контролі кількість макрофагів (МФ) – $2,0 \pm 0,36$, у досліді – $3,4 \pm 0,22$ ($p < 0,01$); у контролі кількість ПЦ – $0,9 \pm 0,28$, у досліді – $3,1 \pm 0,27$ ($p < 0,01$).

Висновки. У тварин з моделями ГП після проведення санації очеревинної порожнини розчином декаметоксину спостерігаються ознаки затримки місцевої відповіді імунітетних клітин на 12-24 год, процесів регенерації на 24-48 год і сповільнення регресу запального процесу в очеревині. У тварин, яким після санації використали внутрішньоочеревинну інстиляцію Г-КСФ, спостерігаються ознаки раннього активування місцевої реакції імунних клітин та процесів регенерації, разом із прискоренням регресу запалення. Результати експериментів вказують, що внутрішньоочеревинну інстиляцію Г-КСФ можна використати за клінічних умов для лікування хворих на гострий перитоніт.

EXPERIMENTAL STUDY OF INTRA-PERITONEAL INSTILATION OF RECOMBINANT HUMAN GRANULOCYTE COLONY-STIMULATING FACTOR FOR THE TREATMENT OF ACUTE PERITONITIS

A.I. Shurma, F.V. Grynychuk

Key words: acute peritonitis, sanitation, peritoneum, granulocyte colony-stimulating factor.

Resume. Aim. In the experiment, the possibility of intraperitoneal application of recombinant human granulocyte colony-stimulating factor (G-CSF) for the treatment of acute peritonitis (AP) was investigated.

Materials and methods. 60 non-linear white rats. AP was modeled by intra-abdominal puncture of 20% autofecal mixture. After 12 hours, a laparotomy and

Оригінальні дослідження

Bukovinian Medical Herald.

2022. V. 26, № 4 (104). P. 49-54.

sanitation of the peritoneal cavity were performed. In 30 animals (control), a solution of decamethoxine was used. In the experiment, after sanitation, a solution of G-CSF on NaCl was injected into the peritoneal cavity at a dose of 0.1 million units per 100 g of mass. After 6, 12, 24 and 48 hours, a relaparotomy was performed and the parietal peritoneum was taken for examination. The number of cells was counted on digital copies of histological preparations.

The results. After 6 hours: in the control, the number of polymorphonuclear leukocytes (PLL) - 2.7 ± 0.39 , in the experiment - 3.9 ± 0.38 ($p < 0.05$); in the control, the number of lymphocytes (LC) - 0.2 ± 0.13 , in the experiment - 0.7 ± 0.33 ($p < 0.05$). After 12 hours: in the control, the number of PLL - 3.1 ± 0.62 , in the experiment - 4.6 ± 0.45 ($p < 0.05$); in the control, the number of LC - 0-1 in the field of vision, in the experiment - 1.8 ± 0.33 ; in the experiment, the number of fibroblasts (FB) was 0.9 ± 0.27 . After 24 hours: in the control, the number of PLL - 3.3 ± 0.39 , in the experiment - 1.3 ± 0.33 ; in the control, the number of LC - 1.8 ± 0.41 , in the experiment - 2.3 ± 0.33 ; in the control, the number of FB - 0.4 ± 0.16 , in the experiment - 1.6 ± 0.31 ($p < 0.01$); in the control, the number of macrophages (MF) - 0.4 ± 0.16 , in the experiment - 0.7 ± 0.21 ; in the experiment, the number of plasma cells (PC) was 1.1 ± 0.28 . After 48 hours: in the control, the number of PLL - 2.1 ± 0.27 , in the experiment - 1.4 ± 0.31 ($p < 0.05$); in the control, the number of LC - 2.2 ± 0.29 , in the experiment - 3.3 ± 0.37 ($p < 0.05$); in the control, the number of FB - 1.9 ± 0.34 , in the experiment - 2.9 ± 0.23 ($p < 0.05$); in the control, the number of macrophages (MF) - 2.0 ± 0.36 , in the experiment - 3.4 ± 0.22 ($p < 0.01$); in the control, the number of PCs was 0.9 ± 0.28 , in the experiment - 3.1 ± 0.27 ($p < 0.01$).

Conclusions. In animals with AP models, signs of a delay in the local response of immunocompetent cells for 12-24 hours, regeneration processes for 24-48 hours, and slowing down of the regression of the inflammatory process in the peritoneum are observed after the peritoneal cavity is cleaned with a decamethoxine solution. In animals that received intraperitoneal instillation of G-CSF after rehabilitation, signs of early activation of the local reaction of immune cells and regeneration processes are observed, along with the acceleration of the regression of inflammation. The results of the experiments indicate that intraperitoneal instillation of G-CSF can be used under clinical conditions for the treatment of patients with AP.

Вступ. Золотим стандартом хірургії гострого перитоніту є санація черевної порожнини [1, 2]. Водночас питання вибору засобів санації залишається контрверсійним [3]. Визнані доказові дослідження, викладені в настановах з лікування гострого перитоніту, рекомендують використовувати тільки сольові розчини [4-7]. Водночас низка дослідників застосовують засоби антибактеріальної дії, серед яких антисептики й антибіотики [8-11]. Деякі роботи вказують на відсутність переваг промивання очеревинної порожнини над відсмоктуванням ексудату [12, 13]. Зазначимо, що такі різні підходи до санації спрямовані винятково на елімінацію патологічного перитонеального вмісту, зокрема мікрофлори. Втім слід зауважити, що запальний процес в очеревині, насамперед, підтримує мікрофлора, яка вже проникла саме в очеревину, а очищення очеревинної порожнини само по собі не здатне радикально зменшити ступінь бактеріальної інвазії вже інфікованих тканин. Тому логічно припустити, що належний ефект може справити вплив на місцеві механізми захисту, притаманні очеревині [14, 15]. Це, зокрема, підтверджують роботи окремих авторів [16, 17].

Мета роботи. В експерименті дослідити можливість інтраочеревинного застосування рекомбінантного людського гранулоцитарного колонієстимулювального фактору (Г-КСФ) для лікування гострого перитоніту.

Матеріал і методи. Матеріалом дослідження стали

60 білих нелінійних щурів масою 180-200 гр. Перитоніт моделювали шляхом інтраочеревинного пункційного уведення 20% суміші автокалу в дозі 1 мл на 100 г маси [18]. Через 12 год після ініціації перитоніту тваринам виконували лапаротомію і санацію черевної порожнини. У контрольній групі (30 тварин) для цього використали промиванням розчином декаметоксину (10 мл). У дослідній групі (30 тварин) після такого промивання в очеревинну порожнину вводили розчин Г-КСФ на 0,9% NaCl (0,5 млн ОД/1 мл) у дозі 0,1 млн ОД на 100 г маси. Операційну рану зашивали наглухо. Через 6, 12, 24 і 48 год виконували релапаротомію і забирали парієтальну очеревину для гістологічного дослідження. Всі маніпуляції проводили під інгаляційною анестезією севофлураном. Тварин виводили з експерименту передозуванням анестетика.

Для гістологічного дослідження тканини фіксували в 10% розчині формаліну, зневоднювали у висхідній батареї спиртів, заливали в парафін. Зрізи робили на мікромомі завтовшки 5 мкм. Депарафінізовані зрізи забарвлювали гематоксилін-еозинном. Забарвлені препарати вивчали у світлооптичному мікроскопі Delta Optical Evolution Pro 100. Цифрові копії оптичних зображень отримували за допомогою цифрової камери Olympus SP550. На цифрових копіях зображень шляхом накладання шаблону, який відповідав квадрату 50x50 мкм, підраховували кількість клітин запального

інфільтрату.

Статистичне обчислення результатів досліджень проводили з використанням електронних таблиць Microsoft® Office Excel (build 11.5612.5703). Перевірку закону розподілу вибірок на нормальність проводили за допомогою критерію Шапіро-Вілка. Для перевірки гіпотези про рівність середніх використовували критерій Уїлкоксона-Манна-Уїтні.

Результати досліджень та їх обговорення. Через 6 год після санації у тварин контрольної групи спостерігали набряк очеревини, десквамацію мезотелію (рис. 1). У дослідній групі виявили (рис. 2) набряк очеревини, десквамацію мезотелію, інфільтрацію поліморфноядерними лейкоцитами (ПЯЛ).

Кількість ПЯЛ у контролі становила $2,7 \pm 0,39$, у дослідній групі – $3,9 \pm 0,38$ ($p < 0,05$). Кількість лімфоцитів (ЛЦ) у контрольній групі становила $0,2 \pm 0,13$, у дослідній групі – $0,7 \pm 0,33$ ($p < 0,05$).

Через 12 год у тварин групи контролю спостерігали (рис. 3) наростання набряку очеревини, десквамація мезотелію утримувалася. Кількість ПЯЛ зросла до $3,1 \pm 0,62$. ЛЦ спостерігали в тільки окремих тварин, їх кількість становила 0-1 у полі зору.

У дослідній групі (рис. 4) утримувався набряк очеревини, десквамація мезотелію й інфільтрація ПЯЛ, збільшилося число ЛЦ. Кількість ПЯЛ становила $4,6 \pm 0,45$, що статистично істотно ($p < 0,05$) перевищувало контрольні показники, кількість ЛЦ становила $1,8 \pm 0,33$,

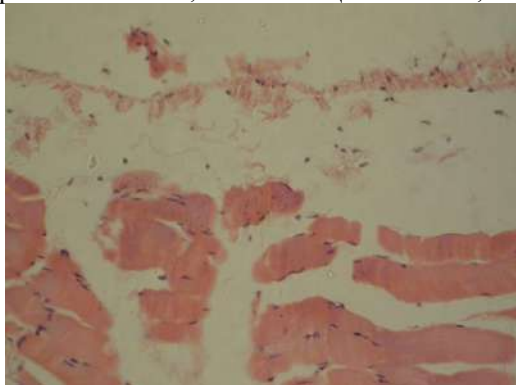


Рис. 1. Гістологічний препарат очеревини, забарвлення гематоксилін-еозин, контроль 6 год (Об'єктив 20, окуляр 10)

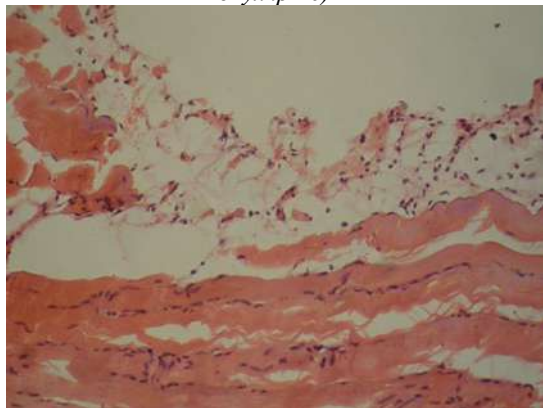


Рис. 2. Гістологічний препарат очеревини, забарвлення гематоксилін-еозин, дослід 6 год (Об'єктив 20, окуляр 10)

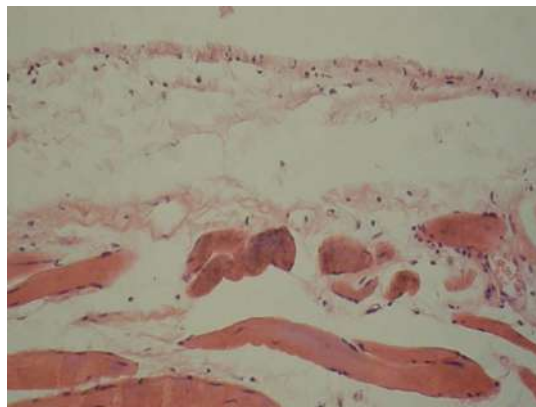


Рис. 3. Гістологічний препарат очеревини, забарвлення гематоксилін-еозин, контроль 12 год (Об'єктив 20, окуляр 10)

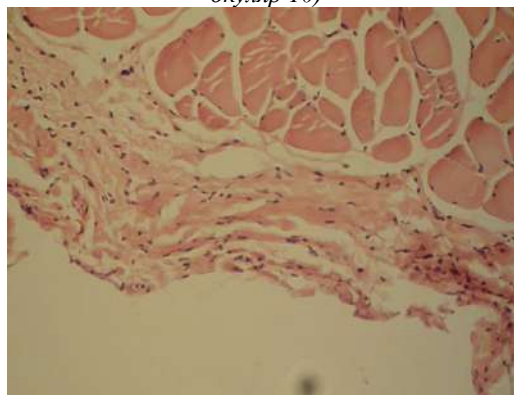


Рис. 4. Гістологічний препарат очеревини, забарвлення гематоксилін-еозин, дослід 12 год (Об'єктив 20, окуляр 10)

що статистично істотно перевищувало показники через 6 год експерименту ($p < 0,05$). Виявили також невелику кількість фібробластів ($0,9 \pm 0,27$).

Через 24 год у тварин групи контролю (рис. 5) набряк очеревини утримувався, подекуди зазначали десквамацію мезотелію. Кількість ПЯЛ становила $3,3 \pm 0,39$, суттєво зросла кількість ЛЦ до $1,8 \pm 0,41$. Виявляли невелику кількість ФБ ($0,4 \pm 0,16$) і макрофагів (МФ) – $0,3 \pm 0,15$.

У дослідній групі виявили (рис. 6) зменшення набряку очеревини, місцями десквамацію мезотелію. Кількість ПЯЛ зменшилася до $1,3 \pm 0,33$, що статистично істотно менше ($p < 0,01$) за контрольні показники. Кількість ЛЦ становила $2,3 \pm 0,33$. Кількість ФБ зросла до $1,6 \pm 0,31$, що статистично істотно ($p < 0,01$) перевищувало контрольні показники. Кількість МФ становила $0,7 \pm 0,21$. Водночас зазначали наявність плазматичних клітин (ПК), що становило $1,1 \pm 0,23$.

Через 48 год у тварин групи контролю виявили (рис. 7) зменшення набряку очеревини, подекуди спостерігали десквамацію мезотелію. Кількість ПЯЛ статистично істотно зменшилася до $2,1 \pm 0,27$ ($p < 0,05$). Кількість ЛЦ зросла до $2,2 \pm 0,29$, кількість ФБ зросла статистично істотно до $1,9 \pm 0,34$ ($p < 0,01$), як і кількість МФ $2,0 \pm 0,36$ ($p < 0,01$). У невеликій кількості виявляли плазматичні (ПЦ) – $0,9 \pm 0,28$.

У дослідній групі (рис. 8) зазначали зменшення

Оригінальні дослідження

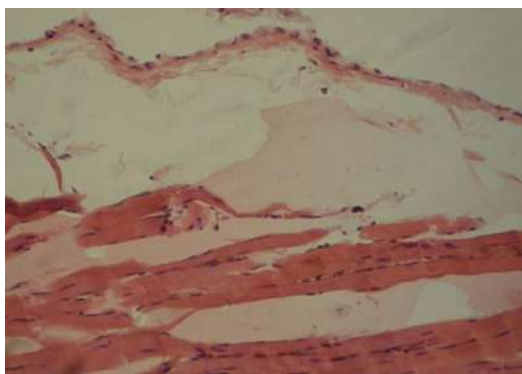


Рис. 5. Гістологічний препарат очеревини, забарвлення гематоксилін-еозин, контроль 24 год (Об'єктив 20, окуляр 10)

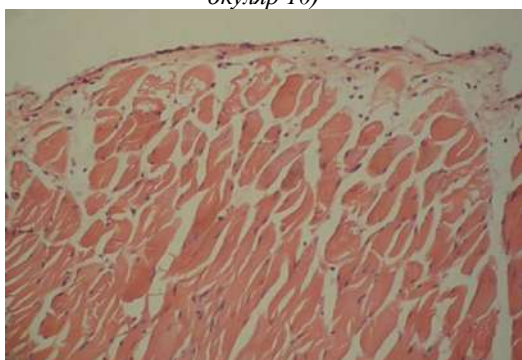


Рис. 6. Гістологічний препарат очеревини, забарвлення гематоксилін-еозин, дослід 24 год (Об'єктив 20, окуляр 10)

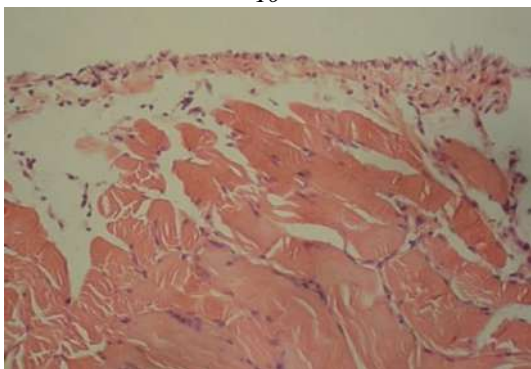


Рис. 7. Гістологічний препарат очеревини, забарвлення гематоксилін-еозин, контроль 48 год (Об'єктив 20, окуляр 10)

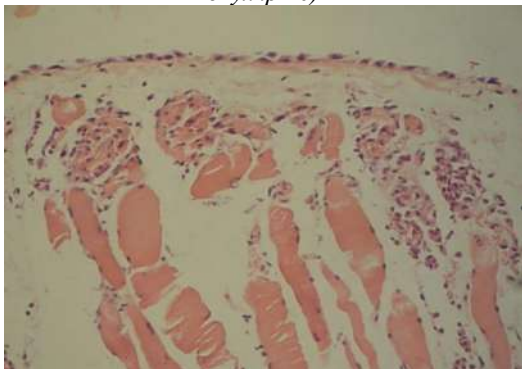


Рис. 8. Гістологічний препарат очеревини, забарвлення гематоксилін-еозин, дослід 48 год (Об'єктив 20, окуляр 10)

набряку очеревини, окремі ділянки десквамації мезотелію. Кількість ПЯЛ становила $1,4 \pm 0,31$, що було статистично істотно менше ($p < 0,05$) за контрольні показники. Кількість ЛЦ становила $3,3 \pm 0,37$, що статистично істотно більше за показники контролю ($p < 0,05$) і такі через 24 год ($p < 0,01$). Кількість ФБ становила $2,9 \pm 0,23$, що статистично істотно більше за показники контролю ($p < 0,05$) і такі через 24 год ($p < 0,01$). Кількість МФ становила $3,4 \pm 0,22$, що статистично істотно більше за показники контролю і такі через 24 год ($p < 0,01$). Кількість ПК становила $3,1 \pm 0,27$, що також було статистично істотно більшим за показники контролю і такі через 24 год ($p < 0,01$).

Отже, проведені дослідження засвідчили, що після промивання очеревинної порожнини розчином декаметоксину у тварин з моделями гострого перитоніту спостерігаються ознаки затримки місцевої відповіді імункомпетентних клітин та процесів регенерації та явища сповільненого регресу запального процесу в очеревині. Натомість, після внутрішньоочеревинної інстиляції Г-КСФ виявлені ознаки раннього активування місцевої реакції імунних клітин та процесів регенерації, разом з прискоренням регресу запалення.

Проведені дослідження свідчать про можливість клінічної апробації запропонованого способу.

Висновки. 1. У тварин з моделями гострого перитоніту після проведення санації очеревинної порожнини розчином декаметоксину спостерігаються ознаки затримки місцевої відповіді імункомпетентних клітин на 12-24 год, процесів регенерації на 24-48 год і сповільнення регресу запального процесу в очеревині.

2. У тварин, яким після санації використали внутрішньоочеревинну інстиляцію гранулоцитарного колоніестимулювального фактору спостерігаються ознаки раннього активування місцевої реакції імунних клітин та процесів регенерації, разом з прискоренням регресу запалення.

3. Результати експериментів вказують, що внутрішньоочеревинну інстиляцію гранулоцитарного колоніестимулювального фактору можна використати за клінічних умов для лікування хворих на гострий перитоніт.

Перспективи подальших досліджень. Клінічна апробація запропонованого методу з оцінюванням його ефективності.

Список літератури

1. Дзюбановський І, Бенедикт В. Гострий поширений перитоніт. Лапаростомія чи програмована релапаротомія? Клінічна анатомія та оперативна хірургія. 2014;1(13):53-55. DOI: 10.24061/1727-0847.13.1.2014.12.
2. Sartelli M, Chichom-Mefire A, Labricciosa FM, Hardcastle T, Abu-Zidan FM, Adesunkanmi AK, et al. The management of intra-abdominal infections from a global perspective: 2017 WSES guidelines for management of intra-abdominal infections. World J Emerg Surg. 2017;12:29. DOI:10.1186/s13017-017-0141-6.
3. Zhou Q, Shi Q, Yu X, Wang Z, Zhang J, Yang N, et al. Effectiveness of intraoperative peritoneal lavage (IOPL) with saline in patient with intra-abdominal infections: a systematic review and meta-analysis protocol. BMJ Open. 2020 Jul

19;10(7):e036273. DOI: 10.1136/bmjopen-2019-036273.

4. Ross JT, Matthay MA, Harris HW. Secondary peritonitis: principles of diagnosis and intervention. *BMJ*. 2018;361:1407. DOI: 10.1136/bmj.k1407.

5. Mazuski JE, Tessier JM, May AK, Sawyer RG, Nadler EP, Rosengart MR, et al. The Surgical Infection Society Revised Guidelines on the Management of Intra-Abdominal Infection. *Surg Infect (Larchmt)*. 2017;18(1):1-76. DOI: 10.1089/sur.2016.261.

6. Hecker A, Reichert M, Reuß CJ, Schmoch T, Riedel J, Schneck E, et al. Intra-abdominal sepsis: new definitions and current clinical standards. *Langenbecks Arch Surg*. 2019;404(3):257-71. DOI: 10.1007/s00423-019-01752-7.

7. Wang Y, Guo J, Xiong T, Wang F, Kou G, Ning H. The quality assessment of intraabdominal infection guidelines consensus in 2 decades: which are better and any changes? *Medicine (Baltimore)*. 2020;99(50):23643. DOI: 10.1097/MD.00000000000023643.

8. Бойко В, Рогачов В, Тимченко М. Застосування розчину декаметоксину в лікуванні розповсюджених форм перитоніту. Харківська хірургічна школа. 2013;3(1):88-92.

9. Hesami MA, Alipour H, Nikoupour Daylami H, Alipour B, Bazargan-Hejazi S, Ahmadi A. Irrigation of Abdomen With Imipenem Solution Decreases Surgical Site Infections in Patients With Perforated Appendicitis: A Randomized Clinical Trial. *Iran Red Crescent Med J*. 2014;16(4):12732. DOI: 10.5812/ircmj.12732.

10. Мороз ПВ. Нові методи санації очеревинної порожнини при розповсюджених формах перитоніту. XXIV з'їзд хірургів України. Зб. наук робіт. Клінічна хірургія. 2018. с. 258-59.

11. Фелештинський ЯП, Демкович ОП, Дядик ОО, Сміщук ВВ. Експериментально-морфологічне обґрунтування використання антисептичного гелевого розчину при загальному перитоніті. *Хірургія України*. 2019;3:19-25.

12. Burini G, Cianci MC, Coccetta M, Spizzirri A, Di Saverio S, Coletta R, et al. Aspiration versus peritoneal lavage in appendicitis: a meta-analysis. *World J Emerg Surg*. 2021 Sep 6;16(1):44. DOI: 10.1186/s13017-021-00391-y.

13. Gemici E, Bozkurt M, Sürek A, Seyhun C, Güneş ME. Laparoscopic Lavage Versus Aspiration Alone in Perforated Acute Appendicitis: A Prospective Randomized Controlled Study. *Surg Laparosc Endosc Percutan Tech*. 2020 Feb;30(1):14-7. DOI: 10.1097/SLE.0000000000000745.

14. Capobianco A, Cottone L, Monno A, Manfredi AA, Rovere-Querini P. The peritoneum: healing, immunity, and diseases. 2017;243(2):137-47. DOI: 10.1002/path.4942.

15. Ağca B, İşcan A, Polat E, Memişoğlu K. The antibacterial effect of peritoneal fluid in experimental peritonitis. *Ulus Travma Acil Cerrahi Derg*. 2018;24(5):387-90. DOI: 10.5505/tjtes.2018.10452.

16. Granslo HN, Aarag Fredheim EG, Esaiassen E, Christophersen L, Jensen PØ, Mollnes TE, et al. The synthetic antimicrobial peptide LTX21 induces inflammatory responses in a human whole blood model and a murine peritoneum model. *APMIS*. 2019;127(6):475-83. DOI: 10.1111/apm.12946.

17. Гринчук АФ, Давиденко ІС, Гринчук ФВ, Полянський ІЮ. Експериментальне обґрунтування інтраочеревинного застосування інтерферону α2b для лікування гострого перитоніту. Шпитальна хірургія. Журнал імені Л. Я. Ковальчука. 2020;1:46-50. DOI: <https://doi.org/10.11603/2414-4533.2020.1.10736>.

18. Lee M, Kim K, Jo Y, Lee J, Hwang J. Dose-dependent mortality and organ injury in a cecal slurry peritonitis model. *J Surg Res*. 2016;206(2):427-434. DOI: 10.1016/j.jss.2016.08.054.

References

1. Dziubanos'kyi I, Benedykt V. Hostriyi poshyrenyi perytonit. Laparostomiia chy prohranovana relaparotomiia? [Acute disseminated peritonitis. Laparostomy or programmed relaparotomy?]. *Klinichna anatomia ta operatyvna khirurhiia*. 2014;1(13):53-5. DOI: 10.24061/1727-0847.13.1.2014.12. (in Ukrainian).

2. Sartelli M, Chichom-Mefire A, Labricciosa FM, Hardcastle T, Abu-Zidan FM, Adesunkanmi AK, et al. The management of intra-abdominal infections from a global perspective: 2017 WSES guidelines for management of intra-abdominal infections. *World J Emerg Surg*. 2017;12:29. DOI:10.1186/s13017-017-0141-6.

3. Zhou Q, Shi Q, Yu X, Wang Z, Zhang J, Yang N, et al. Effectiveness of intraoperative peritoneal lavage (IOPL) with saline in patient with intra-abdominal infections: a systematic review and meta-analysis protocol. *BMJ Open*. 2020 Jul 19;10(7):e036273. DOI: 10.1136/bmjopen-2019-036273.

4. Ross JT, Matthay MA, Harris HW. Secondary peritonitis: principles of diagnosis and intervention. *BMJ*. 2018;361:1407. DOI: 10.1136/bmj.k1407.

5. Mazuski JE, Tessier JM, May AK, Sawyer RG, Nadler EP, Rosengart MR, et al. The Surgical Infection Society Revised Guidelines on the Management of Intra-Abdominal Infection. *Surg Infect (Larchmt)*. 2017;18(1):1-76. DOI: 10.1089/sur.2016.261.

6. Hecker A, Reichert M, Reuß CJ, Schmoch T, Riedel J, Schneck E, et al. Intra-abdominal sepsis: new definitions and current clinical standards. *Langenbecks Arch Surg*. 2019;404(3):257-71. DOI: 10.1007/s00423-019-01752-7.

7. Wang Y, Guo J, Xiong T, Wang F, Kou G, Ning H. The quality assessment of intraabdominal infection guidelines consensus in 2 decades: which are better and any changes? *Medicine (Baltimore)*. 2020;99(50):23643. DOI: 10.1097/MD.00000000000023643.

8. Boiko VV, Lohachov VK, Tymchenko MІe. Zastosuvannia rozchynu dekametoksynu v likuvanni rozpovsiudzhennykh form perytonitu [Use of decamethoxine solution in the treatment of widespread forms of peritonitis]. *Kharkivs'ka khirurhichna shkola*. 2013;3(1):88-92. (in Ukrainian).

9. Hesami M, Alipour H, Nikoupour Daylami H, Alipour B, Bazargan-Hejazi S, Ahmadi A. Irrigation of abdomen with imipenem solution decreases surgical site infections in patients with perforated appendicitis: a randomized clinical trial. *Iran Red Crescent Med J*. 2014;16(4):12732. DOI: 10.5812/ircmj.12732.

10. Moroz PV. Novi metody sanatsii ocherevynnoi porozhnyny pry rozpovsiudzhennykh formakh perytonitu [New methods of rehabilitation of the peritoneal cavity in widespread forms of peritonitis]. XXIV Congress of Surgeons of Ukraine. Coll. Sciences of works. Wedge surgery. 2018. p. 258-59.

11. Feleshtyns'kyi YaP, Demkovich OP, Diadyk OO, Smischuk VV. Eksperymental'no-morfologichne obgruntuvannia vykorystannia antyseptychnoho helevoho rozchynu pry zahal'nomu perytoniti [Experimental and morphological justification of the use of an antiseptic gel solution in general peritonitis]. *Khirurhiia Ukrainy*. 2019;3:19-25. (in Ukrainian).

12. Burini G, Cianci MC, Coccetta M, Spizzirri A, Di Saverio S, Coletta R, et al. Aspiration versus peritoneal lavage in appendicitis: a meta-analysis. *World J Emerg Surg*. 2021 Sep 6;16(1):44. DOI: 10.1186/s13017-021-00391-y.

13. Gemici E, Bozkurt M, Sürek A, Seyhun C, Güneş ME. Laparoscopic lavage versus aspiration alone in perforated acute appendicitis: a prospective randomized controlled study. *Surg Laparosc Endosc Percutan Tech*. 2020 Feb;30(1):14-7. DOI: 10.1097/SLE.0000000000000745.

14. Capobianco A, Cottone L, Monno A, Manfredi AA, Rovere-Querini P. The peritoneum: healing, immunity, and

Оригінальні дослідження

diseases. 2017;243(2):137-47. DOI: 10.1002/path.4942.

15. Ağca B, İşcan A, Polat E, Memişoğlu K. The antibacterial effect of peritoneal fluid in experimental peritonitis. *Ulus Travma Acil Cerrahi Derg.* 2018;24(5):387-90. DOI: 10.5505/tjtes.2018.10452.

16. Granslo HN, Aarag Fredheim EG, Esaiassen E, Christophersen L, Jensen PØ, Mollnes TE, et al. The synthetic antimicrobial peptide LTX21 induces inflammatory responses in a human whole blood model and a murine peritoneum model. *APMIS.* 2019;127(6):475-83. DOI: 10.1111/apm.12946.

17. Hrynchuk AF, Davydenko IS, Hrynchuk FV, Polians'kyi ІІ. Експериментальне обґрунтування intraocherevynnoho zastosuvannya interferonu $\alpha 2b$ dlia likuvannya hostroho perytonitu [Experimental justification of intraperitoneal use of interferon $\alpha 2b$ for the treatment of acute peritonitis]. *Shpytal'na khirurhiia. Zhurnal imeni L. Ya. Koval'chuka.* 2020;1:46-50. DOI: <https://doi.org/10.11603/2414-4533.2020.1.10736>.

18. Lee M, Kim K, Jo Y, Lee J, Hwang J. Dose-dependent mortality and organ injury in a cecal slurry peritonitis model. *J Surg Res.* 2016;206(2):427-34. DOI: 10.1016/j.jss.2016.08.054.

Відомості про авторів

Шурма Андрій Ігорович – аспірант кафедри хірургії № 1, Буковинський державний медичний університет, м. Чернівці, Україна.

Гринчук Федір Васильович – професор кафедри хірургії № 1, Буковинський державний медичний університет м. Чернівці, Україна.

Information about the authors

Shurma Andriy Ihorovych – graduate student of the Department of Surgery №1, Bukovinian State Medical University, Chernivtsi, Ukraine.

Grynchuk Fedir Vasyliovych – Professor of the Department of Surgery №1, Bukovinian State Medical University, Chernivtsi, Ukraine.

*Надійшла до редакції 14.11.22
Рецензент – проф. Білоокій В.В.
© А.І. Шурма, Ф.В. Гринчук, 2022*