

БУКОВИНСЬКИЙ ДЕРЖАВНИЙ МЕДИЧНИЙ УНІВЕРСИТЕТ МОЗ УКРАЇНИ
НАЦІОНАЛЬНИЙ УНІВЕРСИТЕТ ОХОРОНИ ЗДОРОВ'Я УКРАЇНИ
ІМЕНІ П.Л. ШУПИКА

АСОЦІАЦІЯ СУДОВИХ МЕДИКІВ УКРАЇНИ

ДСУ «ГОЛОВНЕ БЮРО СУДОВО-МЕДИЧНОЇ ЕКСПЕРТИЗИ МІНІСТЕРСТВА
ОХОРОНИ ЗДОРОВ'Я УКРАЇНИ»

СУДОВО-МЕДИЧНА ЕКСПЕРТИЗА

Науково-практичний рецензований журнал № 1/2022

Заснований у грудні 2010 р.

Виходить 2 рази на рік

Головний редактор – д.м.н., професор Бачинський Віктор Теодосович

Засновники журналу:

Національний університет охорони здоров'я України імені П. Л. Шупика
Буковинський державний медичний університет МОЗ України
Асоціація судових медиків України

ДСУ «Головне бюро судово-медичної експертизи Міністерства охорони здоров'я України»

Редакційна колегія

д.м.н., проф. **О.Я. Ванчуляк** – Буковинський державний медичний університет, м. Чернівці, Україна
д.м.н., проф. **В.Т. Воронов** – Вінницький національний медичний університет ім. М.І. Пирогова, м. Вінниця, Україна
к.м.н., доц. **В.В. Войченко** – Голова Асоціації судових медиків України, м. Дніпро, Україна
к.м.н., доц. **М.С. Гараздюк** – Буковинський державний медичний університет, м. Чернівці, Україна
д.м.н., проф. **Сілке Грабхер (Silke Grabherr)** – Науково-Практичний Центр Судової Медицини, Університетська Клініка Женеви та Лозанни, м. Лозанна, Швейцарська Конфедерація
д.м.н., проф. **О.М. Гуров** – Харківська медична академія післядипломної освіти, м. Харків, Україна
д.м.н., проф. **О.В. Дунаєв** – Харківський національний медичний університет, м. Харків, Україна
д.м.н., проф. **Н.М. Козань** – Івано-Франківський національний медичний університет, м. Івано-Франківськ, Україна
д.м.н., проф. **С.В. Козлов** – Дніпровський державний медичний університет, м. Дніпро, Україна
д.м.н., проф. **Г. Ф. Кривда** – Одеський національний медичний університет, м. Одеса, Україна
д.м.н., проф. **Є.Я. Костенко** – Голова Асоціації судових стоматологів України, Ужгородський національний університет, м. Ужгород, Україна
д.м.н., проф. **В.Д. Мішалов** – Національний університет охорони здоров'я України імені П.Л. Шупика, м. Київ, Україна
д.м.н., проф. **Б.В. Михайличенко** – Національний медичний університет імені О.О. Богомольця, м. Київ, Україна
д.м.н., проф. **І.Г. Савка** – Буковинський державний медичний університет, м. Чернівці, Україна
к.м.н., доц. **Джозеф Сідло (Jozef Šidlo)** – Інститут судової медицини Медичного університету ім. Коменського, м. Братислава, Республіка Словаччина
д.м.н., проф. **А.М. Падуре** – Державний університет медицини і фармації ім. М. Тестеміцану, м. Кишинів, Республіка Молдова
Курт Трубнер (Kurt Truebner) – Голова Асоціації судових медиків Східної Європи, Інститут судової медицини Дуйсбург-Ессенського Університету, м. Ессен, Федеративна Республіка Німеччина
д.ф.-м.н., проф. **О.Г. Ушенко** – Чернівецький національний університет ім. Ю. Федьковича, м. Чернівці, Україна
д.м.н., проф. **В.В. Франчук** – Тернопільський національний медичний університет імені І.Я. Горбачевського, м. Тернопіль, Україна

Наказом МОН України № 735 від 29.06.2021 р. «Про затвердження рішень Атестаційної колегії Міністерства» журнал включено до Переліку наукових фахових видань України категорії «Б» (свідectво про державну реєстрацію друкованого засобу масової інформації КВ № 24040-13880ПР).

Мова видання: українська та англійська

Журнал «Судово-медична експертиза» реферується **Інститутом проблем реєстрації інформації НАН України** та включений до реєстру бібліометричної бази даних «**Google Scholar**», реферативної бази даних «**Україніка наукова**», обробляється та відображається в Українському реферативному журналі «**Джерело**».

Електронна версія журналу представлена на сайті Національної бібліотеки України імені В.І. Вернадського

Рекомендовано:

Вченою радою Буковинського державного медичного університету (протокол №11 від 22.06.2022 р.)

Президією Асоціації судових медиків України (протокол №37 від 17.05.2022 р.)

ВИПАДКИ З ПРАКТИКИ

DOI: <https://doi.org/10.24061/2707-8728.1.2022.14>

УДК: 340.6:616-001.45]-053.18

ОСОБЛИВОСТІ СУДОВО-МЕДИЧНОЇ ЕКСПЕРТИЗИ ТРУПІВ ПРИ ПОСТРІЛІ З ПНЕВМАТИЧНОЇ ЗБРОЇ (ВИПАДОК З ПРАКТИКИ)

Бачинський В.Т., Павлюкович О.В., Павлюкович Н.Д.

Буковинський державний медичний університет, м. Чернівці, Україна

Резюме. Беручи до уваги наявність великої кількості пневматичної зброї у володінні населення, спостерігається значне збільшення чисельності ушкоджень в Україні та світі при пострілах з неї, тому зростає кількість експертиз даних випадків у практичній діяльності судово-медичних експертів.

Ключові слова: пневматичне ушкодження, судово-медична експертиза, смерть.

Вступ. Щодо класифікації пневматичної зброї науковці дотепер не можуть досягнути єдності. Одні автори відносять її до металевих зброї, інші вважають за властивостями близькою до вогнепальної, треті – особливою, а саме «пневматичною». [1-4] Останнім часом у всьому світі набувають більшого поширення ушкодження при пострілі з пневматичної зброї, що у своєму патогенезі призводять до виникнення низки ушкоджень, які обумовлюють смертельні наслідки. [2,4]

Мета роботи. Звернення уваги на практичний випадок смерті від випадкового ушкодження при пострілі з пневматичної гвинтівки.

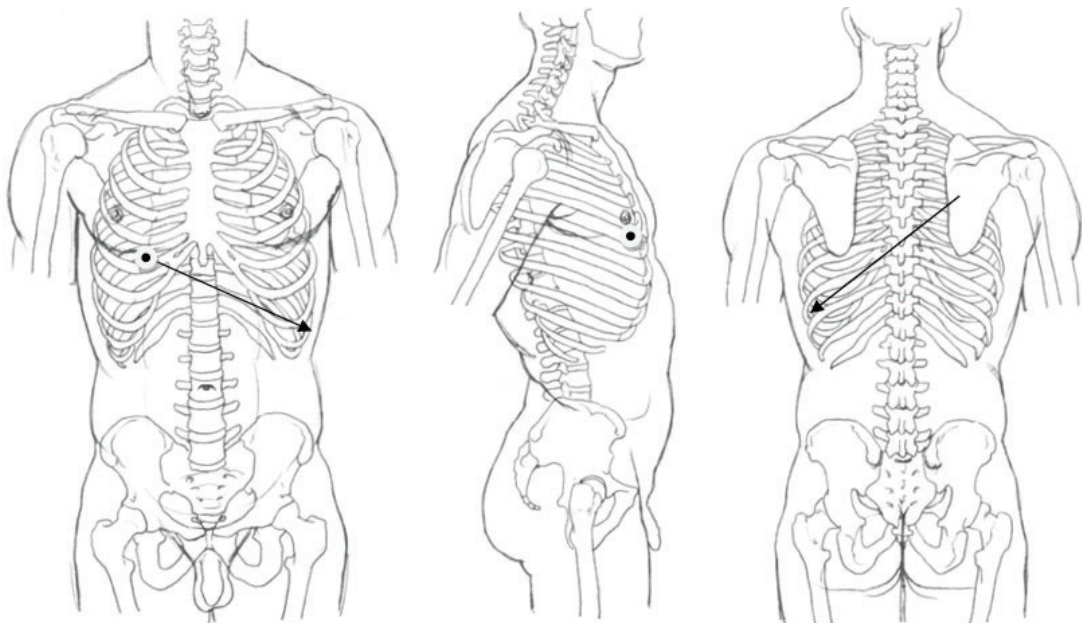
Матеріали та методи. Проведення судово-медичної експертизи трупа гр. Д, 2005 р.н., в морзі відділу судово-медичної експертизи трупів Чернівецького обласного бюро судово-медичної експертизи з застосуванням лабораторних експертиз.

Хоча відповідно до пункту 1.3 Іструкції «Про порядок виготовлення, придбання, зберігання, обліку, перевезення та використання вогнепальної, пневматичної, холодної і охолощеної зброї, пристроїв вітчизняного виробництва для відстрілу патронів, споряджених гумовими чи аналогічними за своїми властивостями металевими снарядами несмертельної дії, та патронів до них, а також боєприпасів до зброї, основних частин зброї та вибухових матеріалів», основними завданнями органів поліції є запобігання порушенням порядку виготовлення, придбання, зберігання, обліку, охорони, перевезення та використання вогнепальної зброї, пневматичної зброї калібру понад 4,5 мм зі швидкістю польоту кулі понад 100 метрів за секунду, холодної зброї (арбалети, луки з зусиллям натягу тятиви понад 20 кг, мисливські ножі тощо), пристроїв вітчизняного виробництва для відстрілу патронів, споряджених гумовими чи аналогічними за своїми властивостями металевими снарядами несмертельної дії, патронів до них, основних частин зброї, бойових припасів до зброї й охолощеної зброї, вибухових матеріалів і речовин, попередження випадків їх втрати, крадіжок, використання не за призначенням і з протиправною метою, саме випадки ненавмисного пострілу по людині все частіше призводять до летального наслідку. [5]

Результати дослідження. При проведенні судово-медичної експертизи трупа гр. К., 2005 р.н., було встановлено, що останній помер у присутності родичів за місцем проживання.

Труп доставлений у морг без одягу. Труп чоловічої статі, правильної тілобудови, задовільного харчування, довжиною тіла 157 см. Труп на дотик рівномірно охолоджений. Трупне залякання добре виражене в усіх звичайно досліджуваних групах м'язів. Трупні плями блідо-фіолетового кольору, розташовані на задніх поверхнях тіла, при натисканні на них пальцем у ділянці попереку бліднуть і відновлюють свій колір через 16,0 хвилин. Шия пропорційна довжині та будові тіла. Грудна клітка плоскоциліндричної форми, пружна при стисканні. Передня черевна стінка розташована на рівні нижнього краю реберної дуги. Виявлене ушкодження у вигляді рани на передній поверхні грудної клітки

справа по середньо-ключичній лінії, в проєкції 5-го міжребер'я, округлої форми, з незначним осадненням по верхньому краю, відносно рівними краями та дефектом «мінус-тканина» у центрі діаметром 0,4 см, рана проникає в грудну порожнину. При внутрішньому дослідженні встановлено, що м'які тканини волосної частини голови з боку внутрішньої поверхні без крововиливів на всьому протязі, товщина кісток черепа на розпилі від 0,2 до 0,4 см. Тверда мозкова оболонка ціла, з кістками черепа та м'якими мозковими оболонками не зрощена, в її синусах міститься помірна кількість рідкої темно-червоної крові, легко відділяється від кісток основи та склепіння черепа, кістки черепа на дотик цілі. М'які мозкові оболонки гладкі, блискучі, вологі, помірного кровонаповнення, з помірно вираженим набряком. Борозни та звивини мозку помірно виражені. Судини основи мозку прозорі, напівспалі, їхня інтима гладка, блискуча. Шлуночки мозку щілиноподібної форми, в їхньому просвіті прозорий ліквор у звичайній кількості. Речовина мозку на розрізах із чітко вираженою межею між сірою та білою речовинами, малокровна. Товщина підшкірно-жирового шару на рівні груднини до 1,0 см, на рівні живота до 2,0 см. Реберні хрящі розсікаються легко, грудина ціла. Органи грудної та черевної порожнин розташовані правильно, петлі кишок вздуті, легені займають грудну порожнину на 2/3, діафрагма ціла, висота стояння купола діафрагми справа 5-те, зліва 6-те ребра. У правій плевральній порожнині наявна рідка темно-червона кров зі згустками в кількості 1800 мл. У лівій плевральній порожнині присутня рідка темно-червона кров зі згустками в кількості 200 мл. Навколосерцева сумка ціла, в її порожнині міститься біля 5 мл прозорої рідини. М'яз серця на розрізах рівномірного кровонаповнення, щільний. Інтима аорти гладка, блискуча, жовто-лимонного кольору. Великі венозні судини без особливостей. У просвітах серця та великих кровоносних судинах містяться сліди темно-червоної крові. Кістки скелета на дотик цілі. Рановий канал, схема якого наведена на рис. 1, є продовженням нашкірної рани, проходить через підшкірно-жирову клітковину, грудний м'яз, потрапляє в 5-те міжребер'я справа по середньо-ключичній лінії, утворюючи розрив видовжено-овальної форми розмірами 0,7×0,5 см, що проходить у грудну порожнину та проникає в середню долю правої легені, утворюючи на її поверхні розрив видовжено-овальної форми розмірами 0,7×0,5 см, виходить по задній поверхні середньої долі та проходить у нижню долю правої легені, переходить та ушкоджує грудний відділ аорти, переходить на задню поверхню нижньої долі лівої легені, проходить через усю її товщу, спрямований згори вниз, справа наліво. У товщі нижньої долі лівої легені виявлена конусоподібна металева куля довжиною 7,0 мм, діаметром 4,5 мм. На судово-криміналістичну експертизу взяті рана з передньої поверхні грудної клітки справа та 4-те, 5-те, 6-те ребра з правої половини грудної клітки.



– лінія та напрямок ранового каналу.

Рис. 1. Схематичне зображення напрямку ранового каналу.

На шкірному клапті з грудної клітки справа (рис. 2, 3) в його центральній частині виявлене наскрізне ушкодження округлої форми діаметром 0,3 мм з відносно рівними дрібнофестончастими краями, що зіставляються з дефектом тканини, утворюючи ознаку «мінус-тканина»; за всім периметром спостерігається осаднення шкіри з найбільшою шириною 0,2 см, найбільш виражене біля правого кінця, краї дещо ущільнені та воронкоподібно втягнуті. Дані ознаки характерні для вхідного вогнепального отвору, що утворився внаслідок поодинокого пострілу з пневматичної зброї, спорядженої набоям.

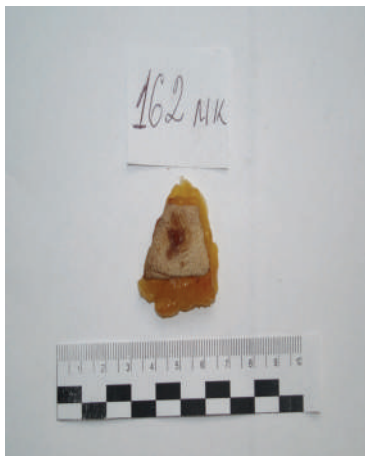

Рис. 2. Зовнішня поверхня клаптя шкіри.



Рис. 3. Внутрішня поверхня клаптя шкіри.

Проведена низка контактограм з використанням методу отримання кольорових відбитків (за Кустановичем С. Д. (1965)) з послідовним застосуванням лужних і кислотних реактивів-розчинників, відповідним проявленням за допомогою рубіано-водневої кислоти та сірчистого натрію. На отриманих контактограмах будь-якого забарвлення, що б вказувало на присутність слідів міді, нікелю, кобальту, свинцю, не виявлено. Встановлений крововилив м'яких тканин 5-го міжреберного проміжку овальної форми розмірами 1,2×0,9 см. Будь-яких ушкоджень і порушень анатомічної цілості наданих фрагментів 4-го, 5-го, 6-го ребер з правої половини грудної клітки не виявлено.

Встановлений діагноз: Кульове проникаюче, сліпе поранення грудної клітки з ушкодженням правої та лівої легень, аорти. Ускладнення основного: Масивна внутрішня кровотеча.

Тілесні ушкодження, описані в даній роботі, виникли послідовно, незадовго до моменту настання смерті в результаті дії твердого тупого предмета, ознаками якого володіє набій пневматичної рушниці (зокрема калібру 4,5 мм), про що свідчать: дефект «мінус-тканина», рановий канал, що проходить згори вниз, справа наліво, виявлена в товщі лівої легені конусоподібна металева куля (рис. 4) довжиною 0,7 см, діаметром 4,5 мм, дані медико-криміналістичної експертизи, що ці ознаки характерні для вхідного вогнепального отвору, що утворився внаслідок поодинокого пострілу з пневматичної зброї, спорядженої набоям.




Рис. 4. Металевий снаряд, виявлений у товщі лівої легені.

Висновок. Отже, використання набоїв калібру 4,5 мм може призвести до смертельного поранення за певних умов та обставин, а саме за відсутності багатьох шарів одягу. Тоді пробивна сила снаряду буде достатньою для занурення в порожнину тіла й ушкодження внутрішніх органів з летальними наслідками.

Зв'язок з науковими планами, роботами, темами. Наукова робота виконана в рамках НДР за темою «Діагностика давності настання смерті та ушкоджень людини, визначення механізму та прижиттєвості їх утворення сучасними морфологічними та фізичними методами для вирішення нагальних завдань правоохоронних органів та слідства» (державний реєстраційний номер 0120U101404).

Література

1. Михайленко ОВ, Гринчишина ОВ. Морфологічне обґрунтування механізму утворення вихідної вогнепальної рани з урахуванням положень теоретичної механіки. Судово-медична експертиза. 2018;2:75-82. doi: 10.24061/2707-8728.2.2018.18
2. Jabara JT, Gannon NP, Vallier HA, Nguyen MP. Management of Civilian Low-Velocity Gunshot Injuries to an Extremity. *J Bone Joint Surg Am.* 2021;103(11):1026-37. doi: 10.2106/JBJS.20.01544
3. Мішалов ВД, Хохолева ТВ, Петрошак ОЮ, Гуріна ОО, Бачинський ВТ, Кривда ГФ та ін. Особливості вогнестрільних ушкоджень, заподіяних сучасними набоями до короткоствольної зброї. Здобутки і перспективи досліджень. Судово-медична експертиза. 2018;1:55-62. doi: 10.24061/2707-8728.1.2018.14
4. Войченко ВВ, Бачинський ВТ, Ванчуляк ОЯ, Савка ІГ, Хохолева ТВ, Петрошак ОЮ, та ін. Дослідження вогнепальних ушкоджень людини еластичними кулями при пострілах із засобів ударнотравматичної дії – актуальна тема сьогодення. Судово-медична експертиза. 2019;1:4-11. doi: 10.24061/2707-8728.1.2019.1
5. Про затвердження Інструкції про порядок виготовлення, придбання, зберігання, обліку, перевезення та використання вогнепальної, пневматичної, холодної і охолощеної зброї, пристроїв вітчизняного виробництва для відстрілу патронів, споряджених гумовими чи аналогічними за своїми властивостями металевими снарядами не смертельної дії, та патронів до них, а також боєприпасів до зброї, основних частин зброї та вибухових матеріалів. Наказ Міністерства внутрішніх справ України від 21.08.1998 № 622 [Інтернет]. Київ; 1998 [цитовано 2022 Лют 11]. Доступно: <https://zakon.rada.gov.ua/laws/show/z0637-98#Text>

References

1. Mykhailenko OV, Hrynchyshyna OV. Morfolohichne obgruntuvannia mekhanizmu utvorennia vykhidnoi vohnepal'noi rany z urakhuvanniam polozhen' teoretychnoi mekhaniky [Morphological study of the mechanism of formation of the initial gunshot wound, subject to the provisions of theoretical mechanics]. *Sudovo-medychna ekspertyza.* 2018;2:75-82. doi: 10.24061/2707-8728.2.2018.18 (in Ukrainian)
2. Jabara JT, Gannon NP, Vallier HA, Nguyen MP. Management of Civilian Low-Velocity Gunshot Injuries to an Extremity. *J Bone Joint Surg Am.* 2021;103(11):1026-37. doi: 10.2106/JBJS.20.01544
3. Mishalov VD, Khokholieva TV, Petroshak OYu, Hurina OO, Bachyns'kyi VT, Kryvda HF ta in. Osoblyvosti vohnestril'nykh ushkodzen', zapodiianykh suchasnymy naboiamy do korotkostvol'noi zbroi. Zdobutky i perspektyvy doslidzen' [Features of harmful damages caused by current arrangements of contemporary arrangements. expenses and perspectives of research]. *Sudovo-medychna ekspertyza.* 2018;1:55-62. doi: 10.24061/2707-8728.1.2018.14 (in Ukrainian)
4. Voichenko VV, Bachyns'kyi VT, Vanchuliak OYa, Savka IH, Khokholieva TV, Petroshak OYu, ta in. Doslidzhennia vohnepal'nykh ushkodzen' liudyny elastychnymy kuliamy pry postrilakh iz zasobiv udarnotravmatychnoi dii – aktual'na tema s'ohodennia [Study of human health human

- risks by elastic cells at hands of harmful torture activities – topical topic of the present]. *Sudovomedychna ekspertyza*.2019;1:4-11. doi: 10.24061/2707-8728.1.2019.1 (in Ukrainian)
5. Pro zatverdzhennia Instruksii pro poriadok vyhotovlennia, prydbannia, zberihannia, obliku, perevezennia ta vykorystannia vohnepal'noi, pnevmatychnoi, kholodnoi i okholoschenoi zbroi, prystroiv vitchyznianoho vyrobnytstva dlia vidstrilu patroniv, sporiadzhennykh humovymy chy analohichnymy za svoimy vlastyvostiamy metal'nymy snariadamy nesmertel'noi dii, ta patroniv do nykh, a takozh boieprypasiv do zbroi, osnovnykh chastyn zbroi ta vybukhovyykh materialiv [On approval of the Instruction on the procedure for manufacture, purchase, storage, accounting, transportation and use of firearms, pneumatic, melee and melee weapons, devices of domestic production for firing cartridges equipped with rubber or similar properties of non-lethal metal shells and cartridges to them, and as well as ammunition for weapons, major weapons and explosives]. *Nakaz Ministerstva vnutrishnikh sprav Ukrainy vid 21.08.1998 № 622* [Internet]. Kyiv; 1998 [tsytovano 2022 Liut 11]. Dostupnoudarnotravmatychnoi dii – aktual'na tema s'ohodennia: <https://zakon.rada.gov.ua/laws/show/z0637-98#Text> (in Ukrainian)

CASE OF VICTIM TORTURE IN FORENSIC EXPERT PRACTICE

Bachynskiy V. T., Pavliukovych O. V., Pavliukovych N. D.

Bukovinian State Medical University, Chernivtsi, Ukraine

Summary. Due to the presence of large number of pneumatic weapons in the possession of the population, both in Ukraine and in the world there is a significant increase in the number of injuries due to gunshot, so the number of examinations of these cases in the practice of forensic experts is gradually increasing.

Keywords: pneumatic injury, forensic examination, death.

Відомості про авторів:

Бачинський В. Т. – доктор медичних наук, професор, завідувач кафедри судової медицини та медичного правознавства Буковинського державного медичного університету, начальник КМУ «Обласне бюро судово-медичної експертизи» Департаменту охорони здоров'я Чернівецької ОДА, заслужений лікар України, м. Чернівці, Україна, e-mail: bachynskiy.viktor@bsmu.edu.ua, ORCID ID: 0000-0002-6955-7507

Павлюкович О. В. – кандидат медичних наук, доцент кафедри судової медицини та медичного правознавства Буковинського державного медичного університету, м. Чернівці, Україна, e-mail: olexandr.pavlyukovich@gmail.com, ORCID ID: 0000-0001-6523-8296

Павлюкович Н. Д. – кандидат медичних наук, доцент кафедри внутрішньої медицини, клінічної фармакології та професійних хвороб Буковинського державного медичного університету, м. Чернівці, Україна, e-mail: natasha.pavlyukovich@gmail.com, ORCID ID: 0000-0002-1814-9722

Information about authors:

Bachynskiy V. T. – Doctor of Medical Sciences, Professor, Head of Forensic Medicine and Medical Law Department, Bukovinian State Medical University, the head of the CMI «Regional Bureau of Forensic Medical Examination» of the Department of Health of Chernivtsi Regional State Administration, Honored Doctor of Ukraine, Chernivtsi, Ukraine, e-mail: bachynskiy.viktor@bsmu.edu.ua, ORCID ID: 0000-0002-6955-7507

Pavliukovych O. V. – PhD, Associate Professor of Forensic Medicine and Medical Law Department, Bukovinian State Medical University, Chernivtsi, Ukraine, e-mail: olexandr.pavlyukovich@gmail.com, ORCID ID: 0000-0001-6523-8296

Pavliukovych N. D. – PhD, Associate Professor of Internal Medicine, Clinical Pharmacology and Occupational Diseases Department, Bukovinian State Medical University, Chernivtsi, Ukraine, e-mail: natasha.pavlyukovich@gmail.com, ORCID ID: 0000-0002-1814-9722