

МІНІСТЕРСТВО ОХОРОНИ ЗДОРОВ'Я УКРАЇНИ
ВИЩИЙ ДЕРЖАВНИЙ НАВЧАЛЬНИЙ ЗАКЛАД УКРАЇНИ
«БУКОВИНСЬКИЙ ДЕРЖАВНИЙ МЕДИЧНИЙ УНІВЕРСИТЕТ»
HIGHER STATE EDUCATIONAL ESTABLISHMENT OF UKRAINE
"BUKOVINIAN STATE MEDICAL UNIVERSITY"

Індексований у міжнародних наукометричних базах:

Academy (Google Scholar)
Ukrainian Research & Academy Network
(URAN)
Academic Resource Index Research Bib

Index Copernicus International
Scientific Indexing Services
Включений до Ulrichsweb™ Global Serials
Directory

**KLINICHNA TA
EKSPERIMENTAL'NA
PATOLOGIYA**

**CLINICAL & EXPERIMENTAL
PATHOLOGY**

На всі статті, опубліковані в журналі «Клінічна та експериментальна патологія»,
встановлюються цифрові ідентифікатори DOI

Т. XVIII, №4 (70), 2019

**Щоквартальний український
науково-медичний журнал.
Заснований у квітні 2002 року**

**Свідоцтво про державну реєстрацію
Серія КВ №6032 від 05.04.2002 р.**

Засновник і видавець: Буковинський державний медичний університет, м. Чернівці

Головний редактор

В. Ф. Мислицький

Перший заступник головного редактора

С. С. Ткачук

Відповідальні секретарі:

С. Є. Дейнека

О. С. Хухліна

Секретар

Г. М. Лапа

Наукові редактори випуску:

д. мед. н., проф. В.М. Пашковський

д. мед. н., проф. О.І. Федів

д. мед. н., проф. Т.В. Сорокман

Редакційна колегія:

Булик Р.Є.

Власик Л.І.

Денисенко О.І.

Івашук О.І.

Ілашук Т.О.

Колоскова О.К.

Коновчук В.М.

Масікевич Ю.Г.

Пашковський В.М.

Полянський І.Ю.

Сорокман Т.В.

Федів О.І.

Цигикало О.В.

Адреса редакції: 58002, Чернівці, пл. Театральна, 2, видавничий відділ БДМУ

Тел./факс: (0372) 553754. **E-mail** lapagalina46@gmail.com

Повнотекстова версія журналу представлена на сайті <http://www.bsmu.edu.ua/files/KEP/>

Електронні копії опублікованих статей передаються до **Національної бібліотеки**

ім. В.І. Вернадського для вільного доступу в режимі on-line

Реферати статей публікуються в "**Українському реферативному журналі**", серія "Медицина"

Редакційна рада:

проф. А.В. Абрамов (Запоріжжя, Україна); проф. Е.М. Алієва (Баку, Азербайджан); проф. А.І. Березнякова (Харків, Україна); проф. В.В. Братусь (Київ, Україна); проф. І.М. Катеренюк (Кишинів, Республіка Молдова); проф. Ю.М. Колесник (Запоріжжя, Україна); акад. АН ВШ України, проф. С.С. Костишин; чл.-кор. АМН України, проф. В.А. Міхньов (Київ, Україна); чл.-кор. НАМН України, проф. М.Г. Проданчук; акад. АМН, чл.-кор. НАН України, О.Г. Резніков (Київ, Україна); чл.-кор. НАН України, проф. В.Ф. Сагач (Київ, Україна); чл.-кор. НАН України, проф. Р.С. Стойка (Львів, Україна); акад. НАМН, чл.-кор. НАН України М.Д. Тронько; проф. В.В. Чоп'як (Львів, Україна); проф. В.О. Шидловський (Тернопіль, Україна); проф. В. О. Шумаков (Київ, Україна).

Наказом Міністерства освіти і науки України від 11.07.2019 р., № 975 журнал "Клінічна та експериментальна патологія" включено до переліку наукових фахових видань України, категорія Б

Рекомендовано до друку та поширення через Інтернет рішенням вченої ради вищого державного навчального закладу України «Буковинський державний медичний університет (протокол № 4 від 28.11.2019 р.)

Матеріали друкуються українською, російською та англійською мовами

Комп'ютерний набір і верстка -
М.П. Мотрук
Наукове редагування - редакції

Рукописи рецензуються. Редколегія залишає за собою право редагування.

Редагування англійського тексту - Г.М. Лапи

Передрук можливий за письмової згоди редколегії.

Коректор - І.В. Зінченко

Група технічно-інформаційного забезпечення:
І.Б. Горбатюк
Л.І. Сидорчук
В.Д. Сорохан

ISSN 1727-4338

DOI 10.24061/1727-4338.XVIII.4.70.2019

© "Клінічна та експериментальна патологія" (Клін. та експерим. патол.), 2019

© **Clinical and experimental pathology (Clin. and experim. pathol.), 2019**
Founded in 2002
Publishing four issues a year

© "Клиническая и экспериментальная патология" (Клин. и эксперим. патол.), 2019

КЛІНІЧНЕ СПОСТЕРЕЖЕННЯ АНГІОНЕВРОТИЧНОГО НАБРЯКУ ГУБ ПІСЛЯ ВИКОРИСТАННЯ ДИМЕКСИДУ

М.О. Ішков, Я.Р. Караван

Вищий державний навчальний заклад України "Буковинський державний медичний університет", м. Чернівці

Клінічна та експериментальна патологія Т.18, №4 (70). С.132-135.

DOI:10.24061/1727-4338.XVIII.4.70.2019.304

E-mail: dentist12@ukr.net

Резюме. Описано клінічний випадок ангіоневротичного набряку губ, що розвинувся після застосування супозиторію із димексидом. Наведено особливості дифференційної діагностики цього захворювання із рецидивним герпесом. Установлено, що застосування комплексного місцевого та загального лікування сприяло зникненню симптомів захворювання.

Ключові слова: ангіоневротичний набряк, рецидивний герпес, реакція гіперчутливості.

Клиническая и экспериментальная патология Т.18, №4 (70). С.132-135.

КЛИНИЧЕСКОЕ НАБЛЮДЕНИЕ АНГИОНЕВРОТИЧЕСКОГО ОТЕКА ГУБ ПОСЛЕ ПРИМЕНЕНИЯ ДИМЕКСИДА

М.О. Ишков, Я.Р. Караван

Резюме. Описан клинический случай ангионевротического отека губ, развившегося после применения суппозитория с димексидом. Приведены особенности дифференциальной диагностики данного заболевания с рецидивирующим герпесом. Установлено, что применение комплексного местного и общего лечения способствовало исчезновению симптомов заболевания.

Ключевые слова: ангионевротический отек, рецидивирующий герпес, реакция гиперчувствительности.

Clinical and experimental pathology. Vol.18, №4 (70). P.132-135.

CLINICAL CASE OF ANGIONEUROTIC EDEMA OF THE LIPS AFTER DIMEXIDE USE

M.O. Ishkov, J.R. Karavan

Abstract. A clinical case of angioedema of the lips that developed after the use of a suppository with dimexidum is described. The features of the differential diagnosis of this disease with recurrent herpes are given. It was established that the use of complex local and general treatment contributed to the disappearance of the symptoms of the disease.

Key words: angioedema, recurrent herpes, hypersensitivity reaction.

Вступ

Алергічні хвороби є одним з частих проявів патології імунітету, зумовлених надмірним реагуванням імунної системи, і сьогодні є однією з актуальних проблем індустріально розвинених країн [1]. Згідно з офіційною статистикою, жертвами алергічних захворювань є кожен п'ятий житель нашої планети і якщо ХХ століття було століттям серцево-судинних захворювань, то ХХІ, за прогнозами ВООЗ, стане століттям алергії [2]. Ангіоневротичний набряк (АН, ангіоедема - АЕ) - набряк підшкірної підслизової клітковини, що виникає внаслідок розширення та підвищення проникності кровоносних судин, найчастіше наростає протягом кількох хвилин або годин, обмежений, несиметричний, зазвичай розташований у ділянках повік, кутів рота, а також на слизовій оболонці верхніх дихальних шляхів та шлунково-кишкового тракту [3]. У важких випадках з'являється набряк язика або гортані, що призводить до виникнення гострої дихальної недостатності та може становити загрозу життю [4].

Основні типи імунних реакцій гіперчутливості (за Джеллу і Кумбсу): Тип 1 - анафілактичний (гіперчутливість негайного типу).

Обумовлені утворенням антитіл класу Е проти алергенів.

IgE фіксуються на опасистих клітинах. При повторному контакті з алергеном утворюються імунні комплекси "алерген - IgE" на мембранах опасистих клітин, що змінює властивості мембран і викликає дегрануляцію клітин зі звільненням біологічно активних речовин. Термін розвитку реакції після повторного контакту з алергеном 5 - 20 хв (іноді кілька годин) [5]. До захворювань, що розвиваються за 1-м типом, відноситься анафілактичний шок, кропив'янка, ангіоневротичний набряк Квінке, атопічна бронхіальна астма, алергічний риніт і кон'юнктивіт, атопічний дерматит, харчова алергія [6].

Тип 2 - цитотоксичний, головним механізмом якого є імунний цитоліз клітин власного організму. Його проявами може бути контактний цитоліз, реалізований переважно цитотоксичними Т-лімфоцитами, а також нейтрофілами, макрофагами [8]. Комплекси антиген - антитіло, що утворюються на мембранах, запускають механізми імунного лізису еритроцитів, ендотеліальних клітин судин, гепатоцитів, епітеліальних клітин нирок і ін.). Термін розвитку реакції після повторного контакту з антигеном 2-5 год. Клінічні прояви реакцій 2 типу - гемолітична анемія, тромбоцитопенічна пурпура, агранулоцитоз, цукровий діабет 1-го типу [9].

Тип 3 - імунокомплексний, обумовлений відкладенням комплексів антиген-антитіло. Клінічна та експериментальна патологія. 2019. Т.18, №4 (70)

ням імунних комплексів антиген - антитіло в тканинах, що супроводжується розвитком в них запалення і ушкодження за рахунок активації системи комплементу. Термін розвитку реакції 3-8 год. Захворювання, що розвиваються за 3-м типом, мають, як правило, системний характер (сироваткова хвороба, системний червоний вовчак, ревматоїдний артрит, гломерулонефрит, васкуліт та ін.).

Тип 4 - гіперчутливість уповільненого типу (ГУТ). Опосередкований Т-лімфоцитами-хелперами 1-го типу і активованими ними макрофагами. Стадія сенсibiliзації триває від 7 діб до декількох тижнів, тривалість збереження стану сенсibiliзації 20-30 днів. Клінічними прикладами ГУТ є реакції при ряді інфекцій - туберкульозі, черевному тифі, сифілісі та ін., а також викликаних грибами, контактний дерматит (контактний тип сенсibiliзації) - при контакті низькомолекулярних хімічних сполук (як правило, гаптенів) зі шкірою; також ряду аутоімунних захворювань (псоріазу, ревматоїдного артриту) [10]. Правильний збір алергологічного анамнезу із використанням анкет (стандартних опитувальників) умовно можна розділити на дві частини: 1) генеалогічний та сімейний анамнез; 2) анамнез підвищеної чутливості до зовнішніх впливів - алергенний анамнез, який має іноді важливе вирішальне значення в діагностиці алергії [11,12].

Опис клінічного випадку

До нас направлено лікарем-гінекологом пацієнтку А 32 р., у якої після застосування гінекологічних свічок,

що містять димексид, розвинувся різкий ангіоневротичний набряк губ (рис.).

Скарги на набряк губ зліва, різкий пекучий біль, відчуття розпирання, печіння, косметичний дефект. При огляді встановлено: верхня та нижня губа зліва різко набрякли, деформовані, шкіра та червона кайма губ гіперемована, спостерігається ділянка ерозії червоної облямівки розміром 0,5 на 1 см на верхній губі. З анамнезу - набряк розвинувся протягом години після застосування свічки з димексидом. Алергологічний анамнез необтяжений. Пальпація губ болюча, підщелепові лімфатичні вузли незбільшені, неболючі.

Загальний аналіз крові: ШОЕ - 9 мм/год, лейкоцити - $5,3 \times 10^9$ /л, еозинофіли - 2, паличкоядерні -1, сегментоядерні - 37, лімфоцити - 50, моноцити - 10, еритроцити - $3,7 \times 10^{12}$ /л, гемоглобін - 124 г/л, кольоровий показник - 0,9, тромбоцити - 145 г/л.

Проведено диференційну діагностику АЕ з рецидивним герпесом. Ангіоневротичний набряк розвинувся швидко, після застосування свічки із димексидом, не спостерігалось везикул на слизовій оболонці, що згодом утворили б ерозію, не спостерігалось кірочок на червоній каймі губ. Звернув на себе увагу значний набряк губ, що так швидко розвинувся - це не характерно для рецидивного герпесу.

Нами проведено загальне та місцеве лікування.

Загальне лікування : 1. Лоратадин таблетки - 10 мг 1 раз на день протягом 5 днів.

2. Кальцію глюконат таблетки по 0,5г. 3 рази на день протягом 5 днів.

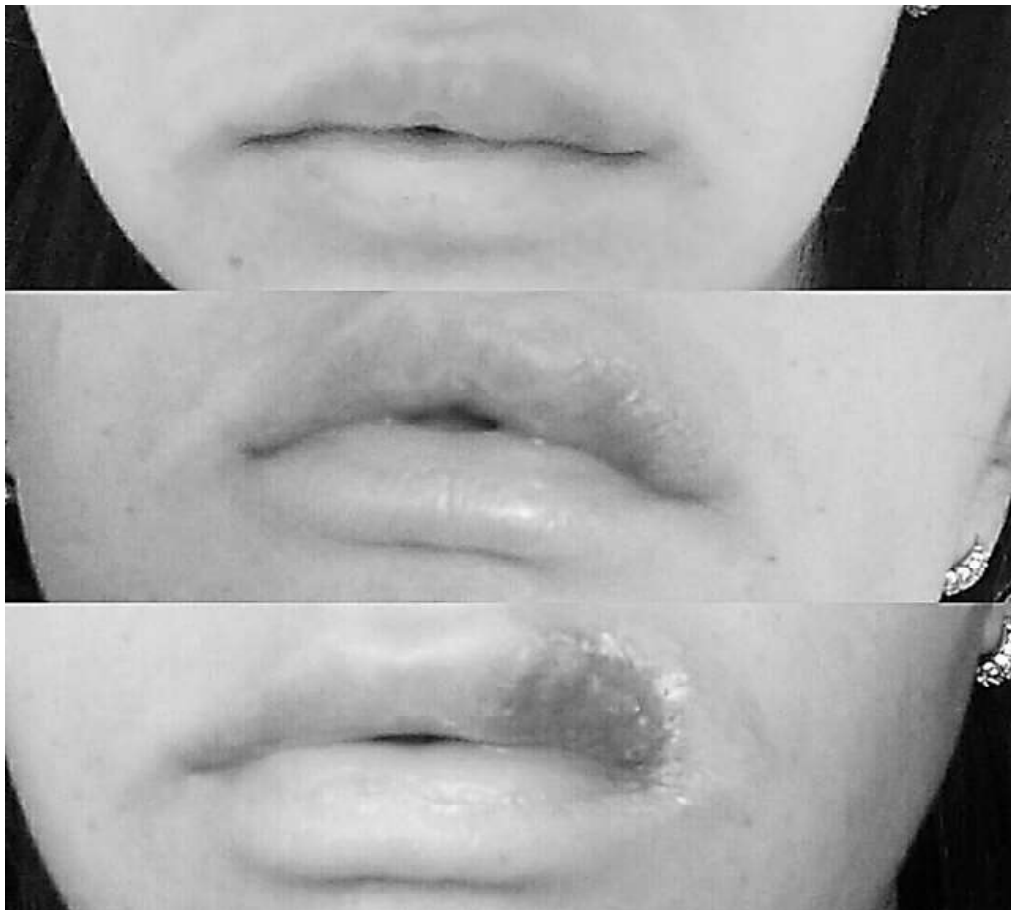


Рисунок. Ангіоневротичний набряк губ

3. Вітамінотерапія - Ревіт по 2 драже 3 рази на добу (курс 20 днів).

Місцеве лікування: змазування губ маззю "Фторокорт" 3 рази на добу протягом 3 днів. Через 3 дні явища набряку значно зменшилися, зник біль та почала епітелізуватися ерозія. Місцево замінено мазь "Фторокорт" на змазування губ обліпиховою олією. Протягом тижня ерозія на верхній губі епітелізувалася, губи набули звичайного вигляду.

Діагноз: Ангіоневротичний набряк верхньої та нижньої губи.

Рекомендовано: пройти обстеження та, можливо, лікування у лікаря-алерголога.

Висновок

Під час застосування медикаментозних препаратів можливе виникнення ангіоневротичного набряку з локалізацією в ділянці обличчя, зокрема губ. Важливим для лікування цього захворювання є правильна та вчасна діагностика. Алергічні захворювання слизової оболонки ротової порожнини можуть нерідко траплятися у практиці лікаря-стоматолога. Тому варто покращувати якість підготовки студентів стоматологічного факультету та лікарів стоматологів стосовно діагностики та лікування проявів алергії на слизовій оболонці ротової порожнини.

Список літератури:

1. Тюкавкина СЮ, Харсеева ГГ. Реакции гиперчувствительности: механизмы развития, клинические проявления, принципы диагностики (лекция). Клиническая лабораторная диагностика. 2014;5:27-36.
2. Memon RJ, Tiwari V. Angioedema [Internet]. Treasure Island (FL): StatPearls Publishing; 2019[updated 2019 Feb 17; cited 2019 Nov 14]. Available from: <https://www.ncbi.nlm.nih.gov/books/NBK538489/>
3. Depetri F, Tedeschi A, Cugno M. Angioedema and emergency medicine: From pathophysiology to diagnosis and treatment. Eur J Intern Med. 2019;59:8-13. doi: 10.1016/j.ejim.2018.09.004
4. Busse PJ, Smith T. Histaminergic Angioedema. Immunol Allergy Clin North Am. 2017;37(3):467-81. doi: 10.1016/j.iac.2017.03.001
5. Schreuder N, de Hoog Q, van der Bruggen W, van Puijenbroek EP. Anaphylactic Reaction to Tc-99m Macrosalb. Drug Saf Case Rep [Internet]. 2019[cited 2019 Nov 21];6(1):4. Available from: https://www.ncbi.nlm.nih.gov/pmc/articles/PMC6401020/pdf/40800_2019_Article_97.pdf doi: 10.1007/s40800-019-0097-4
6. Dermendzhiev S, Ivanovska M, Dermendzhiev T. Allergic Contact Dermatitis, Angioneurotic Edema and Conjunctivitis in a Patient with Autoimmune Thrombocytopenia - A Clinical Case. Open Access Maced J Med Sci. 2018;6(11):2142-6. doi: 10.3889/oamjms.2018.447
7. Ukleja-Sokolowska N, Gawronska-Ukleja E, Lis K, Zbikowska-Gotz M, Sokolowski L, Bartuzi Z. Anaphylactic reaction in patient allergic to mango. Allergy Asthma Clin Immunol [Internet]. 2018[cited 2019 Nov 21];14:78. Available from: https://www.ncbi.nlm.nih.gov/pmc/articles/PMC6211424/pdf/13223_2018_Article_294.pdf doi: 10.1186/s13223-018-0294-1
8. Florek AG, Croitoru A, Krunic AL. Allergic contact dermatitis caused by propolis-enriched honey: A case of severe penile oedema. Australas J Dermatol. 2019;60(2):157-8. doi: 10.1111/ajd.12916

Відомості щодо авторів:

Ішков М.О. - к. мед. н., асистент кафедри терапевтичної стоматології Вищого державного навчального закладу України "Буковинський державний медичний університет", м. Чернівці.

Караван Я.Р. - к. мед. н., асистент кафедри ортопедичної стоматології Вищого державного навчального закладу України "Буковинський державний медичний університет", м. Чернівці.

9. Justiz Vaillant AA, Zito PM. Immediate Hypersensitivity Reactions [Internet]. Treasure Island (FL): StatPearls Publishing; 2019[updated 2019 Jun 18; cited 2019 Nov 14]. Available from: <https://www.ncbi.nlm.nih.gov/books/NBK513315/>

10. Kim TH, Yoon SH, Hong H, Kang HR, Cho SH, Lee SY. Duration of Observation for Detecting a Biphasic Reaction in Anaphylaxis: A Meta-Analysis. Int Arch Allergy Immunol. 2019; 179(1):31-6. doi: 10.1159/000496092

11. Iordache AM, Docea AO, Buga AM, Mitrut R, Albuiescu D, Zlatian O, et al. The incidence of skin lesions in contrast media-induced chemical hypersensitivity. Exp Ther Med. 2019;17(2): 1113-24. doi: 10.3892/etm.2018.7056

12. Agulló-García A, Cubero Saldaña JL, Colás Sanz C. Series of 12 cases of wheat-dependent exercise-induced allergy in Aragon, Spain. Rev Clin Esp. 2019;219(4):184-8. doi: 10.1016/j.rce.2018.11.004

References:

1. Tyukavkina SYu, Kharseyeva GG. Reaktsii giperchuvstvitel'nosti: mekhanizmy razvitiya, klinicheskie proyavleniya, printsipy diagnostiki (lektsiya) [The reactions of hypersensitivity: the mechanisms of development, clinical manifestations, principles of diagnostic (a lecture)]. Russian Clinical Laboratory Diagnostics. 2014;5:27-36. (in Russian)
2. Memon RJ, Tiwari V. Angioedema [Internet]. Treasure Island (FL): StatPearls Publishing; 2019[updated 2019 Feb 17; cited 2019 Nov 14]. Available from: <https://www.ncbi.nlm.nih.gov/books/NBK538489/>
3. Depetri F, Tedeschi A, Cugno M. Angioedema and emergency medicine: From pathophysiology to diagnosis and treatment. Eur J Intern Med. 2019;59:8-13. doi: 10.1016/j.ejim.2018.09.004
4. Busse PJ, Smith T. Histaminergic Angioedema. Immunol Allergy Clin North Am. 2017;37(3):467-81. doi: 10.1016/j.iac.2017.03.001
5. Schreuder N, de Hoog Q, van der Bruggen W, van Puijenbroek EP. Anaphylactic Reaction to Tc-99m Macrosalb. Drug Saf Case Rep [Internet]. 2019[cited 2019 Nov 21];6(1):4. Available from: https://www.ncbi.nlm.nih.gov/pmc/articles/PMC6401020/pdf/40800_2019_Article_97.pdf doi: 10.1007/s40800-019-0097-4
6. Dermendzhiev S, Ivanovska M, Dermendzhiev T. Allergic Contact Dermatitis, Angioneurotic Edema and Conjunctivitis in a Patient with Autoimmune Thrombocytopenia - A Clinical Case. Open Access Maced J Med Sci. 2018;6(11):2142-6. doi: 10.3889/oamjms.2018.447
7. Ukleja-Sokolowska N, Gawronska-Ukleja E, Lis K, Zbikowska-Gotz M, Sokolowski L, Bartuzi Z. Anaphylactic reaction in patient allergic to mango. Allergy Asthma Clin Immunol [Internet]. 2018[cited 2019 Nov 21];14:78. Available from: https://www.ncbi.nlm.nih.gov/pmc/articles/PMC6211424/pdf/13223_2018_Article_294.pdf doi: 10.1186/s13223-018-0294-1
8. Florek AG, Croitoru A, Krunic AL. Allergic contact dermatitis caused by propolis-enriched honey: A case of severe penile oedema. Australas J Dermatol. 2019;60(2):157-8. doi: 10.1111/ajd.12916
9. Justiz Vaillant AA, Zito PM. Immediate Hypersensitivity Reactions [Internet]. Treasure Island (FL): StatPearls Publishing; 2019[updated 2019 Jun 18; cited 2019 Nov 14]. Available from: <https://www.ncbi.nlm.nih.gov/books/NBK513315/>
10. Kim TH, Yoon SH, Hong H, Kang HR, Cho SH, Lee SY. Duration of Observation for Detecting a Biphasic Reaction in Anaphylaxis: A Meta-Analysis. Int Arch Allergy Immunol. 2019; 179(1):31-6. doi: 10.1159/000496092
11. Iordache AM, Docea AO, Buga AM, Mitrut R, Albuiescu D, Zlatian O, et al. The incidence of skin lesions in contrast media-induced chemical hypersensitivity. Exp Ther Med. 2019;17(2): 1113-24. doi: 10.3892/etm.2018.7056
12. Agulló-García A, Cubero Saldaña JL, Colás Sanz C. Series of 12 cases of wheat-dependent exercise-induced allergy in Aragon, Spain. Rev Clin Esp. 2019;219(4):184-8. doi: 10.1016/j.rce.2018.11.004

Информация об авторах:

Ишков М.О. - к. мед. н., ассистент кафедры терапевтической стоматологии Высшего государственного учебного заведения Украины "Буковинский государственный медицинский университет", г. Черновцы.

Караван Я.Р. - к. мед. н., ассистент кафедры ортопедической стоматологии Высшего государственного учебного заведения Украины "Буковинский государственный медицинский университет", г. Черновцы.

Information about authors:

Ishkov M.O. - candidate of Medical Sciences, assistant of the Department of Therapeutic Dentistry of the Higher State Educational Establishment of Ukraine "Bukovinian State Medical University", Chernivtsi.

Karavan J.R. - candidate of Medical Sciences, assistant of the Department of Orthopedic Dentistry of the Higher State Educational Establishment of Ukraine "Bukovinian State Medical University", Chernivtsi.

Стаття надійшла до редакції 7.11.2019

Рецензент – доц Н.Б. Кузняк

© М.О. Ишков, Я.Р. Караван, 2019
