

**МІНІСТЕРСТВО ОХОРОНИ ЗДОРОВ'Я УКРАЇНИ**  
**ВИЩИЙ ДЕРЖАВНИЙ НАВЧАЛЬНИЙ ЗАКЛАД УКРАЇНИ**  
**«БУКОВИНСЬКИЙ ДЕРЖАВНИЙ МЕДИЧНИЙ УНІВЕРСИТЕТ»**  
**HIGHER STATE EDUCATIONAL ESTABLISHMENT OF UKRAINE**  
**"BUKOVINIAN STATE MEDICAL UNIVERSITY"**

Індексований у міжнародних наукометричних базах:

Academy (Google Scholar)  
Ukrainian Research & Academy Network  
(URAN)  
Academic Resource Index Research Bib

Index Copernicus International  
Scientific Indexing Services  
Включений до Ulrichsweb™ Global Serials  
Directory

**KLINICHNA TA  
EKSPERIMENTAL'NA  
PATOLOGIYA**

**CLINICAL & EXPERIMENTAL  
PATHOLOGY**

На всі статті, опубліковані в журналі «Клінічна та експериментальна патологія»,  
встановлюються цифрові ідентифікатори DOI

**Т. XVIII, №1 (67), 2019**

---

**Щоквартальний український  
науково-медичний журнал.  
Заснований у квітні 2002 року**

**Свідectво про державну реєстрацію  
Серія КВ №6032 від 05.04.2002 р.**

---

**Засновник і видавець:** Буковинський державний медичний університет, м. Чернівці

**Головний редактор**  
В. Ф. Мислицький

**Перший заступник головного редактора**  
С. С. Ткачук

**Відповідальні секретарі:**  
С. Є. Дейнека  
О. С. Хухліна

**Секретар**  
Г. М. Лапа

**Наукові редактори випуску:**  
д. мед. н., проф. Булик Р. Є.  
д. мед. н., проф. Денисенко О. І.  
д. мед. н., проф. Коновчук В. М.

**Редакційна колегія:**

Булик Р. Є.

Денисенко О. І.

Ілашук Т. О.

Коновчук В. М.

Федів О. І.

Полянський І. Ю.

Сорокман Т. В.

---

**Адреса редакції:** 58002, Чернівці, пл. Театральна, 2, видавничий відділ БДМУ.

**Тел./факс:** (0372) 553754. **E-mail** [myslytsky@gmail.com](mailto:myslytsky@gmail.com) [vfmyslickij@bsmu.edu.ua](mailto:vfmyslickij@bsmu.edu.ua)

Повнотекстова версія журналу представлена на сайті <http://www.bsmu.edu.ua/files/KEP/>

Електронні копії опублікованих статей передаються до **Національної бібліотеки ім. В.І. Вернадського** для вільного доступу в режимі on-line.

Реферати статей публікуються в "**Українському реферативному журналі**", серія "Медицина"

## Редакційна рада:

проф. А.В. Абрамов (Запоріжжя, Україна); проф. Е.М. Алієва (Баку, Азербайджан); проф. А.І. Березнякова (Харків, Україна); проф. В.В. Братусь (Київ, Україна); чл.-кор. НАН України, проф. В.М. Єльський (Донецьк, Україна); проф. І.М. Катеренюк (Кишинів, Республіка Молдова); проф. Ю.М. Колесник (Запоріжжя, Україна); акад. АН ВШ України, проф. С.С. Костишин; чл.-кор. АМН України, проф. В.А. Міхньов (Київ, Україна); чл.-кор. НАМН України, проф. М.Г. Проданчук; акад. АМН, чл.-кор. НАН України, О.Г. Резніков (Київ, Україна); чл.-кор. НАН України, проф. В.Ф. Сагач (Київ, Україна); чл.-кор. НАН України, проф. Р.С. Стойка (Львів, Україна); акад. НАМН, чл.-кор. НАН України М.Д. Тронько; проф. В.В. Чоп'як (Львів, Україна); проф. В.О. Шидловський (Тернопіль, Україна); проф. В. О. Шумаков (Київ, Україна).

---

Наказом Міністерства освіти і науки України від 06.11.2014 р., № 1279 журнал "Клінічна та експериментальна патологія" включено до переліку наукових фахових видань України

---

Рекомендовано до друку та поширення через Інтернет рішенням вченої ради вищого державного навчального закладу України «Буковинський державний медичний університет (протокол № 7 від 28.02.2019 р.)

Матеріали друкуються українською, російською та англійською мовами

Комп'ютерний набір і верстка -  
М.П. Мотрук  
Наукове редагування - редакції

Рукописи рецензуються. Редколегія залишає за собою право редагування.

Редагування англійського тексту - Г. М. Лапи

Передрук можливий за письмової згоди редколегії.

Коректор - І.В. Зінченко

Група технічно- інформаційного забезпечення:  
І.Б. Горбатюк  
Л.І. Сидорчук  
В.Д. Сорохан

ISSN 1727-4338

DOI 10.24061/1727-4338.XVIII.1.67.2019

© "Клінічна та експериментальна патологія" (Клін. та експерим. патол.), 2019

© **Clinical and experimental pathology (Clin. and experim. pathol.), 2019**

Founded in 2002

Publishing four issues a year

© "Клиническая и экспериментальная патология" (Клин. и эксперим. патол.), 2019

# ЕКСПЕРИМЕНТАЛЬНЕ ОБГРУНТУВАННЯ РОЗВИТКУ ЕНТЕРАЛЬНОЇ ДИСФУНКЦІЇ ЗА ГОСТРОЇ ОЧЕРЕВИННОЇ ХІРУРГІЧНОЇ ПАТОЛОГІЇ

**В.П. Польовий, І.Г. Ченєга, А.С. Паляниця, Р.П. Кнут**

Вищий державний навчальний заклад України "Буковинський державний медичний університет", м. Чернівці

**Мета роботи** - вивчити структурні зміни стінки тонкої кишки та розвитку ентеральної дисфункції за перебігу гострого експериментального перитоніту.

**Матеріали та методи.** Експериментальні дослідження проведено на 21 нелінійних білих статевозрілих щурах. Щурам під тиопенталовим наркозом викликався перитоніт шляхом проколу висхідної товстої кишки, а також введенням свіжоприготовленого 15% розчину з розрахунку 0,5 мл на 100 г маси щура. На 1-у, 3-ю і 7-у доби перебігу експериментального перитоніту тварин під каліпсоловим наркозом декапітували. Для гістологічного дослідження забирали шматочки тонкої кишки, зміни в яких досліджували гістологічно.

**Результати.** Виявлено, що на 1-у, 3-ю, та 7 добу перебігу експериментального перитоніту в слизовій оболонці тонкої кишки відбуваються і продовжували наростати з часом структурні зміни, які проявляються її ущільненням за рахунок вираженої лімфо- і гістіоцитарної інфільтрації та поєднаної вогнищевої лейкоцитарної інфільтрації, що відповідає морфологічній структурі ентероколіту. Просвіти крипт зменшуються за рахунок підвищеної секреторної активності та дистрофічних змін епітеліоцитів. В субепітеліальному шарі виявляється нерівномірне кровонаповнення судин у поєднанні із периваскулярним набряком.

**Висновки.** 1. За перебігу експериментального перитоніту у слизовій оболонці тонкої кишки спостерігається підвищення секреторної активності та розвиток дистрофічних змін поверхневого епітелію.

2. До 3-ї та 7-ї доби експериментального перитоніту наростають дистрофічні зміни епітеліоцитів відбуваються виражені зміни у вигляді лімфо- і гістіоцитарної інфільтрації стромы та її набряк.

**Ключові слова:**

перитоніт, ентеральна дисфункція, тонка кишка, структурні зміни.

Клінічна та експериментальна патологія Т.18, №1 (67). С.103-107.

DOI:10.24061/1727-4338.XVIII.1.67.2019.214

E-mail: surgery\_gen@bsmu.edu.ua

## ЭКСПЕРИМЕНТАЛЬНОЕ ОБОСНОВАНИЕ РАЗВИТИЯ ЭНТЕРАЛЬНОЙ ДИСФУНКЦИИ ПРИ ОСТРОЙ БРЮШНОЙ ХИРУРГИЧЕСКОЙ ПАТОЛОГИИ

**В.П. Полевой, И.Г. Ченєга, А.С. Паляниця, Р.П. Кнут**

**Цель работы** - изучить структурные изменения стенки тонкой кишки и развития энтеральной дисфункции в течении острого экспериментального перитонита.

**Материалы и методы.** Экспериментальные исследования проведены на 21 неллинейных белых половозрелых крысах. Крысам под тиопенталовым наркозом вызывался перитонит путем прокола восходящей толстой кишки, а также введением свежеприготовленного 15% раствора из расчета 0,5 мл на 100 г массы крысы. На первые, третьи и седьмые сутки течения экспериментального перитонита, животных под каліпсоловим наркозом декапитировали. Для гистологического исследования забирали кусочки тонкой кишки, изменения в которых исследовали гистологически.

**Результаты.** Вывявлено, что на первые, третьи и седьмые сутки течения экспериментального перитонита в слизистой оболочке тонкой кишки происходят и продолжали нарастать во времени структурные изменения, которые проявляются ее уплотнением за счет выраженной лимфо- и гистиоцитарной инфильтрации и сочетанной очаговой лейкоцитарной инфильтрации, что соответствует морфологической структуре энтероколита. Зазоры крипт уменьшаются за счет повышенной секреторной активности и дистрофических изменений эпителиоцитов. В субэпителиальном слое прослеживалось неравномерное кровенаполнение сосудов в сочетании с периваскулярным отеком.

**Выводы.** 1. В течении экспериментального перитонита в слизистой оболочке тонкой кишки наблюдается повышение секреторной активности и развитие дистрофических изменений поверхностного эпителия.

2. На 3-и и 7-е сутки экспериментального перитонита нарастают дистрофические изменения эпителиоцитов, происходят выраженные изменения в виде лимфо- и гистиоцитарных инфильтрации стромы и ее отек.

**Ключевые слова:**

перитонит, энтеральная дисфункция, тонкая кишка, структурные изменения.

Клиническая и экспериментальная патология Т.18, №1 (67). С.103-107.

**Key words:**

peritonitis, enteral dysfunction, small intestine, structural changes.

Clinical and experimental pathology. Vol.18, №1 (67). P.103-107.

**EXPERIMENTAL SUBSTANTIATION OF ENTERAL PERITONEAL DEVELOPMENT AT ACUTE ABDOMINAL SURGICAL PATHOLOGY**

V.P. Polioviy, I.G. Chepeha, A.S. Palyanytsya, R.P. Knut

**Objective** - to study the structural changes in the walls of the small intestine and enteric dysfunction development in experimental course of acute peritonitis.

**Material and methods.** Experimental studies were carried out on 21 mature white nonlinear rats. Peritonitis by means of the ascending colon puncture as well as introduction of the freshly prepared 15% solution at rate of 0.5 ml per 100 g of weight was caused in rats under tiopentalol anesthesia. On the 1st, 3rd and 7th day of experimental peritonitis course the animals were decapitated under kalipsolol anesthesia. Pieces of the small intestine were taken for histological examination of the changes.

**Results.** It has been revealed that structural changes, manifested with induration at the expense of the expressed lympho- and histiocytic infiltration and combined focal leukocyte infiltration, corresponding to morphological structure of enterocolitis, occur on the first, third, and 7 day of experimental peritonitis course in mucous membrane of the small intestine and continued to increase in time. Irregular blood supply of the vessels, combined with perivascular edema was observed in subepithelial layer.

**Conclusions.** 1. Secretory activity increase and development of the degenerative changes in the superficial epithelium are observed in the course of experimental peritonitis.

2. Degenerative changes of epitheliocytes increase on the 3rd and 7th day of experimental peritonitis, expressed changes in the form of lympho- and histiocytic infiltration of the stroma and its edema occur.

**Вступ**

Поняття "ентеральна недостатність" з'явилося у науковій літературі в кінці минулого століття для акценту уваги хірургів на роль і значення кишечника в генезі розвитку різних за етіологією захворювань і ускладнень деяких хірургічних процесів. Виділення синдрому ентеральної недостатності (СЕН) в хірургії гострих захворювань органів черевної порожнини стало можливим після вивчення особливостей перебігу таких патологічних станів як гостра кишкова непрохідність, перитоніт, деструктивний панкреатит тощо [1,8]. Одним із загальних проявів даних захворювань є ендотоксикоз і функціональні порушення кишечника [2,4].

Відомо, що синдром ентеральної недостатності виникає в 63,8 % пацієнтів при надходженні у стаціонар, крім того у 27,0 % після оперативних втручань. При цьому спостерігаються порушення бар'єрної функції кишків на фоні запалення та деструкції усіх шарів кишкової стінки з транслокацією токсинів у кровоносне русло та розвиток ендегенної інтоксикації із пригніченням імунної реактивності організму і глибоким порушенням життєвоважливих функцій [5].

Основними патогенними чинниками розвитку СЕН є гіпоксія, інтенсифікація ліпопероксидації, виснаження антиоксидантного захисту, явища системного цитолізу, посилене утворення прозапальних цитокінів, виражений ендотоксикоз [5,7,9]. На сьогодні переконливо доведено появу структурних і ультраструктурних порушень з боку внутрішніх органів і порушення їх функцій, що в умовах експерименту вивчено недостатньо.

**Мета роботи**

Вивчити структурні зміни стінки тонкої кишки та розвитку ентеральної дисфункції за перебігу гострого експериментального перитоніту.

**Матеріали та методи дослідження**

Експериментальні дослідження проведено на 21 нелінійних білих статевозрілих щурах-самцях із масою тіла 180-200 г на 1-у, 3-ю і 7-у доби перебігу експериментального перитоніту. На першу добу загинуло 4 тварини до закінчення експерименту, на третю - 5, на сьому - 6. Контрольну групу склали 6 візуально здорових тварин.

Усі експерименти із нанесення травм виконували в умовах тіопентало-натрієвого знечуження (40 мг·кг<sup>-1</sup> маси).

Суть експерименту полягала в наступному: виконується середина лапаротомія і, відступивши на 1 см від ілеоцекального кута товстою голкою в діаметрі 2 мм робили прокол стінки сліпої кишки, після чого через просвіт голки заводили катетер меншого діаметру 1,8 мм на 4-5 см у висхідну частину ободової кишки. При цьому голку видаляли, а катетер фіксували до стінки сліпої кишки швом, а вільний кінець виводили в черевну порожнину. У подальшому внутрішньоочеревинно в різні відділи вводили свіжеприготовлений (профільтрований через 4 шари марлі) 15 % розчин автокалу з розрахунку 0,5 мл на 100 грам маси щура, а рану пошарово ушивали. Що обумовлює постійне інтраабдомінальне джерело інфекції, аналогічне деструктивним та запальним процесам, які мають місце при виникненні перитоніту у хворих [3]. На 1-у, 3-ю і 7-у доби перебігу перебігу експериментального перитоніту тварин під каліпсоловим наркозом декапітували.

Для гістологічного дослідження забирали шматочки тонкої кишки, які фіксували в 10% нейтральному розчині формаліну з наступним ущільненням в парафіні. Отримані на санному мікротомі зрізи фарбували гематоксилином та еозином, за якими вивчали структуру досліджуваних органів у нормі, а також характер і гли-

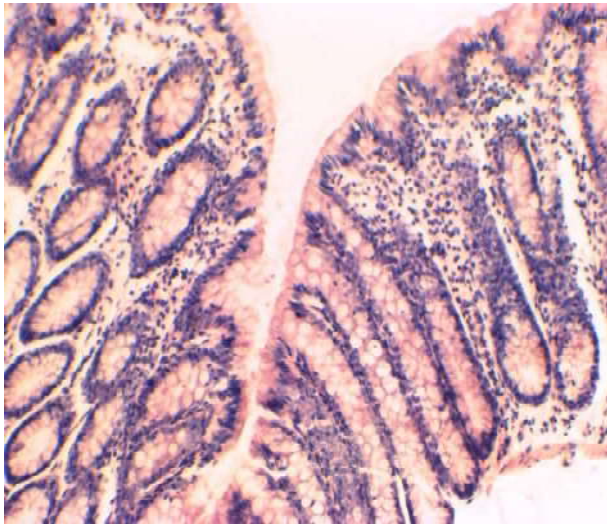
бину морфологічних порушень після перитоніту. Застосовували світловий мікроскоп SEO SCAN. Мікропрепарати фотодокументували за допомогою відеокамери Vision CCD Camera з системою виводу зображень гістологічних препаратів.

Одержаний цифровий матеріал обробляли з використанням непараметричного критерію Мана-Уїтні. Застосовували програмний пакет STATISTICA ("StatSoft, Inc.", США). Відмінності вважали достовірними при вірогідності нульової гіпотези  $p < 0,05$ .

### Результати та їх обговорення

При гістологічному дослідженні структурних компонентів тонкої кишки у тварин через 1 добу експерименту встановлено, що слизова оболонка зазнавала структурних змін у порівнянні із контрольними тваринами (рис. 1). При цьому товщина ворсин візуально збільшувалась. Збільшення розмірів залоз відбувалось переважно за рахунок набряку та підвищеної секреторної активності залозистого епітелію, а також розширення їх просвітів.

Судини мікроциркуляторного русла подекуди роз-



**Рисунок 1. Структура тканини тонкої кишки через 1 добу після моделювання експериментального перитоніту. Забарвлення гематоксиліном та еозином. x 100**

Судини мікроциркуляторного русла подекуди розширювались, окремі спричинювали виражений периваскулярний набряк. У стромі спостерігалась поява великої кількості лімфо- та гістіоцитів. Поверхневий епітелій зазнавав виражених змін, що проявлялось розвитком білкової гідропічної дистрофії із частковим злущенням його у просвіт кишки. Секреторна активність переважної більшості клітин епітелію була підвищеною. Судини базальної мембрани візуалізувались помірно, окремі із них розширювались, із ознаками еритростазів. Мав місце слабовиражений периваскулярний набряк, який поширювався на м'язову оболонку.

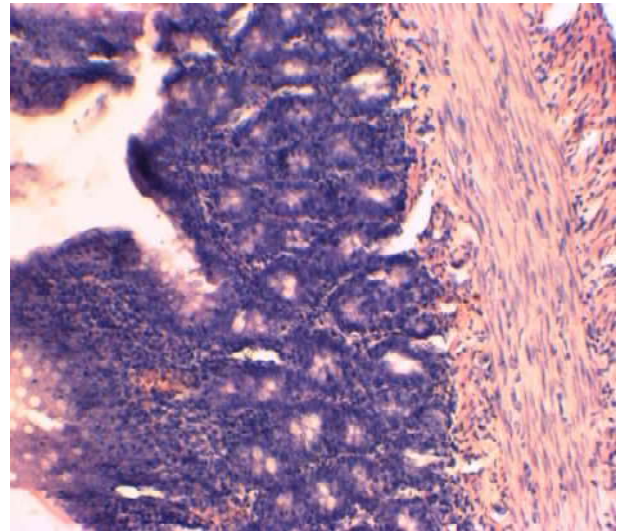
На 7 добу перебігу експерименту в слизовій оболонці тонкої кишки продовжують наростати структурні зміни, які проявляються її ущільненням за рахунок вираженої лімфо- та гістіоцитарної інфільтрації та поєдна-

ширювались, окремі спричинювали виражений периваскулярний набряк. У стромі спостерігалась поява великої кількості лімфо- та гістіоцитів.

Поверхневий епітелій зазнавав незначних змін, що проявлялось розвитком переважно слабовираженої гідропічної дистрофії. Секреторна активність переважної більшості клітин поверхневого епітелію була підвищеною. Його десквамація спостерігалась лише в окремих полях зору.

Судини базальної мембрани візуалізувались помірно, окремі із них розширювались, містили еритроцити. Мав місце слабовиражений периваскулярний набряк. М'язова оболонка зазнавала мінімальних змін.

У тонкій кишці тварин через 3 доби проведення експерименту виявлено різке потовщення слизової оболонки (рис. 2). Переважаючим компонентом були нерівномірне кровонаповнення судин стромы ворсин та виражена лімфо- та гістіоцитарна інфільтрація периваскулярних просторів. Поряд із цим спостерігались зміни і в розмірі залоз, що відбувалось, переважно, за рахунок набряку та підвищеної секреторної активності залозистого епітелію, а також розширення їх просвітів.

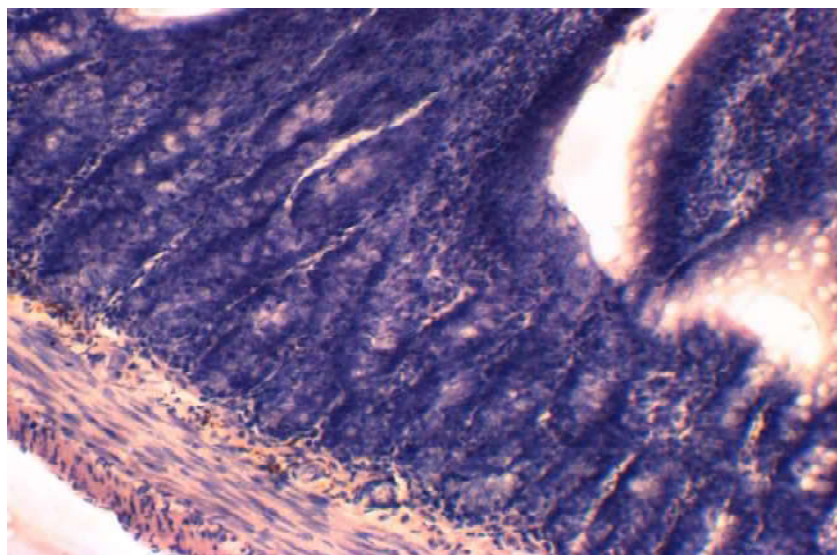


**Рисунок 2. Структура тканини тонкої кишки через 3 доби після моделювання експериментального перитоніту. Забарвлення гематоксиліном та еозином. x 100**

ної вогнищевої лейкоцитарної інфільтрації, що відповідає морфологічній структурі ентероколіту. Просвіти крипти зменшуються за рахунок підвищеної секреторної активності та дистрофічних змін епітеліоцитів (рис. 3).

В субепітеліальному шарі виявляється нерівномірне кровонаповнення судин у поєднанні із периваскулярним набряком.

Таким чином, основними патогенними чинниками, які призводять до розвитку ентеральної недостатності за гострої хірургічної патології органів очеревинної патології та її ускладнень є гіпоксія, інтенсифікація ліпопероксидації, виснаження антиоксидантного захисту, явища системного цитолізу, посилене утворення прозапальних цитокінів, виражений ендотоксикоз. Внаслідок чого з'являються структурні та ультраструктурні порушення з боку внутрішніх органів.



**Рисунок 3. Структура тканини тонкої кишки тварини через 7 днів після моделювання експериментального перитоніту. Забарвлення гематоксилином та еозином. х 100**

Таким чином, враховуючи анатомо-фізіологічний взаємозв'язок органів очеревинної порожнини, їх функціональну взаємодію, відносну спільність кровопостачання та нейрогуморальної регуляції [6] можна припустити, що порушення, які виникають не можуть не торкнутися й морфофункціонального стану кишків, що недостатньо висвітлено в літературі й вимагало спеціального дослідження.

#### Висновки

1. За перебігу експериментального перитоніту у слизовій оболонці тонкої кишки спостерігається підвищення секреторної активності та розвиток дистрофічних змін поверхневого епітелію.

2. До 3 та 7 доби експериментального перитоніту нарастають дистрофічні зміни епітеліоцитів відбуваються виражені зміни у вигляді лімфо- і гістіоцитарної інфільтрації стромы та її набряк.

#### Перспективи подальших досліджень

На основі проведених досліджень будуть розроблятися методи запобігання прогресуванню розвитку ентеральної недостатності.

#### Список літератури

1. Андрищенко ВП, Куновський ВВ, Мальований ВА. Синдром ентеральної недостатності при гострому панкреатиті: патоморфологічні зміни слизової оболонки тонкої кишки та шляхи їх медикаментозної корекції. Харківська хірургічна школа. 2008;2:72-5.

2. Кубышкин АВ, Фомочкина ИИ. Синдром системной воспалительной реакции: место в патогенезе экстремальных клинических ситуаций. Загальна патологія та патологічна фізіологія. 2010;5(3):20-6.

3. Соловей ЮМ, винахідник; Соловей ЮМ, патентовласник. Спосіб моделювання гострого розповсюдженого перитоніту. Патент України № 54919. 2010 Лис 25.

4. Теплий ВВ. Роль кишечника у розвитку поліорганної недостатності при гострій хірургічній патології. Український медичний часопис. 2004;5:84-92.

5. Терещенко ОА, Боташев АА, Помещик ЮВ, Петросян ЭА, Сергиенко ВИ. Синдром эндогенной интоксикации и системной воспалительной реакции при желчном перитоните, осложненном абдоминальным сепсисом. Вестник экспериментальной и клинической хирургии. 2012;5(4):722-6. (in Russian)

6. Ханевич МД, Кошевой АП. Лечение кровотечений из язв желудка и двенадцатиперстной кишки у больных с патологией печени. Вестник хирургии им. ИИ. Грекова. 2003;162(5):109-13.

7. Alva N, Carbonell T, Palomeque J. Hypothermic protection in an acute hypoxia model in rats: Acid-base and oxidant/antioxidant profiles. Resuscitation. 2012;81(5):609-16. doi: 10.1016/j.resuscitation.2010.01.023

8. Catala A. Lipid peroxidation of membrane phospholipids generates hydroxy-alkenals and oxidized phospholipids active in physiological and/or pathological conditions. Chem Phys Lipids. 2009;157(1):1-11. doi: 10.1016/j.chemphyslip.2008.09.004

9. Oberholzer C, Oberholzer A, Clare-Salzler M, Moldawer LL. Apoptosis in sepsis: a new target for therapeutic exploration. The FASEB Journal. 2011;15(6):879-92. doi: 10.1096/fj.00-058rev

#### References

1. Andriuschenko VP, Kunovs'kyi VV, Mal'ovanyi VA. Syndrom enteral'noi nedostatnosti pry hostromu pankreatyti: patomorfolohichni zminy slyzovoi obolonky tonkoi kyshky ta shliakhy yikh medykamentoznoi korektsii [Inferiority syndrome in acute pancreatitis: pathomorphological changes of the mucous membrane of the small intestine and ways of their drug correction]. Kharkivs'ka khirurhichna shkola. 2008;2:72-5. (in Ukrainian).

2. Kubys'kin AV, Fomochkina II. Sindrom sistemnoy vospalitel'noy reaktsii: mesto v patogeneze ekstremal'nykh klinicheskikh situatsiy [Systemic inflammatory response syndrome: a place in the pathogenesis of extreme clinical situations]. General pathology and pathological physiology. 2010;5(3):20-6. (in Russian).

3. Solovei YuM, vynakhidnyk; Solovei YuM, patentovlasnyk. Sposib modeliuвання hostroho rozповсюдженого perytonitu [Method of simulation of acute common peritonitis]. Patent Ukrainy № 54919. 2010 Lys 25. (in Ukrainian).

4. eplyy VV. Rol' kyshechnyku u rozvytku poliiorhanoi nedostatnosti pry hostrii khirurhichnii patolohii [The influence of the intestine on the development of multiple organ failure in acute surgical pathology]. Ukrain's'kyi medychnyi chasopys. 2004;5:84-92. (in Ukrainian).

5. Tereshenko OA, Botashev AA, Pomeshik YuV, Petrosyan EA, Sergienko VI. Sindrom endogennoy intoksikatsii i sistemnoy vospalitel'noy reaktsii pri zhelchnom peritonite, oslozhnennom abdominal'ny'm sepsisom [Endogenous intoxication syndrome and system inflammatory reaction in choleperitonitis, complicated by abdominal sepsis]. Journal of Experimental and Clinical Surgery. 2012;5(4):722-6. (in Russian).

6. Khanevich MD, Koshevoy AP. Lechenie krvotocheniy iz yazv zheludka i dvenadtsatiperstnoy kishki u bol'nykh s patologiyey Klinichna ta eksperymental'na patolohiya. 2019. T.18, №1 (67)

pecheni [Treatment of bleeding from gastric and duodenal ulcers in patients with liver pathology]. Grekov's Bulletin of Surgery. 2003;162(5):109-13. (in Russian).

7. Alva N, Carbonell T, Palomeque J. Hypothermic protection in an acute hypoxia model in rats: Acid-base and oxidant/antioxidant profiles. Resuscitation. 2012;81(5):609-16. doi: 10.1016/j.resuscitation.2010.01.023

8. Catala A. Lipid peroxidation of membrane phospholipids generates hydroxy-alkenals and oxidized phospholipids active in physiological and/or pathological conditions. Chem Phys Lipids. 2009;157(1):1-11. doi: 10.1016/j.chemphyslip.2008.09.004

9. Oberholzer C, Oberholzer A, Clare-Salzler M, Moldawer LL. Apoptosis in sepsis: a new target for therapeutic exploration. The FASEB Journal. 2011;15(6):879-92. doi: 10.1096/fj.00-058rev

#### **Відомості про авторів:**

Польовий В. П. - д. мед. н., професор, завідувач кафедри загальної хірургії ВДНЗ України "Буковинський державний медичний університет", м. Чернівці

Чепега І. Г. - заочний аспірант кафедри загальної хірургії ВДНЗ України "Буковинський державний медичний університет", м. Чернівці

Паляниця А. С. - к. мед. н., доцент кафедри загальної хірургії ВДНЗ України "Буковинський державний медичний університет", м. Чернівці

Кнут Р.П. - к. мед. н., доцент кафедри загальної хірургії ВДНЗ України "Буковинський державний медичний університет", м. Чернівці

#### **Информация об авторах:**

Полевой В. П. - д. мед. н., профессор, заведующий кафедрой общей хирургии ВГУЗ Украины "Буковинский государственный медицинский университет", г. Черновцы

Чепега И. Г. - заочный аспирант кафедры общей хирургии ВГУЗ Украины "Буковинский государственный медицинский университет", г. Черновцы

Паляниця А. С. - к. мед. н., доцент кафедры общей хирургии ВГУЗ Украины "Буковинский государственный медицинский университет", г. Черновцы

Кнут Р.П. - к. мед. н., доцент кафедры общей хирургии ВДНЗУ Украины "Буковинский государственный медицинский университет", г. Черновцы

#### **Information about authors:**

Poloviy V.P. - Doctor of Medical Sciences, Professor, Head of the Department of General Surgery of the Higher State Educational Establishment of Ukraine "Bukovinian State Medical University", Chernivtsi

Chepeha I.G. - correspondence postgraduate student of the Department of General Surgery Higher State Educational Establishment of Ukraine "Bukovinian State Medical University", Chernivtsi

Palyannytysya A.S. - Candidate of Medical Sciences, Associate Professor of the Department of General Surgery of the Higher State Educational Establishment of Ukraine "Bukovinian State Medical University", Chernivtsi

Knut R.P. - candidate of medical sciences, associate professor of the Department of General Surgery of the Higher State Educational Establishment of Ukraine "Bukovinian State Medical University", Chernivtsi

*Стаття надійшла до редакції 22.02.2019*

*Рецензент – проф. Ф.В. Гринчук*

*© В.П. Польовий, І.Г. Чепега, А.С. Паляниця, Р.П. Кнут, 2019*