

Міністерство охорони здоров'я України  
Вищий державний навчальний заклад України  
«Буковинський державний медичний університет»

# **БУКОВИНСЬКИЙ МЕДИЧНИЙ ВІСНИК**

Український науково-практичний журнал

Заснований у лютому 1997 року

Видається 4 рази на рік

*Включений до Ulrichsweb™ Global Serials Directory, наукометричних і спеціалізованих баз даних Google Scholar, Index Copernicus International (Польща), Scientific Indexing Services (США), Infobase Index (Індія), Ukrainian research & Academy Network (URAN), НБУ ім. Вернадського, “Джерело”*

**ТОМ 23, № 4 (92)**

---

**2019**

**Редакційна колегія:**

головний редактор Т.М. Бойчук,  
О.Б. Беліков, О.І. Годованець, І.І. Заморський,  
О.І. Івашук (перший заступник головного редактора),  
Т.О. Ілащук, А.Г. Іфтодій, Г.Д. Коваль, О.К. Колоскова,  
В.В. Кривецький (заступник головного редактора),  
В.В. Максим'юк, Т.В. Мохорт, Н.В. Пашковська, Л.П. Сидорчук,  
С.В. Сокольник, В.К. Тащук (відповідальний секретар), С.С. Ткачук,  
О.І. Федів (відповідальний секретар), О.В. Цигикало

**Наукові рецензенти:**

проф. О.І. Годованець, проф. О.К. Колоскова, проф. С.С. Ткачук

Редакційна рада:  
К.М. Амосова (Київ), В.В. Бойко (Харків),  
А.І. Гоженко (Одеса), В.М. Запорожан (Одеса),  
В.М. Коваленко (Київ), З.М. Митник (Київ),  
В.І. Паньків (Київ), В.П. Черних (Харків),  
Герхард Дамман (Швейцарія),  
Збігнев Копанські (Польща),  
Дірк Брутцерт (Бельгія),  
Раду Крістіан Дабіша (Румунія)  
Віктор Ботнару (Респ. Молдова)

Рекомендовано до друку та до поширення через мережу Інтернет рішенням вченої ради  
Вищого державного навчального закладу України «Буковинський державний медичний  
університет»  
(протокол №4 від 28.11.2019 року)

Буковинський медичний вісник  
(Бук. мед. вісник) –  
науково-практичний журнал, що  
рецензується  
Bukovinian Medical Herald  
(Buk. Med. Herald)  
Заснований у лютому 1997 р. Видається 4  
рази на рік  
Founded in February, 1997 Published four  
times annually  
Мова видання: українська, російська,  
англійська  
Сфера розповсюдження загальнодержавна,  
зарубіжна  
Свідоцтво про державну реєстрацію:  
серія КВ №15684-4156 ПР від 21.09.2009

Наказом  
Міністерства освіти і науки України від 06  
листопада 2014 року № 1279 журнал  
“Буковинський медичний вісник”  
включено до переліку наукових фахових  
видань України  
Адреса редакції: 58002, Чернівці,  
пл. Театральна, 2  
Тел.: (0372) 55-37-54,  
52-40-78  
Факс: (0372) 55-37-54  
e-mail: bmh@bsmu.edu.ua  
Адреса електронної версії журналу в  
Internet:  
<http://e-bmv.bsmu.edu.ua>  
Секретар редакції  
І.І. Павлуник  
Тел.: (0372) 52-40-78

## **НЕКОРОНАРНІ ЗАХВОРЮВАННЯ МІОКАРДА (МІОКАРДІАЛЬНІ МІСТКИ, ГІПЕРТРОФІЧНА КАРДІОМІОПАТІЯ, ВТОРИННА ІШЕМІЯ) – ПРАВО НА ІСНУВАННЯ**

<sup>2</sup>*В.К. Тащук, <sup>2</sup>О.В. Маліневська - Білійчук, <sup>1</sup>І.О. Маковійчук, <sup>2</sup>Н.А. Турубарова-Леунова, <sup>1</sup>М.В. Дубінська, <sup>1</sup>В.В. Анфілофієва, <sup>1</sup>Н.Д. Герасим*

<sup>2</sup>Вищий державний навчальний заклад України «Буковинський державний медичний університет», м. Чернівці, Україна

<sup>1</sup>Обласний клінічний кардіологічний центр, м. Чернівці, Україна

**Ключові слова:** коронарна артерія, міокардіальний місток, коронарорентрикулографія.

Буковинський медичний вісник. Т.23, № 4 (92). С. 136-141.

**DOI:**

10.24061/2413-0737.XXIV.4.92.2019.101

**E-mail:** vtashchuk@ukr.net, oleksandravmb@gmail.com

**Мета роботи** — провести аналіз клінічного випадку пацієнтки, яка була доставлена до медичної установи із симптомами, характерними для гострого коронарного синдрому, враховуючи клінічні, інструментальні та лабораторні дані.

**Матеріал і методи.** Досліджується клінічний випадок пацієнтки, яка була доставлена до медичної установи з діагнозом гострого коронарного синдрому, проте в процесі проведення діагностичних маніпуляцій виявлено міокардіальний місток як причину появи ішемії.

**Результати.** Найчастіше міокардіальні містки трапляються на рівні середнього сегмента передньої міжшлуночкової гілки лівої коронарної артерії. Причинами, які можуть спровокувати ішемію, можуть бути спазм коронарних артерій, тахікардія, гіпертрофія міокарда, спричинена ятрогенними факторами або гіпертрофічна кардіоміопатія. Діагностика проводиться за допомогою методу коронарорентрикулографії, який є «золотим стандартом», а також використовуючи нові методи візуалізації та провокаційні тести. Оцінено можливості консервативного та інтервенційного лікування.

**Висновки.** Міокардіальні містки можуть бути причиною ішемії міокарда серед пацієнтів без ознак атеросклерозу, але з чинниками гемодинамічного ризику, такими як тахікардія, спазм коронарних артерій або гіпертрофія міокарда. Клінічна симптоматика гострого коронарного синдрому частіше спостерігається серед хворих, у яких міокардіальний міст розташований у середній третині передньої міжшлуночкової гілки лівої коронарної артерії. Це викликано перпендикулярним розташуванням м'язових волокон до коронарної артерії, що підвищує систолічну компресію. Діастолічну функцію і кровонаповнення коронарної артерії можна поліпшити за рахунок медикаментозної терапії β-блокаторами, які також є препаратами першої лінії для лікування гіпертрофічної кардіоміопатії.

**Ключевые слова:** коронарная артерия, миокардиальный мостик, коронарорентрикулография.

Буковинский медицинский вестник. Т.23, № 4 (92). С. 136-141.

## **НЕКОРОНАРНЫЕ ЗАБОЛЕВАНИЯ МИОКАРДА (МИОКАРДИАЛЬНЫЕ МОСТИКИ, ГИПЕРТРОФИЧЕСКАЯ КАРДИОМИОПАТИЯ, ВТОРИЧНАЯ ИШЕМИЯ) – ПРАВО НА СУЩЕСТВОВАНИЕ**

*В.К. Тащук, А.В. Малиневская-Билийчук, И.О. Маковейчук, Н.А. Турубарова-Леунова, М.В. Дубинская, В.В. Анфилофиева, Н.Д. Герасим*

**Цель работы** — провести анализ клинического случая пациентки, которая поступила в медицинское учреждение с симптомами, характерными для острого коронарного синдрома, учитывая клинические, инструментальные и лабораторные данные.

**Материал и методы.** Исследуется клинический случай пациентки, которая поступила в медицинское учреждение с симптомами, характерными

для острого коронарного синдрому, но в процессе проведения диагностических манипуляций обнаружено миокардиальный мостик как причину возникновения ишемии.

**Результаты.** Чаще всего миокардиальные мостики встречаются на уровне среднего сегмента передней межжелудочковой ветки левой коронарной артерии. Причинами, которые могут спровоцировать ишемию, могут быть спазм коронарных артерий, тахикардия, гипертрофия миокарда, обусловлена ятрогенными факторами или гипертрофическая кардиомиопатия. Диагностика проводится с помощью метода коронароентрикулографии, который есть «золотым стандартом», а также используя новые методы визуализации и провокационные тесты. Оценили возможности консервативного и интервенционного лечения.

**Выводы.** Миокардиальные мостики могут быть причиной ишемии миокарда среди пациентов без признаков атеросклероза, но с факторами гемодинамического риска, такими как тахикардия, спазм коронарных артерий или гипертрофия миокарда. Клиническая симптоматика острого коронарного синдрома чаще всего встречается у больных, у которых миокардиальный мостик располагается в средней трети передней межжелудочковой ветки левой коронарной артерии. Это вызвано перпендикулярным расположением мышечных волокон к коронарной артерии, что увеличивает систолическую компрессию. Диастолическую функцию и кровенаполнение коронарной артерии можно улучшить за счет медикаментозной терапии  $\beta$ -блокаторами, которые также есть препаратами первой линии для лечения гипертрофической кардиомиопатии.

**Keywords:** coronary artery, myocardial bridging, coronaroveniculography.

Bukovinian Medical Herald. V.23, № 4 (92). P. 136-141.

#### **NON - CORONARY MYOCARDIAL DISEASES (MYOCARDIAL BRIDGING, HYPERTROPHIC CARDIOMYOPATHY, SECONDARY ISCHEMIA) – RIGHT TO EXISTENCE**

*V. K. Tashchuk, A.V. Malinevska – Bilichuk, I.O. Makoviichuk,*

*N.A. Turubarova-Leunova, M.V. Dubinska, V.V. Anflofiyeva, N.D. Gerasym*

*The purpose of the study — to analyze the clinical case of the patient with symptoms of acute coronary syndrome taking into account clinical, laboratory and instrumental investigations.*

**Material and methods.** *We investigate the clinical case of the patient who was conducted with acute coronary syndrome, but myocardial bridging was observed during the diagnostic manipulations.*

**Results.** *Most frequently, myocardial bridging occurs at the level of mid-segment of anterior interventricular branch of left coronary artery. There are symptoms which can instigate ischemia such as spasm of coronary artery, tachycardia, myocardial hypertrophy caused by iatrogenic factors or hypertrophic cardiomyopathy. Coronaroveniculography is the “golden criterion” of diagnostics, other methods of diagnostics are new methods of visualization and provocation tests. The opportunities of conservative and interventional treatment were assessed.*

**Conclusion.** *Myocardial bridging can be a cause of ischemia of myocardium among the patients without markers of atherosclerosis but with factors of haemodynamic risk such as tachycardia, spasm of coronary artery or myocardial hypertrophy. Most frequently symptoms of acute coronary syndrome occur when myocardial bridging is located in the mid-segment of anterior interventricular branch of left coronary artery. It is caused because of the perpendicular position of muscle fiber to coronary artery which increases systolic compression. Diastolic function and blood filling can be enhanced by medical treatment with  $\beta$ -blockers, which are the first-line agents for the treatment of hypertrophic cardiomyopathy.*



## Оригінальні дослідження

**Вступ.** Міокардіальні містки (ММ) — це аномалія, яка характеризується типовим інтраміокардіальним шляхом сегмента однієї з основних коронарних артерій (КА), частота варіює від 1,5% до 16% [1]. ММ формуються в ембріональний період, одночасно з появою КА [1]. Наслідком існування ММ можуть бути стенокардія, ішемія міокарда, дисфункція лівого шлуночка (ЛШ), раптова смерть, оглушення (stunning) міокарда та стрес-індукована шлуночкова тахікардія [1].

Гіпертрофічна кардіоміопатія (ГКМП) — це ураження міокарда різної етіології, що супроводжується збільшенням товщини стінки ЛШ, з прогресуючим перебігом та високим ризиком розвитку тяжких небезпечних для життя аритмій та раптовою серцевою смертю, яке не зумовлене виключно порушенням умов його навантаження (ESC, 2015) [2].

Дані патології здатні спричинити ішемію, яка може імітувати гострий коронарний синдром (ГКС) і лише аналіз клінічних, інструментальних, лабораторних та біохімічних даних дає можливість правильно верифікувати патологію і призначити адекватну терапію.

**Мета роботи** — провести аналіз клінічного випадку пацієнтки, яка була доставлена до медичної установи із симптомами, характерними для гострого коронарного синдрому, враховуючи клінічні, інструментальні та лабораторні дані.

**Матеріал і методи.** Досліджується клінічний випадок пацієнтки, яка була доставлена до медичної установи з діагнозом гострого коронарного синдрому, проте в процесі проведення діагностичних маніпуляцій виявлено міокардіальний місток як причину появи ішемії.

**Результати дослідження та їх обговорення.**

Хвора А., 56 років, надійшла до медичної установи зі скаргами на напади стискувального та пекучого болю за грудниною, які виникають при невеликому навантаженні, незначну задуху, напади серцебиття, перебоїв в роботі серця, головний біль та виражену слабкість. Жінка хворіє протягом декількох років, першими симптомами були задуха та біль у ділянці серця.

Дані ЗАК: Hb 122 г/л, лейкоцити  $4,3 \cdot 10^9$ /л, еритроцити  $4,13 \cdot 10^{12}$ /л, ШОЕ 15 мм/год, еозинофіли 8%, паличкоядерні 2%, сегментоядерні 43%, лімфоцити 42%, моноцити 5%.

Електрокардіографія (ЕКГ): ЧСС 44 уд/хв, відзначається синусова брадикардія, гіпертрофія лівого передсердя, зміни кінцевої частини шлуночкового комплексу.

Ехокардіографія (ЕхоКГ): відзначається помірне збільшення порожнини лівого передсердя, гіпертрофія стінок ЛШ, у базальному відділі міжшлуночкова перегородка потовщена до 1,8 см і від цього потовщення до папілярного м'яза йде додаткова хорда, при проведенні ДоплерЕхоКГ відзначається невелика обструкція вихідного тракту ЛШ, ознаки помірного атеросклерозу, дегенеративні зміни з боку аортального та мітрального клапанів. Враховуючи дані ЕхоКГ, можна припустити ГКМП з невеликою обструкцією вихідного тракту ЛШ. Ознаки недостатності мітрального клапана.

Холтер ЕКГ: у хворой за період моніторингування зафіксовано 55 передчасних шлуночкових комплексів, що представлені: політопними, шлуночковими екстрасистолами, епізодами шлуночкової бігеменії, епізодами шлуночкової тригеменії, поодинокими передчасними

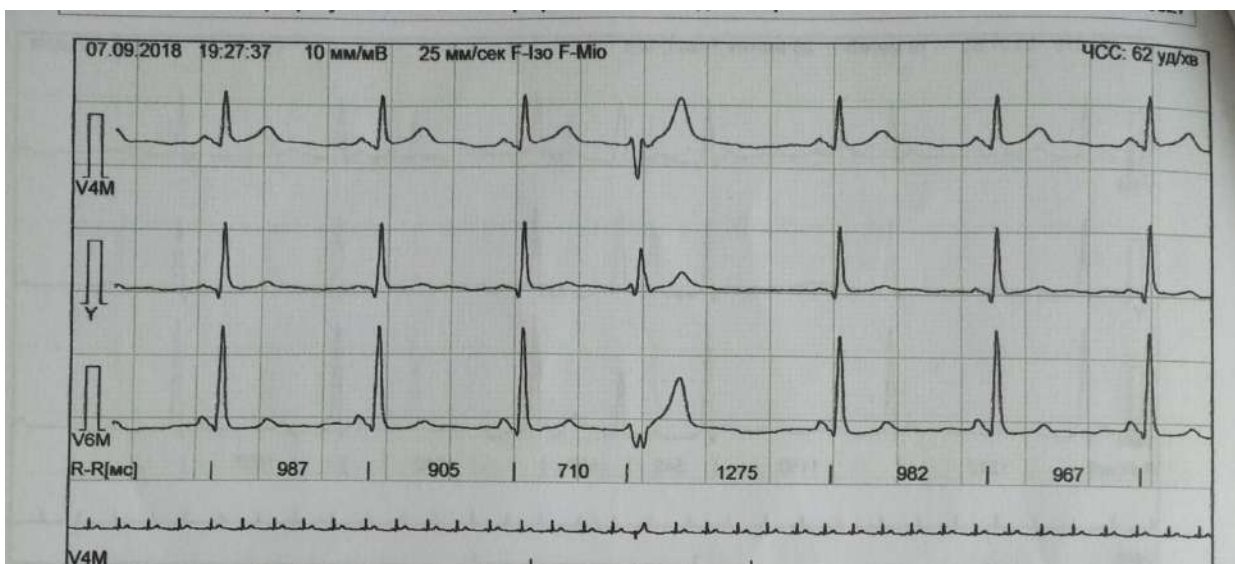

Рис.1. Поодинокі шлуночкові екстрасистоли

екстрасистолами (рис. 1). Фіксувалися 15 епізодів ішемії, тривалістю 1 год 55 х в. Середній АТ за весь період моніторингування: САТ — 123 мм рт.ст., ДАТ — 67 мм рт.ст. Коронарорентрокулографія (КВГ): КТ-ознак атеросклерозу/кальцинозу та стенозу КА не виявлено. Кальциноз мітрального клапана. Визначається ММ

на рівні середнього сегмента передньої міжшлуночкової гілки (ПМШГ) лівої коронарної артерії (ЛКА), як анатомічна особливість розвитку.

Пацієнтка отримувала медикаментозне лікування: валсартан, гідрохлортіазид, бісопролол, триметизидин, гідазепам. У результаті лікування хвора відзначає значне

поліпшення самопочуття, зменшилася вираженість задухи, біль у серці не турбує. На ЕКГ динаміка сегмента ST відсутня (рис. 2).

Хвора була виписана додому з діагнозом: ІХС. Дифузний кардіосклероз (КВГ 12.07.17 р.). Кальциноз мітрального клапана, ММ на рівні середнього сегмента ПМШГ ЛКА. Вторинна (симптоматична) гіпертензія. СН ІІА ст., зі збереженою ФВ ЛШ, ФК ІІІ.

Обговорення. Найчастіше ММ трапляються в середньому сегменті ПМШГ ЛКА [3]. Виділяють два типи ММ: поверхневі (75% всіх випадків), перетинаючі КА перпендикулярно чи під гострим кутом до верхівки, і м'язові пучки, які виникають із верхівкової трабекули правого шлуночка (25% випадків), які перетинають ПНКА поперечно, косо чи спіралью до закінчення в міжшлуночкової перегородці [3]. Нині «золотим стандартом» діагностики ММ є КВГ з ознаками типового дефекту наповнення ("milking effect") і феномену «крок вниз — крок вгору» ("step down — step up"), які зумовлені систолічним здавлюванням «тунельованого сегмента» (ТС) — сегмент КА, який проходить всередині ММ. Однак ці ознаки не дають повної інформації про функціональний вплив міокардіальної складової [4]. За наявності проксимального атеросклеротичного стенозу, який виник через бляшку, ММ можуть бути виявлені лише після проведення черезшкірної транскатетеральної коронарної ангіопластики, коли підвищений внутрішньосудинний тиск і відновлення скорочуваності дозволяють проявитися їхнім характерним ознакам. Дефект наповнення не характерний для тонких ММ, тому для їх діагностики використовують нові методи візуалізації (внутрішньосудинне УЗД) та провокаційні тести. Хворі скаржаться на атиповий або стенокардитич-

ний біль у грудній клітці, тяжкість якого не пов'язана з протяжністю і глибиною ТС чи ступенем систолічного здавлювання [5]. Дані ЕКГ найчастіше в нормі, але стрес-тести можуть індукувати неспецифічні ішемічні зміни, порушення провідності або аритмії [5]. У хворих із клінікою стенокардії і ММ використовують препарати з негативним іонотропним чи хронотропним ефектом —  $\beta$ -адреноблокатори ( $\beta$ -АБ) та недигідропіридинові інтагоністи кальцію. Інтракоронарне введення  $\beta$ -АБ короткої дії послаблює здавлювання судини і зменшує швидкість раннього діастолічного потоку. Ефективним методом лікування ММ є хірургічне втручання — аортокоронарне шунтування, розтин ММ або стентування сегмента артерії [6].

Про діагноз ГКМП можна думати за наявності потовщення стінки в одному або більше сегментах ЛШ  $>15$  мм за допомогою будь-якої методики візуалізації, а також проявами є міокардіальний фіброз, патологія мітрального клапана, порушення коронарної мікроциркуляції. Основними скаргами хворих є задишка, кардіалгія, напади серцебиття, запаморочення та коливання артеріального тиску. Для лікування ГКМП, як препарат першої лінії використовують  $\beta$ -АБ, за наявності проти-показів — верапаміл. Додатково до  $\beta$ -АБ або верапамілу рекомендовано дизопірамід — антиаритмічний препарат ІА класу в максимально переносимій дозі [7].

Оскільки у хворого виявлено кальциноз мітрального клапана, діагноз ГКМП є менш імовірним.

Отже, наявність ГКМП, ММ, як аномалії розвитку, здатні спричинити появу симптомів, характерних для ГКС, і лише проведення КВГ, як «золотого» стандарту діагностики, дозволяє диференціювати дані патології і обрати вірний вектор лікування.

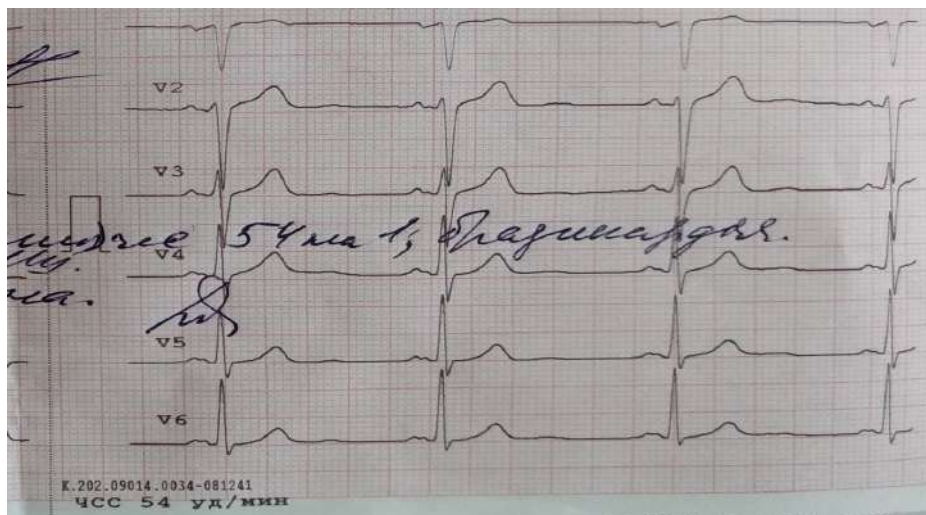


Рис. 2. ЕКГ пацієнтки А. після отриманого лікування

**Висновки.** Міокардіальні містки можуть бути причиною ішемії міокарда серед пацієнтів без ознак атеросклерозу, але з чинниками гемодинамічного ризику, такими як тахікардія, спазм коронарних артерій або

гіпертрофія міокарда. Клінічна симптоматика гострого коронарного синдрому частіше спостерігається серед хворих, у яких міокардіальний міст розташований у середній третині передньої міжшлуночкової гілки лівої

## Оригінальні дослідження

коронарної артерії. Це викликано перпендикулярним розташуванням м'язових волокон до коронарної артерії, що підвищує систолічну компресію. Діастолічну функцію і кровонаповнення коронарної артерії можна поліпшити за рахунок медикаментозної терапії β-блокаторами, які також є препаратами першої лінії для лікування гіпертрофічної кардіоміопатії.

**Перспективи подальших досліджень.** Дослідити ефективність хірургічного лікування міокардіальних містків порівнянно з медикаментозною терапією.

**Список літератури**

1. Michael S, Cheng-Han Ch. Myocardial Bridging: An Up-to-Date Review. *J Invasive Cardiol.* 2015 Nov; 27(11): 521–28.
2. Elliott PM, Anastasakis A, Borger MA, Borggrefe M, Cecchi F, Charron P, et al. 2014 ESC Guidelines on diagnosis and management of hypertrophic cardiomyopathy: the Task Force for the Diagnosis and Management of Hypertrophic Cardiomyopathy of the European Society of Cardiology (ESC). *Eur Heart J.* 2014;35(39):2733–79. doi: 10.1093/eurheartj/ehu284
3. Yuan S. Myocardial Bridging. *Braz J Cardiovasc Surg.* 2016 Jan-Feb; 31(1): 60–62.
4. Lim J, Lee H, Her K, Woo H, Shin K. Myocardial CT perfusion imaging for pre- and postoperative evaluation of myocardial ischemia in a patient with myocardial bridging. *Medicine (Baltimore).* 2017 Oct; 96(42): e8277. doi: 10.1097/MD.00000000000008277
5. Cerit L. Assessment of indirect inflammatory markers in patients with myocardial bridging. *Cardiovasc J Afr.* 2017 May-Jun; 28(3): 182–85. doi: 10.5830/CVJA-2016-080
6. Рибчинський СВ, Дановська СВ, Мартім'янова ЛО, Кулик ВЛ, Яблчанський МІ, Кулик ВА. Міокардіальний місток й звивистість коронарних артерій у лікарській практиці

на прикладі клінічного випадку. *Медицина транспорту України.* 2015;1:61-4.

7. Скибчик ВА. Гіпертрофічна кардіоміопатія: діагностика та лікування (сучасні рекомендації). *Ліки України.* 2016;7-8:16-9.

**References**

1. Michael S, Cheng-Han Ch. Myocardial Bridging: An Up-to-Date Review. *J Invasive Cardiol.* 2015 Nov; 27(11): 521–28.
2. Elliott PM, Anastasakis A, Borger MA, Borggrefe M, Cecchi F, Charron P, et al. 2014 ESC Guidelines on diagnosis and management of hypertrophic cardiomyopathy: the Task Force for the Diagnosis and Management of Hypertrophic Cardiomyopathy of the European Society of Cardiology (ESC). *Eur Heart J.* 2014;35(39):2733–79. doi: 10.1093/eurheartj/ehu284
3. Yuan S. Myocardial Bridging. *Braz J Cardiovasc Surg.* 2016 Jan-Feb; 31(1): 60–62.
4. Lim J, Lee H, Her K, Woo H, Shin K. Myocardial CT perfusion imaging for pre- and postoperative evaluation of myocardial ischemia in a patient with myocardial bridging. *Medicine (Baltimore).* 2017 Oct; 96(42): e8277. doi: 10.1097/MD.00000000000008277
5. Cerit L. Assessment of indirect inflammatory markers in patients with myocardial bridging. *Cardiovasc J Afr.* 2017 May-Jun; 28(3): 182–85. doi: 10.5830/CVJA-2016-080.
6. Rybchy'kyi SV, Danov'kaia EV, Martymianova LO, Kulyk VL, Yabluchans'kyi MI, Kulyk VA. Miokardial'nyi mistok y zvyvystis' koronarnykh arterii u likars'kii praktysii na prykladi klinichnoho vypadku [Myocardial bridge and coronary artery curvature in clinical practice on the example of clinical case]. *Medicine of Ukrainian transport.* 2015;1:61-4. (in Ukrainian)
7. Skybchyk VA. Hipertrofichna kardiomiopatiia: diahnozyka ta likuvannia (suchasni rekomendatsii) [Hypertrophic cardiomyopathy: diagnostic and treatment (current recommendations)]. *Liky Ukrainy.* 2016;7-8:16-9. (in Ukrainian)

**Відомості про авторів**

Ташук В. К. — д.мед. наук, проф., завідувач каф. внутрішньої медицини, фіз. реабілітації та спортивної медицини ВДНЗ «Буковинський державний медичний університет», м. Чернівці, Україна.

Маліневська-Білійчук О. В. — старший лаборант каф. внутрішньої медицини, фіз. реабілітації та спортивної медицини ВДНЗ «Буковинський державний медичний університет», м. Чернівці, Україна.

Маковійчук І. О. — к. мед. н., головний лікар Обласного клінічного кардіологічного центру, м. Чернівці, Україна.

Турубарова-Леунова Н. А. — к. мед. н., заступник головного лікаря Обласного клінічного кардіологічного центру, доцент каф. внутрішньої медицини, фіз. реабілітації та спортивної медицини ВДНЗ «Буковинський державний медичний університет», м. Чернівці, Україна.

Дубінська М. В. — завідувач загальнокардіологічного відділення № 1, Обласний клінічний кардіологічний центр, м. Чернівці, Україна.

Анфілофієва В. В. — лікар-кардіолог, Обласний клінічний кардіологічний центр, м. Чернівці, Україна.

Герасим Н. Д. — лікар-кардіолог, Обласний клінічний кардіологічний центр, м. Чернівці, Україна.

**Сведения об авторах**

Ташук В. К. — д. мед. наук, проф., заведующий каф. внутренней медицины, физ. реабилитации и спортивной медицины ВГУЗ «Буковинский государственный медицинский университет», г. Черновцы, Украина.

Малиневская-Билийчук А. В. — старший лаборант каф. внутренней медицины, физ. реабилитации и спортивной медицины ВГУЗ «Буковинский государственный медицинский университет», г. Черновцы, Украина.

Маковейчук И. О. — к. мед. н, главный врач Областного клинического кардиологического центра, г. Черновцы, Украина.

Турубарова-Леунова Н. А. — к. мед. н., заместитель главного врача, Областной клинической кардиологической центр, доцент каф. внутренней медицины, физ. реабилитации и спортивной медицины ВГУЗ «Буковинский государственный медицинский университет», г. Черновцы, Украина.

Дубинская М. В. — заведующая общекardiологического отделения № 1, Областной клинической кардиологической центр, г. Черновцы, Украина.

Анфилофиева В. В. — врач-кардиолог, Областной клинической кардиологической центр, г. Черновцы, Украина.

Герасим Н. Д. — врач-кардиолог, Областной клинической кардиологической центр, г. Черновцы, Украина.

**Information about the authors**

Tashchuk V. K. — Doctor of Medical Sciences, Professor, Head of the Department of Internal Medicine, Physical Rehabilitation and Sport Medicine of HSEI of Ukraine «Bukovinian State Medical University», Chernivtsi, Ukraine.

Malinevska-Biliichuk A. V. — senior laboratory assistant of the Department of Internal Medicine, Physical Rehabilitation and Sport Medicine of HSEI of Ukraine «Bukovinian State Medical University», Chernivtsi, Ukraine.

Maikoviichuk I. O. — Candidate of Medical Sciences, Chief Doctor, Regional Clinical Cardiology Center, Chernivtsi, Ukraine.

Turubarova-Leunova N. A. — Candidate of Medical Sciences, Deputy Chief Doctor, Regional Clinical Cardiology Center, associate professor of Department of Internal Medicine, Physical Rehabilitation and Sport Medicine of HSEI of Ukraine «Bukovinian State Medical University», Chernivtsi, Ukraine.

Dubinska M. V. — Head of the General Clinical Department, Regional Clinical Cardiology Center, Chernivtsi, Ukraine.

Anfilofieva V. V. — cardiologist, Regional Clinical Cardiology Center, Chernivtsi, Ukraine.

Gerasyim N. D. — cardiologist, Regional Clinical Cardiology Center, Chernivtsi, Ukraine.

*Надійшла до редакції 02.10.2019*

*Рецензент — проф. Глацук Т.О.*

*© В. К. Тащук, О. В. Маліневська - Білійчук, І. О. Маковійчук, Н. А. Турубарова-Леунова, М. В. Дубінська, В. В. Анфілофієва, Н. Д. Герасим, 2019*