

МОРФОЛОГІЧНІ ЗМІНИ НИРОК ПРИ ГЕПАТОРЕНАЛЬНОМУ СИНДРОМІ НА ТЛІ АЛКОГОЛЬНОГО ЦИРОЗУ ПЕЧІНКИ

Н.О. Сливка¹, Н.Г. Вірстюк², І.С. Давиденко¹, Г.А. Мартинюк³, Т.І. Бевз⁴, В.А. Гайдуков¹

¹Вищий державний навчальний заклад України "Буковинський державний медичний університет", м. Чернівці

²Вищий державний навчальний заклад України "Івано-Франківський національний державний медичний університет"

³Рівненський обласний лікувально-діагностичний гепатологічний центр Центральної міської лікарні міста Рівне

⁴Вищий державний навчальний заклад України "Вінницький національний медичний університет ім. М.І. Пирогова"

Ключові слова:
гепаторенальний синдром, алкогольний цироз печінки, тубулоінтерстиційні ураження нирок.

Клінічна та експериментальна патологія Т.17, №4 (66). С.71-75.

DOI:10.24061/1727-4338.XVII.4.66.2018.191

E-mail: slyvkanataliia@gmail.com

Мета роботи - оцінити значення гістологічних змін нирок при гепаторенальному синдромі та їх співвідношення із клініко-лабораторними показниками за цієї патології.

Матеріал та методи. Для досягнення поставленої мети було обстежено 152 пацієнтів за допомогою клінічних, лабораторних та інструментальних методів дослідження. Визначали розрахункову швидкість клубочкової фільтрації, доплерографічний індекс судинного опору у ниркових артеріях та індекси гістологічного пошкодження при автопсії нирок - гломерулосклероз, артеіолосклероз, тубулоінтерстиційне ураження нирок.

Результати. Оцінка лише клінічних або неінвазивних маркерів показала, що високий індекс судинного опору, високий систолічний артеріальний тиск, рівень сечового білка та низький рівень клубочкової фільтрації є незалежними факторами ризику прогресування дисфункції нирок. Індекс судинного опору зростає пропорційно до зростання рівня креатиніну, обернено корелював із функцією нирок та прямо корелював із гістологічними показниками ураження, серед яких найсильніше - із тубулоінтерстиційними ураженнями. Інтерстиційний фіброз із тубулярною атрофією та втратою капілярів є загальними проявами під час поширених пошкоджень нирок, а тубулоінтерстиційні ураження - це гістологічний параметр, що найкраще корелює із функцією нирок.

Висновки. Серед гістологічних змін у нирках при гепаторенальному синдромі на тлі алкогольного цирозу печінки найчастіше виявляються тубулоінтерстиціальні ураження, що тісно корелюють із доплерографічним індексом судинного опору у ниркових артеріях.

Ключевые слова:
гепаторенальный синдром, алкогольный цирроз печени, тубулоинтерстициальное поражение почек.

Клиническая и экспериментальная патология Т.17, №4 (66). С.71-75.

ГИСТОЛОГИЧЕСКИЕ ИЗМЕНЕНИЯ ПОЧЕК ПРИ ГЕПАТОРЕНАЛЬНОМ СИНДРОМЕ НА ФОНЕ АЛКОГОЛЬНОГО ЦИРРОЗА ПЕЧЕНИ

Н.А. Сливка, Н.Г. Вирстюк, И.С. Давыденко, Г.А. Мартинюк, Т.И. Бевз, В.А. Гайдуков

Цель исследования - оценить значения гистологических изменений почек при гепаторенальном синдроме и их соотношение с клинико-лабораторными данными при данной патологии.

Материал и методы. Для достижения поставленной цели было обследовано 152 пациентов с помощью клинических, лабораторных и инструментальных методов исследования. Определяли расчетную скорость клубочковой фильтрации, доплерографический индекс сосудистого сопротивления в почечных артериях, а также индексы гистологического повреждения при аутопсии почек - гломерулосклероз, артеиолосклероз, тубулоинтерстициальное поражение почек.

Результаты. Оценка только клинических или неинвазивных маркеров показала, что высокий индекс сосудистого сопротивления, высокое систолическое артериальное давление, уровень мочевого белка и низкий уровень клубочковой фильтрации являются независимыми факторами риска прогрессирования дисфункции почек. Индекс сосудистого сопротивления рос пропорционально росту уровня креатинина, обратно коррелировал с функцией почек и прямо коррелировал с гистологическими показателями поражения, среди которых сильнее всего - с тубулоинтерстициальными поражениями. Интерстициальный фиброз с тубулярной атрофией и потерей капилляров являются общими проявлениями при распространенных повреждениях почек, а тубулоинтерстициальное поражение - это гистологический параметр, который лучше всего коррелирует с функцией почек.

Выводы. Среди гистологических изменений в почках при гепаторенальном синдроме на фоне алкогольного цирроза печени чаще всего обнаруживаются

тубулоинтерстициальные поражения, которые тесно коррелируют с доплерографическим индексом сосудистого сопротивления в почечных артериях.

KIDNEY HISTOLOGICAL CHANGES IN HEPATORENAL SYNDROME AGAINST A BACKGROUND OF THE ALCOHOLIC LIVER CIRRHOSIS

N.A. Slyvka, N.G. Virstyuk, I.S. Davydenko, G.A. Martynyuk, T.I. Bevz, V.A. Gaidukov

Objective. Assessment of the significance of histological changes in the kidneys at hepatorenal syndrome and their correlation with clinical and laboratory data in this pathology.

Material and methods. To achieve this goal, 152 patients were examined using clinical, laboratory and instrumental methods. We estimated glomerular filtration rate, the dopplerographic index of vascular resistance in the renal arteries, as well as the indices of histological damage at autopsy of the kidneys - glomerulosclerosis, arteriosclerosis, and tubulo-interstitial kidney damage.

Results. Evaluation of only clinical or non-invasive markers showed that high vascular resistance index, high systolic blood pressure, high urinary protein level and low glomerular filtration are the independent risk factors for the progression of renal dysfunction. The vascular resistance index grew in proportion to the increase of creatinine level. It inversely correlated with kidney function and directly correlated with histological lesion scores, among which the strongest correlation was with the tubulo-interstitial lesions. Interstitial fibrosis with tubular atrophy and capillary loss are the common manifestations of kidney damage, and tubulo-interstitial lesion is a histological parameter that correlates best of all with kidney function.

Conclusions. Among the histological changes in kidneys at hepatorenal syndrome against a background of alcoholic liver cirrhosis, tubulointerstitial lesions are most often found, and closely correlate with the Doppler index of the vascular resistance in the renal arteries.

Key words:

hepatorenal syndrome, alcoholic liver cirrhosis, tubulointerstitial kidney damage.

Clinical and experimental pathology. Vol. 17, №4 (66). P.71-75.

Вступ

За сучасним визначенням гепаторенальний синдром (ГРС) є формою ниркової недостатності, що розвивається у пацієнтів із гострими та хронічними захворюваннями печінки (гостра та хронічна печінкова недостатність, цироз печінки з портальною гіпертензією) за відсутності власне ниркової патології (хронічні захворювання нирок, обструкція сечовивідних шляхів, прийом нефротоксичних препаратів). При алкогольному цирозі печінки (АЦП) щорічний ризик виникнення ГРС становить близько 15%; через 5 років цей показник підвищується до 40%. Основну роль у патогенезі ГРС відіграють зниження ниркового кровоплину внаслідок вазоконстрикції судин нирок та вазодилатації судин органів черевної порожнини [3].

Зв'язок між гістологічними змінами нирок та клініко-лабораторними проявами ГРС раніше уже досліджувався. Повідомлялося, що гломерулосклероз (ГС) [1], тубулоінтерстиційні ураження (ТІ) [2] та артеріосклероз (АС) [4] корелюють зі збільшенням індексу судинного опору у нирках (ІСО). Однак результати не завжди були послідовними [6], проводилися на малих вибірках, не вивчали асоціацій між ІСО та гістологічними змінами нирок залежно від їхньої локалізації та ступеню тяжкості.

Мета роботи

Оцінити значення гістологічних змін нирок при ГРС та їх співвідношення із клініко-лабораторними показниками при цій патології.

Матеріал та методи дослідження

Всього було обстежено 152 пацієнтів із АЦП, ускладненим ГРС, госпіталізованих у відділення реанімації та інтенсивної терапії Чернівецької обласної психіатричної лікарні (ЧОПЛ) у період із січня 2013 по серпень 2018 р.

Діагноз ГРС встановлювався за критеріями Міжнародного клубу асцити (2005) [8]: цироз печінки з асцитом; рівень сироваткового креатиніну (Кр) понад 133 ммоль/л (1,5 мг/дл); відсутність збільшення ШКФ (досягнення рівня сироваткового креатиніну ≤ 33 ммоль/л) після як мінімум дводенної відміни сечогінних і введення альбуміну - доза, що рекомендується, - 1 г на 1 кг маси тіла на день (до максимальної дози 100 г/день); відсутність шоку; відсутність даних про використання нефротоксичних препаратів; відсутність будь-яких паренхіматозних хвороб нирок, які проявляються протеїнурією, макрогематурією і/або відповідними УЗ-ознаками.

Критеріями виключення були: хронічні захворювання нирок (базовий рівень Кр 4,0 мг/дл), неалкогольна етіологія цирозу, розвиток делірію, хірургічні втручання, тромбоз ворітної вени, обтураційна жовтяниця, декомпенсація супутньої патології.

Ультразвукове дослідження нирок проводилося одним оператором для усіх пацієнтів за стандартним протоколом. Комплексний показник судинного опору (ІСО) оброблювався за формулою (1):

$$ICO = (V_{max} - V_{min}) / V_{mid}, \quad (1)$$

де, V_{\max} - максимальна (систолична) швидкість кровоплину у нирковій артерії, V_{\min} - мінімальна (діастолічна) швидкість кровоплину в нирковій артерії, V_{mid} - середня швидкість кровоплину в нирковій артерії.

Для отримання зображень під час вимірювання ІСО використовувались ультразвукові апарати SONOS 5500 (Agilent Technologies, CA, США) або NemioXG (Toshiba Medical Systems, Tochigi, Японія) із датчиком 3,5-МГц. Нормальний діапазон RI становив 0,5-0,7 [5].

У зразках аутопатів нирок визначали ступінь тяжкості ГС, АС та ТІ на основі п'ятирівневої системи оцінки [7]. Ступені ГС і АС досліджували у зрізах, забарвлених за методом PAS-реакції (Periodic Acid - Schiff reaction), що візуалізує гіалінові включення. Ступінь ГС визначали наступним чином: 0 - норма, відсутність ГС; 1 - ГС (збільшення мезангіального матриксу в клубочках) <25%; 2 - ГС=26% -50%; 3 - ГС=51% -75%; 4 - ГС >75%. Ступінь АС оцінювалась за такими критеріями: 0 - норма, відсутність АС; 1 - медіальне потовщення; 2 - сегментарний гіаліноз; 3 - глобальний гіаліноз; 4 - оклюзія просвіту тромбом або інфільтруючими клітинами. Для визначення ТІ використовували забарвлення за Ван Гізоном, що візуалізує сполучнотканні структури, та наступну шкалу: 0 - норма, відсутність ТІ; 1 - легкий периваскулярний фіброз; 2 - легкий перитубулярний фіброз; 3 - помірний фіброз із дистрофією та/або руйнуванням каналців; 4 - важкий фіброз із клітинною інфільтрацією. Для всієї розглянутої ділянки вираховувався середній бал за цими показниками.

Для статистичного аналізу отриманих даних використовували кореляційний тест Спірмена, двосторонній t-тест та χ^2 -тест, критерій Каскела-Уолліса. Взаємозв'язок між клініко-гістологічними факторами та даними ультразвукового дослідження оцінювали поетапним багатовимірним регресійним аналізом. Ефективність прогностичних факторів була досліджена за допомогою моделі пропорційної небезпеки Кокса. Аналіз виживання за кінцевою точкою (летальний наслідок) проводився за методом Каплан-Мейера та логарифмічного тесту. Значення $p < 0,05$ було прийняте статистично віро-

гідним.

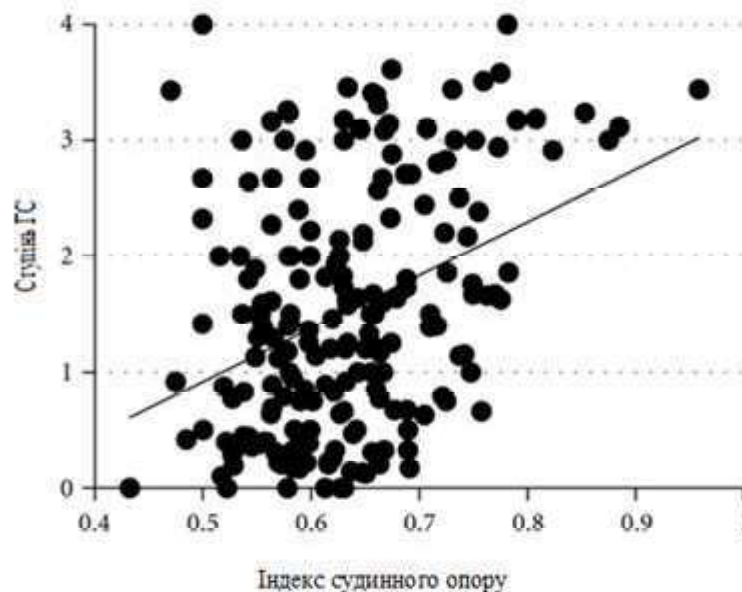
Результати та їх обговорення

Середній вік пацієнтів на момент включення у дослідження становив 49.3 ± 12.6 років; середня тривалість перебігу АЦП - $3,5 \pm 1,5$ років; середній стаж зловживання алкоголем (перебування на обліку в Обласному наркологічному диспансері) 8.4 ± 3.5 років; гендерний розподіл: 84.2% ($n=128$) чоловіків, 15.8% ($n=24$) - жінок ($p < 0,05$).

ІСО зростав пропорційно до зростання рівня Кр, обернено корелював із функцією нирок (рШКФ) та прямо корелював із показниками гістологічного ураження, серед яких найсильніше - із ТІ (рис. 1).

Оцінка лише клінічних або неінвазивних маркерів показала, що високий ІСО, високий систолічний артеріальний тиск, рівень сечового білка та низький рівень рШКФ є незалежними факторами ризику прогресування дисфункції нирок.

ІСО показав кореляцію з усіма гістологічними параметрами, і найвища кореляція спостерігалася при ТІ-ураженнях у даному дослідженні. Кореляція ІСО з ТІ-ураженням незалежно від функції нирок була суттєвою знахідкою у нашому дослідженні. Інтерстиціальний фіброз із тубулярною атрофією та втратою капілярів є загальними проявами при поширених пошкодженнях нирок, а ТІ-ураженнях - це гістологічний параметр, що найкраще корелює із функцією нирок [6]. Хоча механізми, за допомогою яких ТІ-ураження може спричинити збільшення ІСО, залишаються невідомим, зміни в постгломерулярних судинах через інтерстиціальний фіброз можуть викликати підвищену стійкість до ниркового кортикального кровотоку з подальшим зменшенням клубочкової перфузії незалежно від тяжкості гломерулосклерозу [4]. Порушення функціонування атрофічних каналців у ділянках інтерстиціального фіброзу також може впливати на функцію клубочків. В обох випадках співвідношення ІСО з пошкодженнями ниркової тканини показує, що ІСО може слугувати



(a)

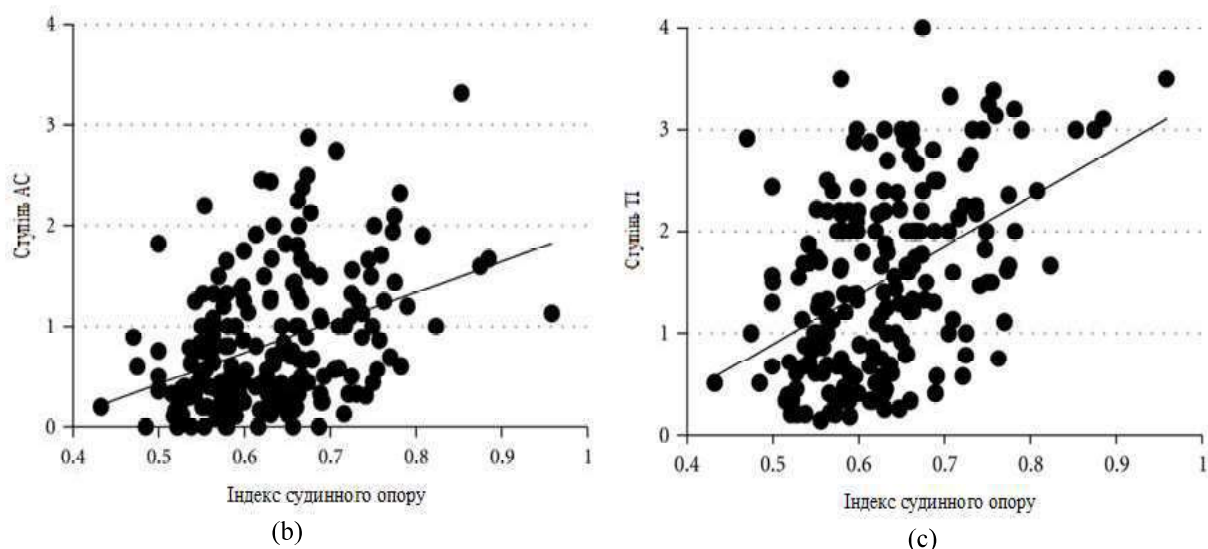


Рисунок. Кореляція між резистивним індексом та гістологічними показниками: (а) - ГС ($r=0,32$, $p<0,01$), (б) - АС ($r=0,36$, $p<0,01$), (с) - ТІ ($r=0,43$, $p<0,01$).

важливим показником пошкоджень ниркової тканини у хворих на ГРС.

Висновки

1. Гістологічні зміни у нирках при гепаторенальному синдромі на тлі алкогольного цирозу печінки є мінімально вираженими, що засвідчує про функціональний характер вказаного захворювання. Найчастіше виявляються тубулоінтерстиціальні ураження, що пояснюється особливостями патогенезу при цій патології.

2. Із неінвазивних маркерів гепаторенального синдрому найпоказовішим є доплерографічний індекс судинного опору у ниркових артеріях, що тісно корелює із гістологічними змінами у нирках.

Перспективи подальших досліджень

Прижиттєва біопсія нирок у хворих на гепаторенальний синдром на тлі алкогольного цирозу печінки могла б стати суттєвим діагностичним інструментом, особливо за умов сумнівного діагнозу та під час оцінювання результатів лікування у динаміці.

Список літератури

1. Ikee R, Kobayashi S, Hemmi N, Imakiire T, Kikuchi Y, Moriya H, et al. Correlation between the resistive index by Doppler ultrasound and kidney function and histology. *Am J Kidney Dis.* 2015;46(4):603-9. doi: 10.1053/j.ajkd.2005.06.006
2. Matsuo S, Imai E, Horio M, Yasuda Y, Tomita K, Nitta K, et al. Revised equations for estimated GFR from serum creatinine in Japan. *Am J Kidney Dis.* 2009;53(6):982-92. doi: 10.1053/j.ajkd.2008.12.034
3. Mostbeck GH, Kain R, Mallek R, Derfler K, Walter R, Havelec L, et al. Duplex Doppler sonography in renal parenchymal disease. Histopathologic correlation. *J Ultras Med.* 1991;10(4):189-94. doi: <https://doi.org/10.7863/jum.1991.10.4.189>
4. Murphy ME, Tublin ME. Understanding the Doppler RI: impact of renal arterial distensibility on the RI in a hydronephrotic ex vivo rabbit kidney model. *J Ultras Med.* 2000;19(5):303-14. doi: <https://doi.org/10.7863/jum.2000.19.5.303>
5. Radermacher J, Ellis S, Haller H. Renal resistance index and

progression of renal disease. *Hypertens.* 2002;39(2 Pt 2):699-703. doi: 10.1161/hy0202.103782

6. Sugiura T, Nakamori A, Wada A, Fukuhara Y. Evaluation of tubulointerstitial injury by Doppler ultrasonography in glomerular diseases. *Clin Nephrol.* 2004;61(2):119-26. doi: 10.5414/CNP61119

7. Sugiura T, Wada A. Resistive index predicts renal prognosis in chronic kidney disease: results of a 4-year follow-up. *Clin Exp Nephrol.* 2011;15(1):114-20. doi: 10.1007/s10157-010-0371-3

8. Tublin ME, Tessler FN, Murphy ME. Correlation between renal vascular resistance, pulse pressure, and the resistive index in isolated perfused rabbit kidneys. *Radiol.* 1999;213(1):258-64. doi: 10.1148/radiology.213.1.r99oc19258

References

1. Ikee R, Kobayashi S, Hemmi N, Imakiire T, Kikuchi Y, Moriya H, et al. Correlation between the resistive index by Doppler ultrasound and kidney function and histology. *Am J Kidney Dis.* 2015;46(4):603-9. doi: 10.1053/j.ajkd.2005.06.006
2. Matsuo S, Imai E, Horio M, Yasuda Y, Tomita K, Nitta K, et al. Revised equations for estimated GFR from serum creatinine in Japan. *Am J Kidney Dis.* 2009;53(6):982-92. doi: 10.1053/j.ajkd.2008.12.034
3. Mostbeck GH, Kain R, Mallek R, Derfler K, Walter R, Havelec L, et al. Duplex Doppler sonography in renal parenchymal disease. Histopathologic correlation. *J Ultras Med.* 1991;10(4):189-94. doi: <https://doi.org/10.7863/jum.1991.10.4.189>
4. Murphy ME, Tublin ME. Understanding the Doppler RI: impact of renal arterial distensibility on the RI in a hydronephrotic ex vivo rabbit kidney model. *J Ultras Med.* 2000;19(5):303-14. doi: <https://doi.org/10.7863/jum.2000.19.5.303>
5. Radermacher J, Ellis S, Haller H. Renal resistance index and progression of renal disease. *Hypertens.* 2002;39(2 Pt 2):699-703. doi: 10.1161/hy0202.103782
6. Sugiura T, Nakamori A, Wada A, Fukuhara Y. Evaluation of tubulointerstitial injury by Doppler ultrasonography in glomerular diseases. *Clin Nephrol.* 2004;61(2):119-26. doi: 10.5414/CNP61119
7. Sugiura T, Wada A. Resistive index predicts renal prognosis in chronic kidney disease: results of a 4-year follow-up. *Clin Exp Nephrol.* 2011;15(1):114-20. doi: 10.1007/s10157-010-0371-3
8. Tublin ME, Tessler FN, Murphy ME. Correlation between renal vascular resistance, pulse pressure, and the resistive index in isolated perfused rabbit kidneys. *Radiol.* 1999;213(1):258-64. doi: 10.1148/radiology.213.1.r99oc19258

Відомості про авторів:

Сливка Н.О. - к.мед.н., асистент кафедри догляду за хворими та вищої медсестринської освіти, Вищий державний

навчальний заклад України "Буковинський державний медичний університет", м. Чернівці, Україна
 Вірстюк Н.Г. - д.мед.н., професор, завідувачка кафедри внутрішньої медицини стоматологічного факультету ім. проф. М.М. Бережницького, Вищий державний навчальний заклад України "Івано-Франківський національний державний медичний університет", м. Івано-Франківськ, Україна
 Давиденко І.С. - д.мед.н., завідувач кафедри патологічної анатомії, Вищий державний навчальний заклад України "Буковинський державний медичний університет", м. Чернівці, Україна
 Мартинюк Г.А. - к.мед.н., завідувачка Рівненського обласного лікувально-діагностичного гепатологічного центру, Центральна міська лікарня міста Рівне, м. Рівне, Україна
 Бевз Т.І. - к.мед.н., асистент кафедри інфекційних хвороб, Вищий державний навчальний заклад України "Вінницький національний медичний університет ім. М.І. Пирогова", м. Вінниця, Україна
 Гайдуков В.А. - к.мед.н., доцент кафедри догляду за хворими та вищої медсестринської освіти, Вищий державний навчальний заклад України "Буковинський державний медичний університет", м. Чернівці, Україна

Сведения об авторах:

Сливка Н.А. - к.мед.н., асистент кафедри ухода за больными и высшего медсестринского образования, Высшее государственное учебное заведение Украины "Буковинский государственный медицинский университет", г. Черновцы, Украина
 Вирстюк Н.Г. - д.мед.н., профессор, заведующая кафедрой внутренней медицины стоматологического факультета им. проф. Н.Н. Бережницкого, Высшее государственное учебное заведение Украины "Ивано-Франковский национальный государственный медицинский университет", г. Ивано-Франковск, Украина
 Давыденко И.С. - д.мед.н., заведующий кафедрой патологической анатомии, Высшее государственное учебное заведение Украины "Буковинский государственный медицинский университет", г. Черновцы, Украина
 Мартынюк Г.А. - к.мед.н., заведующая Ровенского областного лечебно-диагностического гепатологического центра, Центральная городская больница города Ровно, г. Ровно, Украина
 Бевз Т.И. - к.мед.н., асистент кафедры инфекционных болезней, Высшее государственное учебное заведение Украины "Винницкий национальный медицинский университет им. М.И. Пирогова", г. винниця, Украина
 Гайдуков В.А. - к.мед.н., доцент кафедры ухода за больными и высшего медсестринского образования, Высшее государственное учебное заведение Украины "Буковинский государственный медицинский университет", г. Черновцы, Украина

Information about authors:

Slyvka N.O. - Ph.D., Assistant Professor of the Department of Patients Care and Higher Nursing Education, Higher State Educational Establishment of Ukraine "Bukovinian State Medical University", Chernivtsi, Ukraine
 Virstyuk N.G. - Ph.D., MD, Head of the Department of Internal Medicine of the Dentistry Faculty named after prof. M.M. Berezhnyskyi, the Higher State Educational Establishment of Ukraine "Ivano-Frankivsk National State Medical University", Ivano-Frankivsk, Ukraine
 Davydenko I.S. - Ph.D., MD, Head of the Department of Pathological Anatomy, Higher State Educational Establishment of Ukraine "Bukovinian State Medical University", Chernivtsi, Ukraine
 Martyniuk G.A. - Ph.D., Head of the Rivne Regional Medical and Diagnostic Hepatology Center, Central City Hospital of the city of Rivne, Rivne, Ukraine
 Bevz T.I. - Ph.D., Assistant Professor of the Department of Infectious Diseases, Higher State Educational Establishment of Ukraine "Vinnitsa National Medical University M.I. Pirogov", Vinnytsa, Ukraine
 Gaydukov V.A. - Ph.D., Associate Professor of the Department of Patients Care and Higher Nursing Education, Higher State Educational Institution of Ukraine "Bukovinian State Medical University", Chernivtsi, Ukraine

Стаття надійшла до редакції 5.11.2018

Рецензент – д.мед.н,доц. О.В. Цигикало

© Н.О. Сливка, Н.Г. Вірстюк, І.С. Давиденко, Г.А. Мартинюк, Т.І. Бевз, В.А. Гайдуков, 2018