

КЛІНІЧНА АНАТОМІЯ ТА ОПЕРАТИВНА ХІРУРГІЯ

Том 17, № 4 (66)
2018

Науково-практичний медичний журнал
Видається 4 рази на рік
Заснований в квітні 2002 року

Головний редактор
Слободян О.М.

Почесний головний редактор
Ахтемійчук Ю.Т.

**Перший заступник
головного редактора**
Іващук О.І.

**Заступники головного
редактора**
Чайковський Ю.Б.
Проняєв Д.В.

Відповідальний секретар
Товкач Ю.В.

Секретар
Наварчук Н.М.

Редакційна колегія

Білоокий В.В.

Боднар Б.М.

Булик Р.Є.

Власов В.В.

Давиденко І.С.

Іфтодій А.Г.

Кривецький В.В.

Макар Б.Г.

Олійник І.Ю.

Полянський І.Ю.

Федорук О.С.

Хмара Т.В.

Засновник і видавець: ВДНЗ України "Буковинський державний медичний університет"
Адреса редакції: 58002, пл. Театральна, 2, Чернівці, Україна

URL: <http://kaos.bsmu.edu.ua/>;
E-mail: cas@bsmu.edu.ua

Бібліотека
БДМУ

РЕДАКЦІЙНА РАДА

Андергубер Ф. (Грац, Австрія), Білаш С.М. (Полтава), Вовк Ю.М. (Рубіжне), Вовк О.Ю. (Харків), Волков К.С. (Тернопіль), Гнатюк М.С. (Тернопіль), Головацький А.С. (Ужгород), Гумінський Ю.Й. (Вінниця), Гунас І.В. (Вінниця), Дуденко В.Г. (Харків), Катеренюк І.М. (Кишинів, Молдова), Костюк Г.Я. (Вінниця), Кошарний В.В. (Дніпро), Кривко Ю.Я. (Львів), Лук'янцева Г.В. (Київ), Масна З.З. (Львів), Матешук-Вацеба Л.Р. (Львів), Небесна З.М. (Тернопіль), Неделку А. (Яси, Румунія), Околокулак Є.С. (Гродно, Білорусь), Пастухова В.А. (Київ), Півторак В.І. (Вінниця), Пикалюк В.С. (Луцьк), Попадинець О.Г. (Івано-Франківськ), Попов О.Г. (Одеса), Попович Ю.І. (Івано-Франківськ), Ромаєв С.М. (Харків), Россі П. (Рим, Італія), Савва А. (Яси, Румунія), Сікора В.З. (Суми), Суман С.П. (Кишинів, Молдова), Топор Б.М. (Кишинів, Молдова), Федонюк Л.Я. (Тернопіль), Філіпоу Ф. (Бухарест, Румунія), Черкасов В.Г. (Київ), Черно В.С. (Миколаїв), Шепітько В.І. (Полтава), Шкодівський М.І. (Сімферополь)

EDITORIAL COUNCIL

Friedrich Anderhuber (Graz, Austria), Anca Sava (Yassy, Romania), Alin Nedelcu (Yassy, Romania), Florin Filipoiu (Bucureshti, Romania), Pellegrino Rossi (Roma, Italy), Suman Serghei (Kishinev, Moldova), Bilash S.M (Poltava), Vovk Yu.M. (Rubizhne), Vovk O.Yu. (Kharkiv), Volkov K.S. (Ternopil), Gnatyuk MS (Ternopil), Golovatsky A.C. (Uzhgorod), Guminsky Yu.Y. (Vinnitsa), Gunas I.V. (Vinnitsya), Dudenko V.G. (Kharkiv), Kateryenyuk I.M. (Kishinev, Moldova), Kostyuk G.Ya. (Vinnitsia), Kosharnyi V.V. (Dnipro), Krivko Yu.Ya. (Lviv), Lukyantseva G.V. (Kiev), Masna Z.Z. (Lviv), Mateshuk-Vatseba L.R. (Lviv), Nebesna Z.M. (Ternopil), Okolokulak E.S. (Grodno, Belarus), Pastukhova V.A. (Kiev), Pivtorak V.I. (Vinnitsia), Pikalyuk V.S. (Lutsk), Popadynets O.H. (Ivano-Frankivsk), Popov O.G. (Odessa), Popovich Yu.I. (Ivano-Frankivsk), Romany S.M. (Kharkiv), Sikora V.Z. (Sumy), Topor B.M. (Chisinau, Moldova), Fedonyuk L.Ya. (Ternopil), Cherkasov V.G. (Kiev), Chernov V.C. (Nikolaev), Shepitko V.I. (Poltava), Shkodivskyj M.I. (Simferopol)

**Свідоцтво про державну реєстрацію –
серія КВ № 6031 від 05.04.2002 р.**

Журнал включений до баз даних:

ВІНІТІ Російської академії наук, Ulrich's Periodicals Directory, Google Scholar, Index Copernicus International, Scientific Indexing Services, Infobase Index, Bielefeld Academic Search Engine, International Committee of Medical Journal Editors, Open Access Infrastructure for Research in Europe, WorldCat, Наукова періодика України

**Журнал "Клінічна анатомія та оперативна хірургія" –
наукове фахове видання України**

**(Постанова президії ВАК України від 14.10.2009 р., № 1-05/4), перереєстровано наказом
Міністерства освіти і науки України від 29 грудня 2014 року № 1528 щодо включення
до переліку наукових фахових видань України**

**Рекомендовано вченою радою ВДНЗ України
"Буковинський державний медичний університет
(протокол № 4 від 22.11.2018 року)**

ISSN 1727-0847
Klinična anatomija ta operativna hirurgija (Print)
Clinical anatomy and operative surgery

ISSN 1993-5897
Klinična anatomija ta operativna hirurgija (Online)
Kliničeskaâ anatomija i operativnaâ hirurgija

© Клінічна анатомія та оперативна хірургія, 2018

УДК 611.013:611.145.1]-053.34
DOI: 10.24061/1727-0847.17.4.2018.12

Л.М. Герасим, О.М. Слободян*

*Кафедра хірургічної стоматології та щелепно-лицевої хірургії (зав. – д.мед.н. Н.Б. Кузняк), *кафедра анатомії, топографічної анатомії та оперативної хірургії (зав. – проф. О.М. Слободян) Вищого державного навчального закладу України «Буковинський державний медичний університет», м. Чернівці*

АНАТОМІЧНІ ОСОБЛИВОСТІ ВНУТРІШНІХ ЯРЕМНИХ ВЕН В ПЕРИНАТАЛЬНОМУ ПЕРІОДІ

Резюме. Дослідження проведено на 50 препаратах трупів плодів (від 4 до 10 місяців) та 9 новонароджених (зокрема, 5 ізольованих органокомплексів) без зовнішніх ознак анатомічних відхилень або аномалій та без явних макроскопічних відхилень від нормальної будови серцево-судинної системи. Під час дослідження використовували адекватні анатомічні методи: макропрепарування, ін'єкцію кровоносних судин, виготовлення топографоанатомічних зрізів, морфометрію, статистичний аналіз. Встановлено, що у перинатальному періоді онтогенезу внутрішні яремні вени розміщені більш поверхнево порівняно із загальними сонними артеріями і блукаючими нервами. Внутрішні яремні вени розміщуються під груднинно-ключично-соскоподібними та лопатково-під'язиковими м'язами. До присередньої поверхні внутрішніх яремних вен примикають м'язи підпід'язиковою групи, до бічної – присередній край передніх драбинчастих м'язів та діафрагмові нерви. Внутрішні яремні разом з підключичними венами формують яремний венозний кут в межах драбинчасто-хребетного трикутника. Величина яремного венозного кута у 4-10-місячних плодів становить: правого – 105-120°, лівого – 120-140°, найменші показники даного кута виявляються у 5-місячних плодів. Зазвичай у внутрішню яремну вену впадають занижньощелепна, глоткова, лицева, язикова, верхня щитоподібна вени і рідко (24% випадків) – яремна венозна дуга. Для зовнішніх діаметрів внутрішніх яремних вен притаманні два періоди прискороного розвитку (5-6 і 7-10 місяці та період новонародженості) і період відносно сповільненого розвитку (6-7 місяці).

Ключові слова: внутрішня яремна вена; анатомія; плід; новонароджений.

У сучасних умовах, коли спостерігається зменшення народжуваності і збільшення смертності, першочерговим завданням є зниження перинатальної, новонародженої та дитячої смертності [1]. Особливого значення набувають наукові дослідження в галузі перинатальної анатомії, розробка та впровадження нових, більш досконалих методів визначення терміну вагітності, патологічних станів матері та плода та у зв'язку з цим їх своєчасна корекція дозволяють значною мірою впливати на показники перинатальної смертності. Також зміни соціально-економічних та екологічних умов життя населення суттєво можуть впливати на фактори ризику перинатальної смертності [2, 3].

Актуальність онтогенетичного напрямку у вивченні морфології венозних судин пов'язана з сучасними вимогами практичної флебології і судинної хірургії. У практиці серцево-судинної хірургії на сучасному етапі широко впроваджуються новітні хірургічні прийоми (відкрита ендартеректомія

з біфуркацією сонної артерії та пластикою артеріотомного дефекту; резекція загальної сонної артерії; редресация внутрішньої сонної артерії в загальну сонну артерію), що потребує поглиблених топографоанатомічних досліджень та обґрунтувань [4-7].

Анатомія основних вен шиї достатньо описана у дорослих людей, але питання морфогенезу яремних вен і яремних кутів в пренатальному періоді людини присвячено невелика кількість наукових публікацій, а наявні дані суперечливі, мають фрагментарний характер [8-12]. Анатомічні дослідження внутрішньої яремної вени в перинатальному періоді дозволять визначити морфологічні аспекти формування, будуть слугувати основою для встановлення різних варіантів будови і вад її розвитку в постнатальному періоді онтогенезу, а також можна буде використовувати під час розробки нових хірургічних доступів і прийомів у новонароджених.

Мета дослідження: встановити анатомічні особливості внутрішніх яремних вен у плодів і новонароджених.

Матеріал і методи. Дослідження проведено на 50 препаратах трупів плодів (від 4 до 10 місяців) та 9 новонароджених (зокрема, 5 ізольованих органокмлексів) без зовнішніх ознак анатомічних відхилень або аномалій та без явних макроскопічних відхилень від нормальної будови серцево-судинної системи. Під час дослідження використовували адекватні анатомічні методи: макропрепарування, ін'єкцію кровоносних судин, виготовлення топографоанатомічних зрізів, морфометрію, статистичний аналіз. Робота виконана з дотриманням основних положень Гельсінської декларації Всесвітньої медичної асоціації про етичні принципи проведення науково-медичних досліджень за участю людини (1964-2000) та наказу МОЗ України № 690 від 23.09.2009 р. і є фрагментом комплексної планової ініціативної науково-дослідної роботи кафедр анатомії людини імені М.Г. Туркевича, анатомії, топографічної анатомії та оперативної хірургії ВДНЗ України "Буковинський державний медичний університет": "Особливості морфогенезу та топографії органів і систем в пренатальному та постнатальному періодах онтогенезу" (№ держ. реєстр. 0115U002769).

Результати дослідження та їх обговорення.

Встановлено, що становлення топографії внутрішніх яремних вен у плодів та новонароджених зумовлений тісним взаємовідношенням з прилеглими структурами та органами. Внутрішні яремні вени простягаються у каудальному напрямі від зовнішньої основи черепа до місця сполучення їх з підключичними венами в межах драбинчасто-хребтового трикутника. Внутрішня яремна вена входить до складу основного судинно-нервового пучка шиї, який покритий пристінковим листком внутрішньошийної фасції. Упродовж перинатального періоду онтогенезу внутрішня яремна вена розміщена більш поверхнево порівняно із загальною сонною артерією і блукаючим нервом (рис. 1). Починаючи з середини п'ятого місяця внутрішньоутробного розвитку, вже чітко виявляються верхні і нижні цибулини внутрішніх яремних вен, зазвичай зовнішній діаметр нижніх цибулин вен є більшим за верхні на 0,1-0,3 мм, тільки у 6-7-місячних плодів цей діаметр є майже однаковим.

У верхній частині внутрішньої яремної вени до її присередньої поверхні примикає внутрішня сонна артерія, а у середній та нижній її частинах – загальна сонна артерія, яка каудальніше зміщується ближче до серединної лінії шиї, стикаючись

з бічною поверхнею трахеї. Крім цього, у нижній частині внутрішньої яремної вени до її задньомедіальної поверхні примикає блукаючий нерв. Внутрішні яремні вени розміщуються під груднинно-ключично-соскоподібними та лопатково-під'язиковими м'язами. До присередньої поверхні внутрішніх яремних вен примикають м'язи підпід'язиковою групи, до бічної – присередній край передніх драбинчастих м'язів та діафрагмові нерви. Упродовж перинатального періоду онтогенезу у більшості випадків (65%) до передньої поверхні вени у межах середньої її частини прилягає частка щитоподібної залози. Внутрішні яремні вени разом з підключичними формують яремний венозний кут в межах драбинчасто-хребтного трикутника. Величина яремного венозного кута у 4-10-місячних плодів становить: правого – 105-120°, лівого – 120-140°, найменші показники даного кута виявляються у 5-місячних плодів.

Найбільшою та найдовшою притокою внутрішньої яремної вени є лицева вена (рис. 2), яка прямує косо згори донизу і бік, тобто у каудальнодорсальному напрямі і проходить позаду лицевої артерії, проходить назад по зовнішній поверхні піднижньощелепної залози. Зазвичай, на рівні під'язикової кістки впадає у внутрішню яремну вену, тільки у 10% випадків зливається із занижньощелепною веною або у 25% – з язиковою веною (див. рис. 2), формуючи спільний стовбур, який впадає у внутрішню яремну вену.

Язикова вена супроводжує однойменну артерію, проходить по нижньому краю піднижньощелепної залози (див. рис. 2) і впадає у внутрішню яремну вену. Занижньощелепна вена пронизує привушну залозу, простягається позаду гілки нижньої щелепи і впадає у внутрішню яремну вену. Верхня щитоподібна вена починається двома гілками, збираючи кров із венозного сплетення верхньої частини при щитоподібній залози. Глоткові вени макроскопічно вже чітко починають виявлятися із середини другого триместру внутрішньоутробного розвитку, вони розташовані на задніх і бічних поверхнях глотки, супроводжують висхідну гілку глоткової артерії і впадають у внутрішню яремну вену. У 24% випадків упродовж перинатального періоду онтогенезу у внутрішню яремну вену, крім зазначених вен, впадає яремна венозна дуга, майже на одному рівні з верхньою щитоподібною веною.

Зовнішній діаметр правої внутрішньої яремної вени впродовж перинатального періоду онтогенезу збільшується майже у 3,5 рази, якщо у 4-місячних плодів становить $0,66 \pm 0,05$ мм, то у новонароджених – $2,2 \pm 0,06$ мм (табл. 1), лівої – у 3

рази, відповідно збільшується з $0,76 \pm 0,07$ мм до $2,27 \pm 0,05$ (табл. 2). Упродовж перинатального періоду для зовнішніх діаметрів внутрішніх яремних вен притаманні два періоди прискореного розвитку (5-6 і 7-10 місяці та період новонародженості) і період відносно сповільненого розвитку (6-7 місяці) (див. табл. 1, 2).

Висновки. 1. Упродовж перинатального періоду онтогенезу внутрішні яремні вени розміщені більш поверхнево порівняно із загальними сонними артеріями і блукаючими нервами. Внутрішні яремні вени розміщуються під груднинно-

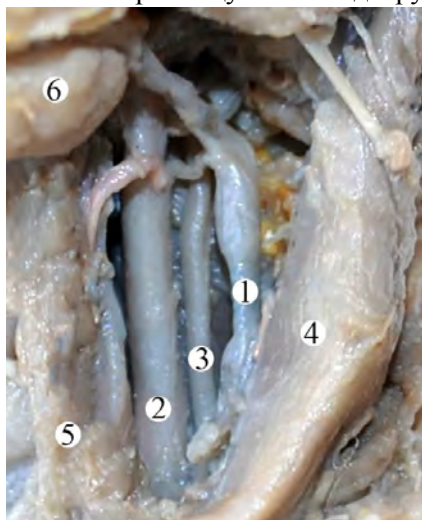


Рис. 1. Передня ділянка ший (зліва) плода 290,0 мм тім'яно-п'яткової довжини (підшкірний м'яз видалений). Макропрепарат. Зб. 1,7^x: 1 – внутрішня яремна вена; 2 – загальна сонна артерія; 3 – блукаючий нерв;

4 – груднинно-ключично-соскоподібний м'яз; 5 – під'язиково-лопатковий м'яз; 6 – піднижньощелепна залоза

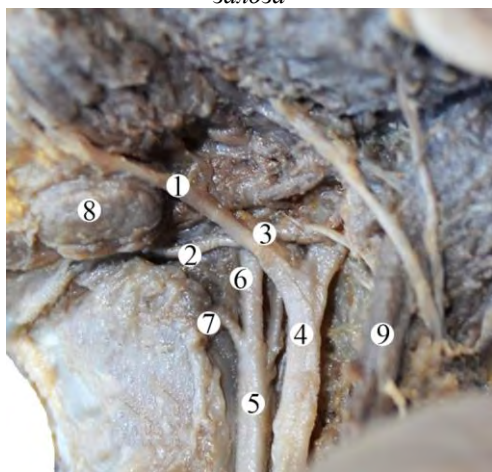


Рис. 2. Передня ділянка ший (зліва) плода 370,0 мм тім'яно-п'яткової довжини (поверхнева група м'язів видалена). Макропрепарат. Зб. 1,7^x: 1 – лицева вена; 2 – язикова вена; 3 – спільний стовбур лицевої та язикової вени; 4 – внутрішня яремна вена; 5 – загальна сонна артерія; 6 – зовнішня сонна артерія; 7 – язикова артерія; 8 – піднижньощелепна залоза; 9 – зовнішня яремна вена

Таблиця 1

Зовнішній діаметр правої внутрішньої яремної вени у перинатальному періоді онтогенезу

Вікова група	Середнє	Стандартна помилка для середнього	Довірчий інтервал для середнього
4 міс	0,66	0,05	(0,52; 0,8)
5 міс	1,36	0,27	(0,69; 2,02)
6 міс	1,55	0,13	(1,25; 1,85)
7 міс	1,86	0,11	(1,61; 2,1)
8 міс	1,76	0,16	(1,37; 2,15)
9 міс	1,8	0,16	(1,38; 2,22)
10 міс	1,9	0,08	(1,72; 2,08)
Новонароджені	2,2	0,06	(2,06; 2,34)

Таблиця 2

Зовнішній діаметр лівої внутрішньої яремної вени у перинатальному періоді онтогенезу

Вікова група	Середнє	Стандартна помилка для середнього	Довірчий інтервал для середнього
4 міс	0,76	0,07	(0,57; 0,95)
5 міс	1,23	0,14	(0,88; 1,58)
6 міс	1,59	0,07	(1,43; 1,75)
7 міс	1,81	0,06	(1,68; 1,95)
8 міс	1,93	0,12	(1,62; 2,23)
9 міс	1,95	0,04	(1,84; 2,06)
10 міс	2,04	0,04	(1,95; 2,13)
Новонароджені	2,27	0,05	(2,15; 2,38)

ключично-соскоподібними та лопатково-під'язиковими м'язами. До присередньої поверхні внутрішніх яремних вен примикають м'язи підпід'язиковою групи, до бічної – присередній край передніх драбинчастих м'язів та діафрагмові нерви. 2. Внутрішні яремні разом з підключичними венами формують яремний венозний кут в межах драбинчасто-хребетного трикутника. Величина яремного венозного кута у 4-10-місячних плодів становить: правого – $105-120^\circ$, лівого – $120-140^\circ$, найменші показники даного кута виявляються у 5-місячних плодів. 3. Зазвичай, у внутрішню яремну вену впадають занижньощелепна, глоткова, лицева, язикова, верхня щитоподібна вени і рідко (24% випадків) – яремна венозна дуга. 4. Для зовнішніх діаметрів внутрішніх яремних вен притаманні два періоди прискореного розвитку (5-6 і 7-10 місяці та період новонародженості) і період відносно сповільненого розвитку (6-7 місяці).

Перспективи подальших досліджень. Провести кореляційних аналіз між морфологічними параметрами внутрішньої яремної вени з параметрами загальної сонної артерії та блукаючим нервом впродовж перинатального періоду-

Список використаної літератури

1. Слабкий ГО, Жилка НЯ. Організація сучасної перинатології в Україні та її перспективи. *Перинатологія і педиатрія*. 2007;4:8-13.
2. Ахтемійчук ЮТ. Актуальність наукових досліджень в галузі перинатальної анатомії. *Неонатологія, хірургія та перинатальна медицина*. 2012;2(1):15-21.
3. Ахтемійчук ЮТ, Слободян ОМ, Лаврів ЛП. Пренатальний розвиток органів і структур організму. *Експериментальна і клінічна медицина*. 2014;3:18-21.
4. Казачан ПО, Попов ВА, Гапонова ЕН. Диагностика и лечение патологической извитости сонных артерий. *Ангиология и сосудистая хирургия*. 2011;7(2):93-103.
5. Kiritsi O, Tsitas K. Unilateral agenesis of the internal carotid artery presented as transient ischaemic attack: a case report. *Surgical and Radiologic Anatomy*. 2012;34(5):475-7.
6. Shoja MM, Loukas M, Tubbs RS. An aberrant cerebellar artery originating from the internal carotid artery. *Surgical and Radiologic Anatomy*. 2012;34(3):285-8.
7. Neimark MA, Konstas AA, Laine AF. Integration of jugular venous return and circle of willis in a theoretical human model of selective brain cooling. *J of Applied Physiology*. 2007;103(5):1837-47.
8. Михайловський ОВ. Розвиток і встановлення топографії структур яремних венозних кутів у зародків та передплідів людини. *Український медичний альманах*. 2002;5(5):92-4.
9. Вовк ЮН, Корнеева МА. Становление и формирование лицевых вен в раннем периоде онтогенеза. *Український медичний альманах*. 2005;8(1):34-6.
10. Шведавченко АИ, Бочаров ВЯ, Русских ТЛ. Варианты шейной петли относительно внутренней яремной вены. В: *Матеріали IV Міжнародного конгресу, присвяченого 200-річчю з дня народження МІ. Пирогова Пироговські читання; 2010 Чер 2-5; Вінниця; 2010, с. 131-2.*
11. Андрійчук АВ, Проняев ДВ, Антонюк НС, Івасюк ЛВ, Стельмах ГЯ. Варіантна анатомія яремних вен у плода 6 місяців. *Хіст*. 2012;14:147.
12. Asouhidou I, Natsis K, Asteri T. Anatomical variation of left internal jugular vein: clinical significance for an anaesthesiologist. *European J of Anaesthesiology*. 2008;25(4):314-8.

References

1. Slabkyu HO, Zhyłka NYa. Orhanizatsiya sучasnoyi perynatolohiyi v Ukrayini ta yiyi perspektyvy [Organization of modern perinatology in Ukraine and its perspectives]. *Perynatalohyya y pedyatryya*. 2007;4:8-13. (in Ukrainian).
2. Akhtemiychuk YuT. Aktual'nist' naukovykh doslidzhen' v haluzi perynatal'noyi anatomiyi [Relevance of scientific research in the field of perinatal anatomy]. *Neonatolohiya, khirurhiya ta perynatal'naya medytsyna*. 2012;2(1):15-21. (in Ukrainian).
3. Akhtemiychuk YuT, Slobodyan OM, Lavriv LP. Prenatal'nyy rozvytok orhaniv i struktur orhanizmu [Prenatal growth of organs and structures]. *Eksperymental'na i klinichna medytsyna*. 2014;3:18-21. (in Ukrainian).
4. Kazachan PO, Popov VA, Gaponova YeN. Diagnostika i lecheniye patologicheskoy izvitosti sonnykh arteriy [Diagnosis and treatment of pathological tortuosity of the carotid arteries]. *Angiologiya i sosudistaya khirurgiya*. 2011;7(2):93-103. (in Russian).
5. Kiritsi O, Noussios G, Tsitas K, Lappas D. Unilateral agenesis of the internal carotid artery presented as transient ischaemic attack: a case report. *Surgical and Radiologic Anatomy*. *Surg Radiol Anat*. 2012 Jul;34(5):475-7. doi: 10.1007/s00276-011-0901-z.
6. Shoja MM, Loukas M, Tubbs RS, D'Antoni AV, Dilandro AC, Curé JK. An aberrant cerebellar artery originating from the internal carotid artery. *Surgical and Radiologic Anatomy*. 2012;34(3):285-8. doi: 10.1007/s00276-011-0891-x
7. Neimark MA, Konstas AA, Laine AF, Pile-Spellman J. Integration of jugular venous return and circle of willis in a theoretical human model of selective brain cooling. *J Appl Physiol (1985)*. 2007 Nov;103(5):1837-47.
8. Mykhaylovs'kyu OV. Rozvytok i stanovlennya topohrafiyi struktur yaremnykh venoznykh kutiv u zarodkiv ta piredplodiv lyudyny [Development and formation of the topography of structures of jugular venous corners in human embryos and foretellers.]. *Ukrayins'kyu medychnyy al'manakh*. 2002;5(5):92-4. (in Ukrainian).
9. Vovk YuN, Korneyeva MA. Stanovleniye i formirovaniye litsevykh ven v rannem periode ontogeneza [Becoming and formation of facial veins in the early period of ontogenesis]. *Ukrayins'kyu medychnyy al'manakh*. 2005;8(1):34-6. (in Russian).
10. Shvedavchenko AY, Bocharov VYa, Russkykh TL. Varyanty sheynoy petly otnosytel'no vnutrenney yaremnoy veny [Variants of the neck loop relative to the internal jugular vein]. In: *Pyrohovs'ki chytannya Proceedings of the IV International Congress dedicated to the 200th anniversary of the birth of MI Pirogov; 2010 June 2-5; Vinnytsya. Vinnytsya; 2010. p. 131-2.* (in Russian).
11. Andriyuchuk AV, Pronyayev DV, Antonyuk NS, Ivasyuk LV, Stel'makh HYa. Variantna anatomiya yaremnykh ven u ploda 6 misyatsiv [Variant anatomy of the jugular veins of the six months fetus]. *Khyst*. 2012;14:147. (in Ukrainian).

12. Asouhidou I, Natsis K, Asteri T, Sountoulides P, Vlasis K, Tsikaras P. Anatomical variation of left internal jugular vein: clinical significance for an anaesthesiologist. *Eur J Anaesthesiol.* 2008 Apr;25(4):314-8. doi: 10.1017/S0265021508003700.

АНАТОМИЧЕСКИЕ ОСОБЕННОСТИ ВНУТРЕННЕЙ ЯРЕМНОЙ ВЕН В ПЕРИНАТАЛЬНОМ ПЕРИОДЕ

Резюме. Исследование проведено на 50 препаратах трупов плодов (от 4 до 10 месяцев) и 9 новорожденных (в частности, 5 изолированных органокомплекса) без внешних признаков анатомических отклонений или аномалий и без явных макроскопических отклонений от нормального строения сердечно-сосудистой системы. Во время исследования использовали адекватные анатомические методы: макропрепарирования, инъекция кровеносных сосудов, изготовление топографоанатомических срезов, морфометрию, статистический анализ. Установлено, что в перинатальном периоде онтогенеза внутренние яремные вены расположены более поверхностно по сравнению с общими сонными артериями и блуждающими нервами. Внутренние яремные вены размещаются под груднинно-ключично-сосцевидной и лопаточно-подъязычной мышцами. К медиальной поверхности внутренних яремных вен прижимают мышцы подподъязычной группы, в боковой – медальный край передней лестничной мышц и диафрагмальные нервы. Внутренние яремные вместе с подключичными венами формируют яремный венозный угол в пределах лестнично-позвоночного треугольника. Размер яремного венозного угла у 4-10-месячных плодов составляет: правой – 105-120°, левой – 120-140°, наименьшие показатели данного угла оказываются у 5-месячных плодов. Обычно во внутреннюю яремную вену впадают нижнечелюстная, глоточная, лицевая, языковая, верхняя щитовидная вены и редко (24% случаев) – яремная венозная дуга. Для наружных диаметров внутренних яремных вен присущи два периода ускоренного развития (5-6 и 7-10 месяца и период новорожденности) и период относительно замедленного развития (6-7 месяца).
Ключевые слова: внутренняя яремная вена; анатомия; плод; новорожденный.

ANATOMICAL PECULIARITIES OF THE INTERNAL JUGULAR VEINS IN THE PERINATAL PERIOD

Abstract. The study was conducted on 50 specimens of dead fetuses (from 4 to 10 months) and 9 newborns (5 isolated complexes of organs) without external signs of anatomical defects or anomalies, and without visual macroscopic deviations from the normal structure of the cardiovascular system. Adequate anatomical methods were used while conducting the study: macrodissection, injection of the blood vessels, making topographic-anatomical sections, morphometry, statistical analysis. The internal jugular veins during perinatal period are found to be located more superficially in comparison with the common carotid arteries and vagus nerves. The internal jugular veins are located under the sternocleidomastoid muscle (*musculus sternocleidomastoideus*) and omohyoid muscles (*musculus omohyoideus*). Strap muscles adjoin the middle surface of the internal jugular veins, and the middle border of the anterior scalene muscles and diaphragmatic veins adjoin the lateral surface. The internal jugular veins together with the subclavian veins form the jugular venous angle within the borders of the scalene-vertebral triangle. The value of the jugular venous angle in 4-10-month fetuses is the following: the right one – 105-120°, the left one – 120-140°. The smallest values of the angle are found in 5-month fetuses. Usually the retromandibular, pharyngeal, facial, superior thyroid and lingual veins empty into the internal jugular vein, and rarely (in 24% of cases) – the jugular venous arch does it. The external diameters of the internal jugular veins are characterized by the two periods: of accelerated development (5-6 and 7-10 months and the neonatal period) and the period of relatively slow development (6-7 months).

Key words: internal jugular vein, anatomy, fetus, neonate.

Відомості про авторів:

Герасим Лаліта Миколаївна – асистент кафедри хірургічної стоматології та щелепно-лицьової хірургії Вищого державного навчального закладу України “Буковинський державний медичний університет”, м. Чернівці;

Слободян Олександр Миколайович – доктор медичних наук, професор, завідувач кафедри анатомії, топографічної анатомії та оперативної хірургії Вищого державного навчального закладу України “Буковинський державний медичний університет”, м. Чернівці.

Information about the authors:

Herasym Lalita M. – Assistant Department of Surgical Dentistry and Maxillofacial Surgery of the Higher State Educational Establishment of Ukraine “Bukovinian State Medical University”, Chernivtsi;

Slobodian Oleksandr M. – Doctor of Medical Sciences, Professor, chief of the Department of Anatomy, Topographic Anatomy and Operative Surgery of the Higher State Educational Establishment of Ukraine “Bukovinian State Medical University”, Chernivtsi.

Надійшла 20.09.2018 р.

Рецензент – д.мед.н. Цигикало О.В. (Чернівці)