

© Власов В.В., Мільков Б.О., Мартинюк В.Г.

УДК 617.55-007.43-89

ДЕЯКІ ТЕХНІЧНІ ОСОБЛИВОСТІ ХІРУРГІЧНОГО ЛІКУВАННЯ ЧЕРЕВНОЇ ГРИЖІ, ЩО ВИНИКЛА ПІСЛЯ ОПЕРАТИВНОГО ДОСТУПУ McBURNEY-ВОЛКОВИЧА

В.В.Власов, Б.О.Мільков*, В.Г.Мартинюк

*Хмельницька обласна клінічна лікарня, *Буковинська державна медична академія*

Гострий апендицит – поширене хірургічне захворювання, лікування якого часто передбачає використання оперативного доступу McBurney-Волковича (ОДМБВ) [1, 2]. Виникнення післяопераційної вентральної грижі (ПВГ) через деякий час після операції є серйозним ускладненням лапаротомії [3-5]. Грижа на місці ОДМБВ спостерігається у 20-40% хворих на ПВГ [6, 7]. Питання щодо особливостей хірургічного лікування цієї патології в літературі висвітлено недостатньо. Як правило, для пластики гризових воріт ПВГ на місці ОДМБВ більшість хірургів використовує місцеві тканини [8]. Останнім часом з'явилися повідомлення про застосування алопластики [4, 5]. Досі немає спільної точки зору щодо пластики ПВГ цієї локалізації. Більшість хірургів вважають традиційні способи герніопластики серединних ПВГ бездоганними і застосовують їх для лікування гриж усіх локалізацій [9]. Такий підхід призводить до рецидиву захворювання у 20% хворих, що зумовлено відсутністю такого способу герніопластики, який би задовільнив усі вимоги лікування ПВГ залежно від її локалізації, розмірів і рецидиву.

Водночас корекція різноманітної хірургічної патології черевної стінки потребує конкретних знань про особливості її будови. У ній виділяють п'ять фасціальних вузлів (ФВ): серединний, параректальний, медіальний, бічний та пахвинний [10,11]. Конкретні знання з анатомії черевної стінки дозволяють ефективно застосовувати їх на практиці.

Мета дослідження. Уточнити особливості будови черевної стінки і розробити методику хірургічного лікування ПВГ на місці ОДМБВ власними тканинами.

Матеріал і методи. Грижа на місці ОДМБВ виникла у 65 хворих, серед яких більше було жінок (62%). Вік хворих становив 41-73 роки. Усім хворим проводилося загальноклінічне обстеження [12]. Наявність поєднаної патології вимагала консультації відповідних спеціалістів. Інтраопераційно за допомогою динамометра визначали величину опору країв гризового дефекту (ГД), що було враховано у виборі способу пластики ПВГ.

Характер міжфасціальних та міжапоневротичних з'єднань вивчали на 116 нефіксованих трупах та 24 ізольованих макропрепаратах передньобічної стінки живота дорослих людей шляхом препарування та виготовлення горизонтальних зрізів після попереднього її заморожування [13].

Результати дослідження та їх обговорення. Проаналізувавши результати власних досліджень, варто відмітити, що черевна стінка нижче горизонтальної лінії, проведеної через пупкове кільце, і латеральніше бічного краю прямого м'яза живота (ПМЖ) утворена м'язово-апоневротичними частинами широких м'язів живота. Оскільки останні мають взаємно протилежне спрямування волокон, вважаємо за доцільне виділити два шари. Перший – утворений зовнішнім косим м'язом живота (ЗКМЖ), другий – внутрішнім косим (ВКМЖ) і поперечним м'язами живота (ПоМЖ). Нижче проєкції лінії Дуг-

ласа і латеральніше бічного краю ПМЖ черевна стінка складається з апоневрозів ПоМЖ і ЗКМЖ та м'язово-апоневротичної частини ВКМЖ. Місця взаємної фіксації апоневрозів широких м'язів живота, які утворюють зазначені ФВ, неоднакові. Вивчаючи особливості взаємної фіксації апоневрозів м'язів черевної стінки, вважаємо за доцільне виділити дугоподібний ФВ. У нижній частині живота дугоподібний ФВ топічно відповідає дугоподібній лінії, простягаючись вниз до пахвинної зв'язки. Він утворений з'єднанням дугоподібної лінії з білою лінією живота (БЛЖ) та спільним апоневрозом нижньої третини ВКМЖ і ПоМЖ. У нижній своїй частині дугоподібний ФВ через пахвинну зв'язку фіксований до лобкового горбика.

За будовою дугоподібний ФВ умовно можна поділити на верхню та нижню частини, які розміщені у взаємно перпендикулярних площинах. Його верхня частина розташована в горизонтальній площині і на поперечному зрізі стінки живота за формою схожа на вісімку. Ця частина утворена за рахунок дугоподібної лінії – ззаду, БЛЖ – медіально, спільного апоневроза ВКМЖ і ПоМЖ – латерально, передньої пластинки піхви ПМЖ – спереду. Нижня частина дугоподібного ФВ утворена дугоподібною лінією, яка з'єднана зі спільним апоневрозом ВКМЖ і ПоМЖ, який через пахвинну зв'язку прикріплюється до лобкового горбика.

Рецидивні грижі виявлено в 14 з 65 пацієнтів, двоє з яких оперували з приводу ПВГ двічі. За розмірами переважали грижі середніх і великих розмірів. Велетенські ПВГ спостерігали у 14 хворих. Усі пацієнти прооперовані. Більшості з них хірургічне лікування проведено під загальним знеболенням з використанням міорелаксантів. Переважне використання наркозу з міорелаксантами зумовлено зручностями цього виду знеболення, яке дозволяє виключити свідомість хворого, усунути негативний вплив дії м'язів і органів живота на ділянку операційного поля під час операції, дає змогу виконати повноцінну ревізію органів черевної порожнини. Місцева інфільтраційна анестезія та нейролептанальгезія застосована у хворих на малу за розмірами грижу (3) і з протипоказаннями до ендотрахеального наркозу (2).

Розміри ГД коливалися від 3x2 см до 25x18 см. Невправиму грижу мали 2 хворих, у 6 спостереженнях вона вправлялася частково.

Під час операції хворому на ПВГ в місці ОДМБВ на операційному столі надавали положення Тренделенбурга (під кутом близько 15°) з одночасним поворотом тіла вліво (під кутом близько 15°-20°), що дозволяло перемістити кишечник у протилежний бік від операційної рани, полегшити тут маніпуляції, зменшити ризик пошкодження кишечника при виділенні грижового мішка (ГМ) та роз'єднанні спайок. Під ендотрахеальним наркозом двома огинальними розрізами видаляли надлишок шкіри. Не розтинаючи черевної порожнини, виділяли від прилеглих тканин ГМ. На цьому етапі операції необхідно враховувати те, що під час першої операції (апендектомії) використовувався перемінний розріз черевної стінки – ОДМБВ. Це важливо пам'ятати при відділенні ГМ від апоневроза ЗКМЖ (зовнішній ГД). Надмірно активне видалення ГМ без врахування анатомії стінки живота може спричинити збільшення її тканинного дефекту і розмірів ГД. Надалі відділяли ГМ від ВКМЖ і ПоМЖ (внутрішній ГД). У процесі операції виконували ретельний гемостаз. ГМ розсікали, розділяли зрощення між його внутрішньою поверхнею, органами живота і великим сальником. Надлишки ГМ видаляли, а очеревицу зашивали.

Необхідно ще раз відмітити, що перед пластикою ПВГ після ОДМБВ ми маємо два грижові дефекти (в апоневрозі ЗКМЖ – зовнішній і в м'язово-апоневротичній частині ВКМЖ та ПоМЖ – внутрішній), які за розмірами і просторовим положенням не збігаються. При зашиванні гриж цієї локалізації вважаємо обов'язковим відновлення анатомо-функціональної цілісності стінки живота з врахуванням напрямку волокон тканинних структур, що зшиваються.

У більшості випадків, коли був відсутній натяг країв ГД, застосовували таку методику операції (рисунок). Відвівши апоневроз ЗКМЖ, проводили автодермальну деепітелізовану стрічку (АДС) [14] біля присерединного краю внутрішнього ГД у місці переходу апоневрозів ВКМЖ та ПоМЖ в

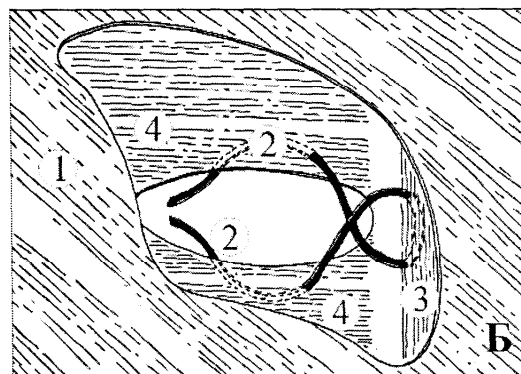
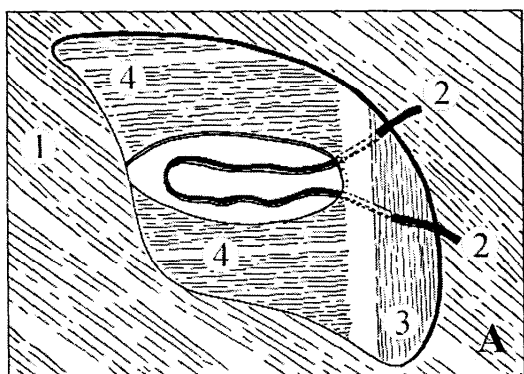


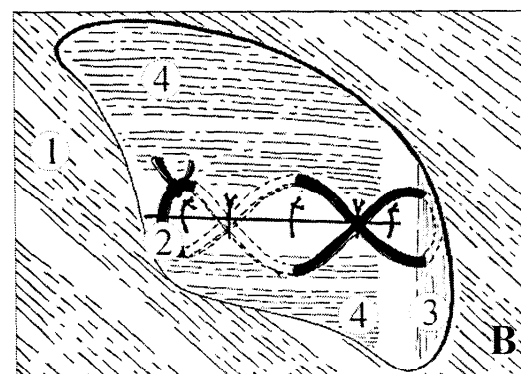
Рис. Етапи герніопластики після оперативного доступу McBurney-Волковича

1 - апоневроз зовнішнього косого м'яза живота; 2 - автодермальна деепітелізована стрічка; 3 - передня стінка піхви прямого м'яза живота; 4 - внутрішній косий м'яз живота.

передню пластинку піхви ПМЖ. За допомогою загискачів Микулича кінці АДС проводили зсередини назовні через перфораційні отвори в передній пластинці піхви ПМЖ, відстань між якими дорівнює близько 3 см.

Далі кінці АДС перехрещують над ВКМЖ і на 1,5-2,0 см від краю внутрішнього ГД проводять всередину черевної порожнини, посередині ГД. Кінці АДС під ПоМЖ знову перехрещують і виводять назовні крізь перфораційні отвори біля латерального краю внутрішнього ГД. Щоб запобігти розволокненню широких м'язів живота, перфораційні отвори для проведення АДС формують на різній відстані від краю внутрішнього ГД.

Після проведення АДС очеревину зашивають безперервним швом. На внутрішній ГД накладають вузлові шви. Кінці АДС підтягують і зшивають між собою вузловими лавсановими швами з помірним натягом. Шви на ВКМЖ і ПоМЖ зав'язують. Далі з апоневроза ЗКМЖ утворюють дуплікатуру



за способом Сапежко.

Прооперовані за даною методикою хворі обстежені в строки від 1 до 4 років, рецидиву грижі немає.

Висновки. 1. Фасціальні вузли стінки живота в різних її ділянках неоднакові за будовою і топографією. 2. Метою усунення грижового дефекту після оперативного доступу McBurney-Волковича повинно бути анатомо-функціональне відновлення черевної стінки.

Перспективи наукового пошуку. На перспективу доцільно з'ясувати технічні особливості відновлення фасціальних вузлів передньобокової стінки живота під час зашивання різноманітних операційних ран.

Література

1. Гришин І.Н., Шпаковский Н.И., Аскальдович Г.И., Рылюк А.Ф. Оперативное лечение послеоперационных вентральных грыж после аппендэктомии // Хирургия. – 1984. – № 12. – С. 17-20.
2. Матяшин И.М., Балтайтис Ю.В., Яремчук А.Я. Осложнения аппендэктомии. – К.: Здоров'я, 1974. – 224 с.
3. Бородин П.Ф., Скобей Е.В., Акулик В.П. Хирургия послеоперационных грыж живота. – Минск: Беларусь, 1986. – 159 с.
4. Саенко В.Ф., Белянский Л.С., Манойло Н.Н. Современные направления открытой пластики грыжи брюшной стенки // Клин. хирургия. – 2001. – № 6. – С. 59-64.
5. Menschig J.J., Musielewicz A.J. Abdominal wall hernias // Emerg. Med. Clin. N. Amer. – 1996. – V. 14, № 4. – P. 739-756.
6. Заривчацкий М.Ф., Яговкин В.Ф. Большие и гигантские послеоперационные вентральные грыжи. – Пермь, 1996. – 142 с.
7. Мазурик М.Ф., Демянюк Д.Г., Мазурик С.М. Послеоперационные вентральные грыжи // Хирургия. – 1985. – № 2. – С. 113-116.
8. Черевні грижі / За ред. М.П.Черенька. – К.: Здоров'я, 1995. – 264 с.
9. Жебровський В.В.,

Тоскин К.Д., Ильченко Ф.Н. и др. Двадцатилетний опыт лечения послеоперационных вентральных грыж // *Вестн. хирургии.* – 1996. – Т. 155, № 2. – С. 105-108. 10. Власов В.В. Хірургічне лікування післяопераційних вентральних гриж // *Бук. мед. вісник.* – 1998. – Т.3, № 1. – С. 159-163. 11. Власов В.В. Особливості будови фасціальних вузлів передньобічної стінки живота // *Бук. мед. вісник.* – 1999. – Т. 3, № 2. – С. 145-148. 12. Хегглин Ю. Хирургическое обследование: Пер. с нем. – 2-е изд., перераб. и доп. – М.: Медицина, 1991. – 463 с. 13. Кованов В.В., Рахимов М. Фасциальные узлы передней стенки живота // *Научн. труды Омского мед. ин-та "Вопросы морфологии соединительной ткани".* – № 114. – Омск, 1973. – С. 42-45. 14. Янов В.Н. Аутодермальная пластика брюшной стенки при больших послеоперационных грыжах // *Хирургия.* – 1975. – №. 7. – С. 78-81.

ДЕЯКІ ТЕХНІЧНІ ОСОБЛИВОСТІ ХІРУРГІЧНОГО ЛІКУВАННЯ ЧЕРЕВНОЇ ГРИЖІ, ЩО ВИНИКЛА ПІСЛЯ ОПЕРАТИВНОГО ДОСТУПУ МСBURNЕY-ВОЛКОВИЧА

В.В.Власов, Б.О.Мільков, В.Г.Мартинюк

Резюме. Проаналізовані результати хірургічного лікування 65 хворих на післяопераційну вентральну грижу після оперативного доступу МсBurney-Волковича. Герніопластику виконували з врахуванням розміру грижі та величини опору тканин шляхом утворення дуплікатури апоневроза або з одночасним стягненням м'язів аутодермальною смужкою. Пацієнти оглянуті через 1-4 роки. Рецидивів грижі не виявлено.

Ключові слова: оперативний доступ МсBurney-Волковича, післяопераційна вентральна грижа, герніопластика, аутодермальна смужка.

SOME TECHNICAL FEATURES OF SURGICAL TREATMENT OF VENTRAL HERNIAS WHICH AROSE AFTER MСBURNЕY-VOLKOVICH ACCESS

V.V.Vlasov, B.O.Milkov, V.G.Martyniuk

Abstract. The results of surgical treatment of 65 patients with postoperative ventral hernias after the McBurney-Volkovich access were studied. Hernioplasty was performed with due regard for the size of hernia and the force of resistance of tissues which were sutured by layers with the formation of aponeurosis duplication, and in some cases with its simultaneous reinforcement with an autodermal strip. The patients were examined in 1 to 4 years. Hernia relapses were not revealed.

Key words: McBurney-Volkovich access, postoperative ventral hernia, hernioplasty, autodermal strip.

Regional Clinical Hospital (Khmelnyskyi)
Bukovinian State Medical Academy (Chernivtsi)

Надійшла в редакцію 10.08.2002 р.