

УДК 611.711.013

В. В. Кривецький
І. І. Кривецька
Б. Ю. Банул

Буковинський державний медичний
 університет, м. Чернівці

МОРФОЛОГІЧНІ ПЕРЕДУМОВИ ВИНИКНЕННЯ ПРИРОДЖЕНИХ ВАД ХРЕБТОВОГО СТОВПА ЛЮДИНИ

Ключові слова: хребтовий стовп, природжені вади, аномалії розвитку:

Резюме. За допомогою адекватних морфологічних методів виконане дослідження морфогенезу і динаміки просторово-часових взаємовідношень хребтового стовпа людини в ранньому періоді онтогенезу людини, а також визначені морфологічні передумови виникнення природжених вад хребта.

Вступ

Природжені вади розвитку є однією з головних причин дитячої смертності і інвалідності [1]. В Україні в 2008 році народилося майже 400 тисяч дітей, з них 48 тисяч мали вади. Скрамні успіхи в діагностиці, лікуванні та профілактиці природжених вад розвитку (ПВР) в дітей вивели цю розповсюджену патологію на одне з перших місць у дитячій захворюваності, інвалідності та летальності. Соціальні та екологічні проблеми України неминуче сприяють зростанню аномалій та вад розвитку, популяційна частота яких не має тенденції до зниження і коливається від 2,7 до 16,3 % [2].

У дитячих хірургічних відділеннях новонароджені з ПВР складають найбільш важку групу хворих [3, 4]. Питома вага летальних наслідків при ПВР досягає часом 90% і більше [5-6] у структурі летальності при хірургічних захворюваннях у дітей. Виявлена чітка залежність між терміном встановлення діагнозу в новонародженого та наслідком лікування [7]. Знання різних форм мінливості хребців має велике практичне значення, оскільки аномалії нерідко призводять до деформацій хребта, порушенню рухів і супроводжуються хворобливими розладами [8-9].

Мета дослідження

Вивчити морфогенез і особливості становлення топографії шийного відділу хребта протягом усього пренатального періоду розвитку людини з наступним визначенням критичних періодів, варіантів будови та можливого виникнення їх природжених вад.

Матеріал і методи

Процес розвитку та становлення топографії хребта вивчено на 95 серіях гістологічних зрізів зародків і передплідів людини довжиною 6,5-

80,0 мм ТКД, а також 85 плодах та новонароджених людини. Використаний комплекс морфологічних методів: – мікроскопія послідовних гістологічних і топографо-анатомічних зрізів, макро- та мікроскопія, звичайне та тонке препарування під контролем мікроскопа МБС-10, ін'єкції судин з наступною рентгенографією, КТ, МРТ, методи графічної та пластичної реконструкції, статистична обробка морфометричних показників. Проаналізовані і описані 200 рентгенограм дітей віком 2-12 років.

Обговорення результатів дослідження

Наприкінці зародкового періоду та на початку передплідного періоду розвитку хребтового стовпа внаслідок порушення процесів сегментації можуть виникати *аномалії розвитку тіл хребців*. В шийному відділі аномалії розвитку *зуба II шийного хребця*: не злиття зуба з тілом II шийного хребця, незлиття верхівки зуба з самим зубом II шийного хребця, агенезія апікального відділу зуба II шийного хребця, агенезія середнього відділу зуба II шийного хребця, агенезія всього зуба II шийного хребця. Природженне укорочення тіла одного, або декількох хребців може призводити до брахіспондилії, малі розміри хребців можна трактувати як *мікроспондилію*. Сплюснення окремих хребців, що набувають форми зрізаного конуса може призвести до *платіспондилії*. Ця аномалія може поєднуватися із зрощенням або гіпертрофією хребців. У результаті недорозвинення або агенезії однієї або двох частин тіла хребця може розвинути *клиноподібний хребець*. Диспластичний процес в обох випадках охоплює дві частини тіл грудних або поперекових хребців (або обидві бічні, або обидві вентральні). Хребці під дією навантаження стискаються і розташовуються у вигляді клиноподібних кісткових мас між

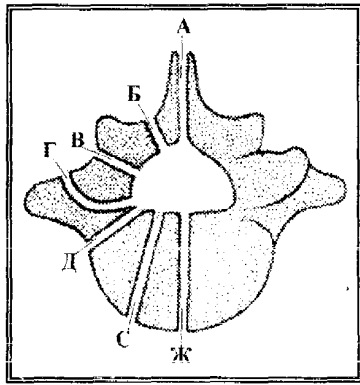


Рис. 1. Схематичний рисунок видів природжених розщеплень хребця (*spina bifida*). А-Г – задні розщеплення; Д-Ж – передні розщеплення.

нормальними хребцями. За наявності двох або декількох клиноподібних хребців виникають деформації хребтового стовпа. Не різко виражене розщеплення тіла хребця, що розповсюджується від вентральної поверхні в дорсальному напрямку на глибину не більш $1/2$ сагітального розміру тіла хребця призводить до утворення метеликоподібного хребця. Розщеплення тіл хребців (*spina bifida anterior*) – виникає при не злитті парних центрів скостеніння в тілі хребця, зазвичай у верхньогрудній частині хребтового стовпа. Щілина має сагітальний напрям (рис. 1).

Незрощення тіла і дуги хребця (*спонділоліз*), може бути з одного або обох боків. Зустрічається майже виключно у V поперекового хребця. В ряді

випадків відмічалось зісковзування або зсув тіла вище розміщеного хребця до переду (у край рідко – назад) по відношенню до нижче розташованого хребця (*спонділо-лістез*) (рис. 2). Зовні в поперековій ділянці при спонділолістезі помітна западина, що утворюється в результаті западання остистих відростків вище розміщених хребців.

Можна виділити велику категорію аномалій розвитку задніх відділів хребців: відсутність дуги хребця, недорозвинення дуги хребця, деформація дуги хребця (*аномалії дуг хребців*); *аномалії відростків хребців*: агенезія поперечних відростків хребців, гіпоплазія поперечних відростків хребців, деформація суглобових відростків хребців, гіпоплазія суглобових відростків хребців, розщеплення остистого відростка хребців, додаткові відростки хребців. Для V поперекового і I крижового хребців характерна *асиметрія розвитку парних суглобових відростків*. Різна висота правого і лівого суглобових відростків створює біомеханічні передумови для розвитку бічного викривлення поперекового відділу хребтового стовпа.

Злиття, нерозділення закладок хребців в передплодовому періоді призводить до конкресценції (*блокування*), яка частіше зустрічалася в шийному відділі. Розрізняють декілька різновидів: *конкресценція тотальна* – злиття за рахунок дуг і суглобових відростків; *конкресценція ізольована* – злиття суглобових відростків; *конкресценція спіралеподібна* – дуги декількох хребців розщеплені, одна з половин дуг кожного хребця відхилена догори і конкресційована з відхиленою донизу, протилежною до неї полови-

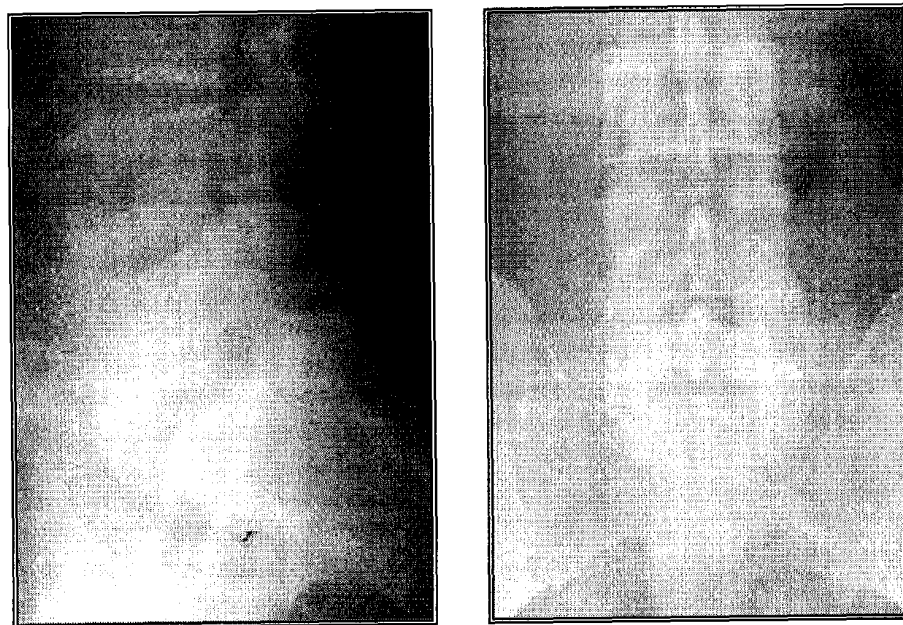


Рис. 2. Рентгенограма поперекового відділу хребта з спонділолістезом і спонділолізом дужки L5

ною дуги вище розміщеного хребця, а друга, відповідно, відхилена донизу і конкресційована з протилежаючою до неї дугою нижче розташованого хребця.

Розщеплення дуги хребця (spina bifida) – буває відкритим (*spina bifida aperta*) і прихованим (*spina bifida occulta*). Найчастіше зустрічається розщеплення дуги V поперекового і I крижового хребців. Нерідко розщеплюється задня дуга атланта. Відкрите розщеплення залучає окрім хребців також м'які тканини спини і може охоплювати весь хребет, або більшу його частину. Подібна аномалія носить назву рахісхиза. При рахісхизі зазвичай є вади розвитку спинного і головного мозку; плід з такою аномалією нежиттєздатний. Іноді при розщепленні дуг хребців відбувається випинання вмісту хребтового каналу – спинного мозку з його оболонками або тільки мозкових оболонок, внаслідок чого утворюється спинно-мозкова грижа. Найчастіше спостерігається приховане розщеплення дуги хребця, яке зовні непомітне і виявляється лише при рентгеновському дослідженні.

Не меншу категорію складають аномалії числа хребців. Природжена відсутність крижів (*агенезія крижів*). Зустрічаються різні форми зрощення куприкових хребців між собою і з крижами (*аномалії куприкових хребців*). Кількість куприкових хребців варіює від одного до п'яти, причому найчастіше, є три або чотири хребці. Пятичленні крижові кістки зазвичай посидуються з чотиричленними куприками, а шестичленні крижі – з тричленними куприками. *Аномалії перехідних відділів хребтового стовпа* – пов'язані з порушенням процесів диференціювання хребтового стовпа. При цьому хребець, що знаходиться на межі будь-якої частини хребтового стовпа, уподібнюється сусідньому хребцю з іншого відділу і як би переходить в іншу частину хребтового стовпа.

Часткове або повне зрощення I шийного хребця з потиличною кісткою (*асиміляція атланта*), може бути симетричним (двостороннім) або асиметричним (одностороннім). Частота асиміляції атланта становить $1,5 \pm 0,6\%$. Обмеження рухливості голови буває невеликим, оскільки об'єм рухів в атлантипотиличному суглобі невеликий. *Торакалізація шийних хребців* – розвиток шийних ребер, найчастіше у VII хребця. Дуже рідко утворюються ребра у VI і вище розміщених шийних хребців. Частота знаходження шийних ребер – $1,2 \pm 0,5\%$.

Відсутність нижніх ребер, найчастіше XII хребця, призводить до *люмбалізації грудних хребців*. *Торакалізація поперекових хребців* – розвиток додаткових ребер. Відсутність XII ребра

відмічається в $0,75 \pm 0,25\%$ випадків, не закладка XI ребра буває набагато рідше. Уподібнення V поперекового хребця за формою I крижовому, що супроводжується їх частковим або повним зрощенням (*сакралізація V поперекового хребця*). Частота різних форм сакралізації складає близько 30%. Відділення I крижового хребця від крижів і уподібнення його поперековим хребцям (*люмбалізація I крижового хребця*) відмічалася лише в 1% випадків.

Аплазія хребців варіабельна по локалізації і поширеності, може включати лише аплазію куприка, крижів або і поперекового відділу. Може бути відсутнім весь каудальний відділ, починаючи з XII грудного хребця. *Хребці або напівхребці клиноподібні додаткові* – наявність бічних або задніх додаткових напівхребців, частіше зустрічається в грудному відділі.

Залежно від виду аномалій відбувається зсув меж між частинами хребтового стовпа в краніальному або в каудальному напрямі. Варіабельність хребців виразно зростає в напрямі зверху вниз і стає найбільшою в попереково-крижовій і крижово-куприковій перехідних зонах. Нерідко злиттю піддаються не тільки тіла, але і дужки і навіть відростки, що значно полегшує диференціацію між природженим і набутих спаюванням. Характерним для природженого захворювання, крім того, є нормальний структурний рисунок хребців, що злилися, а також відсутність будь-яких деструктивних або реактивних явищ.

Ізольоване природжене зрощення шийних хребців закономірно ускладнюється в порівняно ранньому віковому періоді вторинним деформуючим спондиліозом на обмеженій ділянці вище і нижче блокованих хребців, очевидно, унаслідок посилення компенсаторних рухів вище і нижче за нерухомий кістковий блок. Значення рентгенологічного дослідження полягає в тому, щоб правильно оцінити цей синдром, провести зазвичай просту і легку диференційну рентгенодіагностику, а головне, запобігти діагностичним і терапевтичним помилкам, коли люди з раннім ускладненням природженого синостозу шийних хребців спотворюючим спондиліозом тривало піддаються лікуванню з приводу уявного туберкульозного спондиліту, перелому хребців і т.п.

Спостерігається також в найрізноманітнішому індивідуальному прояві асиметричний природжений синостоз. Тут кісткове злиття відбувається між клиноподібним і сусіднім нормальним, або ж між недорозвиненими безформними хребцями. Рентгенограми показують відсутність міжхребцевої щілини і безпосередній перехід губчастої структури з одного тіла в інше.

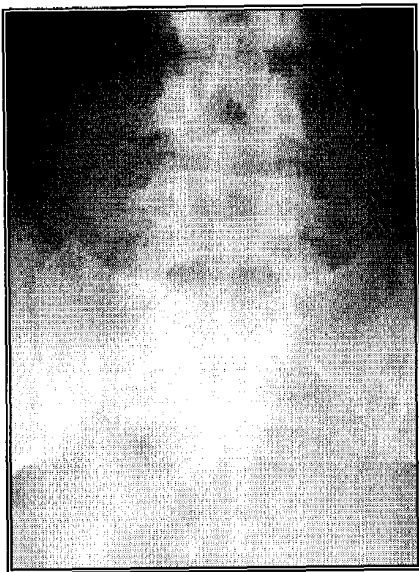


Рис. 3. Рентгенограма з розщепленням задніх дуг крижових хребців (spina bifida posterior)

Різде укорочення, обмеження рухливості і конкресценція декількох хребців це важка природжена аномалія розвитку шийного відділу хребта (синдром Кліппеля-Фейля- Шпренгеля). Спонділоепіфізарні дисплазії характеризуються змінами форми тіл хребців за типом платиспондилії, які найбільш різко виражені на рівні Th8 – L3. Причина цих проявів – порушення енхондрального скостеніння у всіх відділах скелета, де формується спонгіозна кістка. Хребець набуває витягнутої форми і нагадує пляшку, направлену шийкою вперед, так званий “центральный язык”. Спонділоепіметафізарні дисплазії характеризуються зменшенням висоти передніх відділів і зближенням між собою тіл грудних хребців. На рентгенограмі краніовертебральної зони в сагітальній проекції диференціюється кісткова перемичка, що сполучає задній край бічної маси і задню дужку атланта. Перетворення борозни хребткової артерії, розташованої на атланті в канал унаслідок утворення кісткового містка над цією борозною - аномалія Кіммерле. Виділяється а) присереднє положення кісткового містка, коли він зв’язує виросток потиличної кістки і задню дугу атланта; б) бічне, якщо місток перекидається між атланта-потилічним суглобом і поперечним відростком атланта, утворюючи аномальне кільце латеральніше виростка потиличної кістки. Аномалія Кіммерле зустрічалась в 3% випадків і може грати важливу роль у розвитку дисциркуляторних порушень у басейні хребтвових артерій.

Особливе значення надається аномаліям розвитку хребців краніовертебральної зони. У досл-

ідженнях вони зустрічалися у 8% випадків. Незарощення задньої дуги першого шийного хребця зустрічалися у 1,3%, блокування (конкресценція) другого - третього шийних хребців - у 2%, а повна асиміляція першого шийного хребця і потиличної кістки - у 1-2%. Для вертебрологів представляє інтерес виявлення асиміляції атланта, тобто сполучення його з потиличною кісткою (зустрічається у 1-2 %) та сидлоподібна гіперплазія атланта.

Найчастіше зустрічаються зміна числа поперекових і крижових хребців. Сакралізація п’ятого поперекового хребця відбувається, коли поперечні відростки стають великими і утворюють з крижками і клубовими кістками тазу анатомічний зв’язок, який буває кістковим, хрящовим, у вигляді рухомого та нерухомого з’єднання. У останньому випадку вона може слугувати причиною хвороби. Функціонально в поперековому відділі залишається тільки чотири хребці. На рентгенограмі поперекового відділу хребта у фронтальній проекції диференціюються шість поперекових хребців з наявністю двосторонньої кісткової люмбалізації з крижками. Верхні суглобові відростки L6 розрізняються за формою, розмірами і положенням, що створює умови для вище розташованих хребців.

Прогілежна ситуація зустрічається, коли має місце люмбалізація першого крижового хребця. Він не зростається з крижками, формуючись у вільний хребець. В цьому випадку в поперековому відділі функціонують шість хребців. Люмбалізація першого крижового хребця зустрічається у 1,1%. Процес може мати односторонній характер, коли один з поперечних відростків виростає більше іншого, що створює умови для сколіотичної деформації хребта. Ми пропонуємо класифікувати види сакралізації і люмбалізації за характером впливу цього виду дисплазій на статичну і динамічну функцію хребта. Ми розрізняли 1) кісткову (двосторонню, односторонню), 2) хрящову (двосторонню, односторонню), і суглобову (двосторонню, односторонню) форми дисплазії.

На рентгенограмі крижового відділу хребта у фронтальній проекції відмічалася відсутність кісткових елементів задніх дуг крижових хребців (рис. 3). У проекції цього розщеплення видно ядра остистих відростків S1–S4 кісткової щільності. На вертеброграмі попереково-крижового переходу в сагітальній проекції відмічається передній спонділолістез L5 на 3 мм. Мас місце неповне зрошення дужок, диференціюється смуга прояснення, що відокремлює верхні і нижні суглобові відростки L5. Передньо-задній розмір від передньої поверхні тіла до верхівки остистого відро-

стка L5 більший, ніж у вище лежачих хребців. На рентгенограмі попереково-крижового переходу правий суглобовий відросток S1 розташований фронтально і на рентгенограмі суглобова щілина не помітна, тіні суглобових відростків накладаються одна на одну. Суглобова щілина лівого дуговідросткового суглоба добре диференціюється, лівий суглобовий відросток розташований в сагітальній площині.

Спостерігалось асиметричне розташування суглобових площин хребців (аномалія тропізму). Один з суглобових відростків займав звичайне положення, ближче до сагітальної площини, а іншим виходив своєю поздовжньою віссю у фронтальну площину. Аномалії тропізму грудного, поперекового і крижового відділів зустрічалась в 33% випадків. Укорочення суглобових відростків виявлялися у 19%.

Висновки

1. З погляду морфогенезу варіанти і аномалії хребців ми розподілили на три головні групи: 1) розщеплення хребців у результаті незлиття їх частин, які розвиваються з окремих точок скостеніння; 2) дефекти хребців, які виникають у результаті порушень закладки точок скостеніння і внаслідок чого частина хребця залишається не скостенілою. До цієї ж групи входить природжена відсутність одного або декількох хребців; 3) варіанти і аномалії перехідних відділів, пов'язані з порушенням процесів диференціювання хребтового стовпа. При цьому хребець, що знаходиться на межі якої-небудь частини хребта, уподібнюється сусідньому хребцю з іншого відділу і як би переходить в іншу частину хребтового стовпа.

2. З клінічної точки зору ряд варіанти і аномалії хребців можна розподілити за іншим принципом: а) аномалії розвитку тіл хребців; б) аномалії розвитку задніх відділів хребців; в) аномалії розвитку числа хребців.

3. Соціальний і медичний аспекти грубих дефектів розвитку хребтового стовпа зводяться до профілактики формування дефекту, його ранньої діагностики і своєчасного переривання вагітності; при менш грубих порушеннях формування хребта - рання діагностика в плодовому періоді розвитку (УЗД, МРТ) і проведення ранньої постнатальної корекції.

Перспективи подальших досліджень

Перспективи подальших досліджень цієї наукової проблеми дадуть змогу скласти цілісну уяву про механізми аномалій та вад розвитку в інші вікові періоди.

Література. 1. Зозуля Ю.А. Пороки развития позвоночника и спинного мозга / Ю.А. Зозуля, Ю.А. Орлов // Здоров'я України. – 2007. №17. – С.15-19. 2. Кирилова Л.І. Пренатальна діагностика вроджених вад розвитку та гомоксично-ішемічних уражень центральної нервової системи плода на сучасному етапі Л.І. Кирилова // Укр. мед. альманах. – 2004. – № 5. – С. 98-102. 3. Кривецький В.В. Морфологічні передумови формування аномалій хребтового стовпа у пренатальному періоді онтогенезу людини / В.В. Кривецький, І.І. Кривецька // Україна наукова 2003: матер. Міжпар. наук.-практ. конф.: – Дніпропетровськ-Сімферополь, 2003. – Т.12. – С.28-29. 4. Кривецький В.В. Фактори ризику у виникненні аномалій та вад розвитку структур хребтового стовпа в ранньому онтогенезі людини / В.В.Кривецький // Здорова дитина: здоровій дитині – здорове середовище: матер. II Міжпар. наук.-практ. конф. – Чернівці, 2004. – С.16-17. 5. Милованов А.П. Внутріутробне розвиток людини / А.П. Милованов, С.В. Савельєв // Руководство для врачей. – М.: МДВ, 2006. – 384 с. 6. Минков И.П. Мониторинг врожденных пороков развития, их пренатальная диагностика, роль в патологии у детей и пути профилактики / Минков И.П. // Перинатология та педіатрія. – 2000. – № 1. – С. 8-13. 7. Слабкий Г.О. Організація перинатальної допомоги: досвід розвинутих країн / Г.О. Слабкий, С.С. Шунько, І.М. Матвієнко // Перинатология та педіатрія. – 2010. – № 3. – С. 8-10. 8. Gaylord M. Improving perinatal health: a novel approach to improve community and adult health / M. Gaylord, M. Greer, J. Botti // J. of Perinatology. – 2008. – Vol. 28. – P. 91-96. 9. The State of the World's Children 2009. Maternal and newborn Health / UNICEF, December 2008.

МОРФОЛОГИЧЕСКИЕ ПРЕДПОСЫЛКИ ВОЗНИКНОВЕНИЯ ВРОЖДЕННЫХ ПОРОКОВ ПОЗВОНОЧНОГО СТОЛБА ЧЕЛОВЕКА

В. В. Кривецкий, І. І. Кривецька, Б. Ю. Банул

Резюме. С помощью адекватных морфологических методов выполнено исследование морфогенеза и динамики пространственно-временных взаимоотношений позвоночного столба человека в раннем периоде онтогенеза человека, а также определены морфологические предпосылки возникновения врожденных пороков позвоночника.

Ключевые слова: позвоночный столб, врожденные пороки, аномалии развития.

MORPHOLOGICAL PRECONDITIONS OF THE ONSET OF CONGENITAL DEFECTS OF THE HUMAN SPINAL COLUMN

V. V. Kryvetskyi, I. I. Kryvetskaya, B. Yu. Banul

Abstract. A research of the morphogenesis and dynamics of the spatial column of man in early period of ontogenesis has been carried out with the help adequate morphological methods and morphological preconditions of the origin of congenital malformation of the spinal column have been determined too.

Key words: spinal column, congenital defects, congenital malformations.

Bukovinian State Medical University (Chernivtsi)

Clin. and experim. pathol. – 2011. – Vol.10. №1 (35). – P.83-87.

Надійшла до редакції 25.02.2011

Рецензент – доц. І. В. Ластівка

© В. В. Кривецкий, І. І. Кривецька, Б. Ю. Банул, 2011