

УДК 618.177:616-002.5

С.П.Польова

**КЛІНІКО-МОРФОЛОГІЧНЕ ОБҐРУНТУВАННЯ БЕЗПЛІДНОСТІ
У ЖІНОК, ХВОРИХ НА ТУБЕРКУЛЬОЗ**Кафедра акушерства і гінекології з курсом дитячої та підліткової гінекології (зав. – доц. С.П.Польова)
Буковинського державного медичного університету, м. Чернівці

Резюме. У статті наведені дані обстеження 59 жінок з безплідністю трубного генезу, серед яких вагома частка належала туберкульозному ураженню геніталій. Проаналізовано клінічні та морфологічні зміни репродуктивної системи при безплідності пацієнток,

інфікованих мікобактеріями туберкульозу (МБТ) та порушення структури маткових труб.

Ключові слова: безплідність, туберкульоз, лапароскопія, діагностика.

Вступ. Поширення епідемії туберкульозу в Україні супроводжується зростанням захворюваності серед жіночого населення, половина з якого у фертильному віці, а вагома частка належить до найбільш активного віку щодо материнства [1,2]. Генітальна локалізація в структурі захворюваності позалегенового туберкульозу становить 12-35%, серед хворих із запальними захворюваннями придатків матки – 10-15%, а таких, що страждають безплідністю – 15-25% [1,3,4].

Доведено чіткий взаємозв'язок між туберкульозом геніталій і жіночою безплідністю: 90-95% хворих на туберкульоз жіночих статевих органів – безплідні [4,5,6]. Однією з вагомих причин безплідності є переважача локалізація специфічного процесу в маткових трубах. Туберкульозне інфікування маткових труб на тлі поширення резистентних штамів МБТ, вірулентності збудника, тривалого його перебування в організмі та зміна загального і місцевого стану імунітету пацієнтки посідає провідне місце серед порушень репродуктивної функції в жінок з безплідністю [4,5,7].

Мета дослідження. Обґрунтувати клініко-морфологічні зрушення в маткових трубах, спричинені туберкульозною інфекцією та інтоксикацією.

Матеріал і методи. Обстежено 59 пацієнток віком від 18 до 45 років з трубно-перитонеальною безплідністю, серед яких 33 пацієнтки – з позитивним, слабо-позитивним тестом на туберкульоз і контактні з хворими на туберкульоз. Використовували загальноклінічні, імунологічні, морфологічні методи дослідження. Застосовували ультразвукове дослідження (УЗД), лапароскопію, метросальпінгографію, гідрохромосальпінгоскопію.

Для гістологічного, гістохімічного та бактеріоскопічного дослідження матеріал фіксували у 10% розчині забуференого формаліну, зневоднювали у спиртах висхідної концентрації, заливали в парафін. Гістологічні зрізи фарбували гематоксильном і еозином. МБТ ідентифікували за методикою Ціль-Нільсена з наступною бактеріоскопією препаратів з масляною імерсією.

Результати дослідження та їх обговорення. Проведено повне клініко-лабораторне та спеціальне інструментальне обстеження 59 пацієнток віком від 18 до 45 років із безплідністю трубного

походження. Серед них у 33 жінок цілеспрямовано причину безплідності пов'язували з інфікуванням МБТ. Зважаючи на анамнестичні дані – 17 осіб у минулому хворіли на туберкульоз легень різноманітних форм, у семи осіб під час обстеження виявили позитивний швидкий тест на туберкульоз, у шести – контактних із хворими на туберкульоз, тест був слабо позитивний і в трьох пацієнток туберкульозне ураження кишечника та жіночих статевих органів виявлено як знахідку під час лапароскопії. Діагностичну лапароскопію та реконструктивно-пластичні операції (РПО) застосували у всіх хворих на кінцевому етапі діагностики безплідності. Тривалість безплідності коливалася від 2 до 9 років. Первинна безплідність виявлена у 62,3% пацієнток, вторинна – у 37,7%. Скарги на пізні менархе зазначали в 14 осіб, первинну аменорею – у 9, вторинну – у 4. Альгодисменорея мала місце в кожній другій пацієнтки. Позитивну пробу Манту в пубертатному періоді відмічали 19 осіб. Період вторинної безплідності тривав від 3 до 5 років, при тому 5 жінок мали дітей, у двох – позаматкова вагітність, в одній – передчасні пологи з антенатальною втрапою. Хронічні сальпінгофорити в анамнезі мали місце у 21 жінки, операції з приводу кіст яєчника – в 11 осіб, апендектомії – у 7 пацієнток і у 2 – позаматкова вагітність.

Всім пацієнткам проведено гормональне дослідження, тести функціональної діагностики, УЗД. У 28 випадках виключено чоловічий фактор безплідності.

Метросальпінгографія (МСГ) виконана 29 жінкам до оперативного втручання, із них у 22 діагностовано двобічну непрохідність маткових труб і в семи – однобічну. Хромосальпінгоскопія під час лапароскопії підтвердила двобічну непрохідність маткових труб лише у 12 жінок, однобічну – у шести, у тому числі у двох з попередньо видаленою трубою. У всіх інших випадках маткові труби були прохідні. Тому ми категорично відмовилися від проведення МСГ, оскільки хромодіагностика має ряд переваг: дозволяє абсолютно точно оцінити прохідність маткових труб, ступінь і локалізацію оклюзії, стан фімбріального відділу і цілеспрямовано підходити до вибору методів лікування і відновлення їх функції.

УЗД у всіх випадках дозволила виявити супутню патологію в геніталіях – ознаки хронічного аднекситу в 17 пацієнток, кісти яєчника – у 9 осіб, гідросальпінксі – у чотирьох, вільну рідину в черевній порожнині – у трьох, гіперпластичні процеси ендометрія – у шести жінок, проте в жодному випадку не запідозрено специфічних ознак туберкульозного ураження.

Аналіз лапароскопічних втручань показав, що візуальний огляд органів малого таза дозволив виявити характерне туберкульозне ураження геніталій, кишечнику й очеревини лише у п'яти жінок, в яких туберкульозний процес проходив за класичною клініко-морфологічною формою: горбикові висипання білуватого кольору по всій поверхні матки і маткових труб із переходом на кишечник і очеревину. За формою нагадують просяне зерно і розміщуються скупченнями на всій довжині маткових труб. У двох пацієнток візуалізувалися петрифікати. Маткові труби гіперемовані, помірно набряклі, судинний малюнок не чіткий, фімбрії виражені. Труби вільно розміщені в малому тазі, не спаяні з сусідніми органами, у задньому склепінні до 100 мл випоту.

У всіх інших хворих переважали ознаки, характерні для перебігу неспецифічного захворювання. Оклюзію маткових труб I ступеня (за класифікацією Donnez) виявили у шести пацієнток, II ступеня – в 11, III-IV – у 4 жінок. У третині жінок непрохідність дистального відділу маткової труби поєднувалася зі спайковим процесом малого таза I-II стадії (за J.Hulka). Під час лапароскопії проводили сальпінгооваріолізис, розсікання спайок, біопсію тканин для гістологічного дослідження. У випадках гідросальпінксу маткових труб (9 осіб) виконували сальпінгостомію за методикою І.З.Гладчука з аспірацією вмісту труби, іригацію, ретракцію серозної оболонки труби.

Фімбріопластику проводили за допомогою механічної або рідинної дезаглютинації та фімозоредукції.

Сальпінгоектомію виконано трьом жінкам за наявності товстостінних деформованих двобічних гідросальпінксів, які супроводжували ексудативно-проліферативну форму туберкульозного ураження маткових труб.

У двох пацієнток діагностична лапароскопія завершилася біопсією внаслідок суттєвого спайкового процесу. У трьох жінок на брижі кишечника і маткових трубах виявлено поодинокі гранулематозні горбики, а в черевній порожнині містилося від 300 до 700 мл прозорого ексудату.

Для профілактики спайкового процесу після завершення оперативного втручання створювали гідроперитонеум теплим озонованим 0,9% розчином натрію хлориду.

Істинне ураження маткових труб мікобактеріями туберкульозу досліджували морфологічно.

Мікроскопічні зміни в маткових трубах у різних спостереженнях носили специфічний або неспецифічний характер. Відношення випадків банального ураження саме до туберкульозу підтверджувалося знаходженням кислотостійких бактерій із характерною морфологією в препаратах, які забарвлені за методикою Ціль-Нільсена.

Специфічне запалення характеризувалося наявністю ділянок казеозного некрозу різного розміру, які оточені епітеліоїдними клітинами, лімфоцитами, велетенськими багатоядерними клітинами Ланганса. Локалізувалися вогнища ураження у всіх шарах маткових труб, причому вони різко потовщені, та в очеревині (рис. 1). Фібротизація навколо описаних зон запалення або відсутня або ж мала різне вираження від спостереження до спостереження, що напевно відображало різну давність туберкульозного процесу.

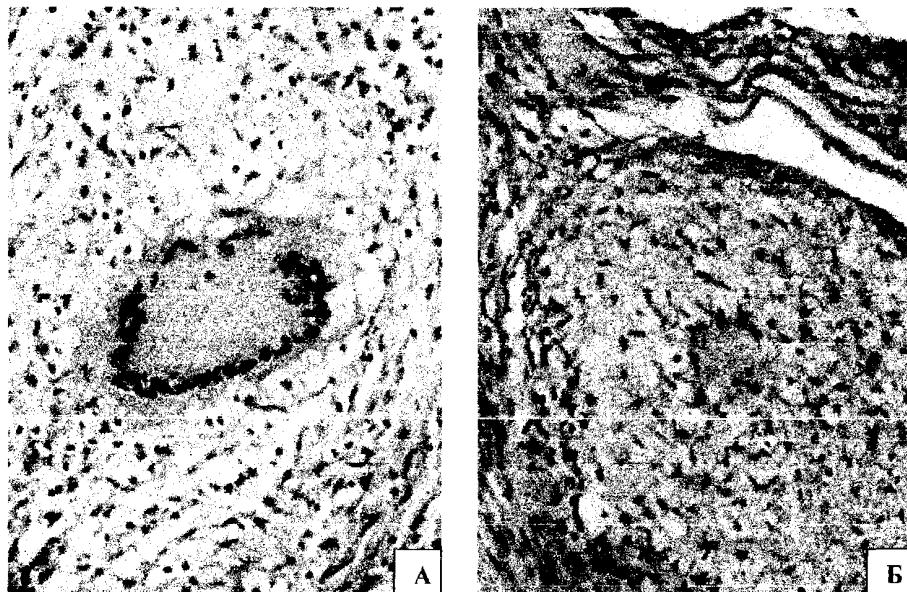


Рис. 1. Маткова труба (А). У центральній частині знімка серед епітеліоїдних клітин та лімфоцитів велетенська багатоядерна клітина Ланганса. Очеревина (Б). Фрагменти очеревини представлені на знімку зліва та вгорі. У центрі велетенська багатоядерна клітина Ланганса, оточена епітеліоїдними клітинами та лімфоцитами. Гематоксилін і еозин. Мікрофотографії. Об. 20^x. Ок. 10^o.

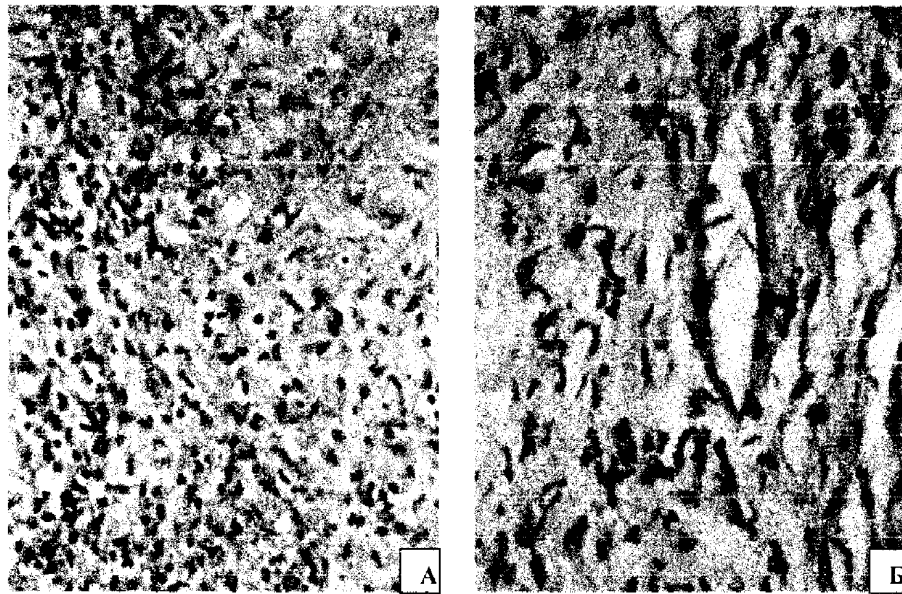


Рис. 2. Неспецифічні зміни в матковій трубці. А – ділянка казеозного некрозу (справа), лімфоцити, моноцити, макрофаги (зліва). Б – поле розростання сполучної тканини з великою кількістю фібробластів, фіброцитів та гістіоцитів. Гематоксилін і еозин. Мікрофотографія. Об. 40^x. Ок. 10^x.

Разом із специфічним запаленням мали місце гіперемія та набряк слизової оболонки маткової труби, іноді – крововиливи. Відмічалася виражена десквамация покривного епітелію.

Неспецифічні зміни проявлялися по-різному, що віддзеркалювало, скоріше за все, певну стадію процесу. В одних спостереженнях переважали вогнища казеозного некрозу, які були оточені лімфоцитами, моноцитами, макрофагами та іноді – поліморфноядерними гранулоцитами без присутності епітеліоїдних клітин та клітин Ланганса (рис. 2А). Такі варіанти зазвичай притаманні раннім стадіям неспецифічного туберкульозного процесу. Інші спостереження поряд з інфільтрацією лімфоцитами та невеликими ділянками некрозу характеризувалися також присутністю різних розмірів полів розростання сполучної тканини – фібротизацією (рис. 2Б). Зазначена картина відповідає порівняно пізнім стадіям туберкульозного запалення.

Таким чином, гістопатологічне дослідження дозволило підтвердити та уточнити туберкульозний характер патологічного процесу в маткових трубах, який діагностований лапароскопічно.

Висновки

1. Ефективність лапароскопії в діагностиці трубної безплідності і відновленні функції маткових труб за умов ураження їх туберкульозом залежить від форми перебігу захворювання, ступеня морфологічних змін і ефективності лікування.
2. Лапароскопічні операції за наявності туберкульозного двобічного ураження маткових труб і III-IV ступеня оклюзії слід завершувати на діагностичному етапі.
3. У всіх випадках тубектомії з приводу поширених гідросальпінксів туберкульозної етіології

необхідно рекомендувати перехід на програму штучного запліднення після проведеного лікування.

Перспективи наукових досліджень. Туберкульозне ураження маткових труб вимагає комплексного обстеження, серед яких морфологічні методи залишаються вирішальними. Удосконалення гістологічних та гістохімічних методик потребують подальших наукових розробок.

Література

1. Асмолов А.К., Павлова О.В. Генитальный туберкулез у женщин // Укр.мед. часопис. – 2001. – № 4 (24). – С.110-114.
2. Жученко О.Г., Степанова Т.В., Гулуа И.Р. Генитальный туберкулез и его хирургическое лечение // Пробл. туберкулеза. – 2001.- № 9. - С.53-59.
3. Кочорова М.Н., Семеновский А.В. Особенности гистеросальпингограмм при верифицированном туберкулезе гениталий // Пробл. туберкулеза. – 2001.- № 1. -С.31-33.
4. Польова С.П. Діагностична цінність новітніх технологій у виявленні туберкульозу жіночих статевих органів //Клін. анат. та операт. хірургія.-2005.-Т.4, №2.-С.32-34.
5. Олейник А.Н. Активный туберкулез женских половых органов с вовлечением в процесс брюшины // Пробл. туб. и болезней легких.- 2003.- № 10. – С.42-43.
6. Особенности хирургии туберкулеза женских гениталий /А.В.Семеновский, И.П.Гуманов, Л.П.Кутлинская и др. // Пробл. туберкулеза.- 2001, -№ 9. – С.51-53.
7. Юзько О.М., Юзько Т.А., Польова С.П. Оперативна лапароскопія та штучне запліднення в лікуванні хворих з неплідністю трубного походження // ПАГ.-2003.-№6 (400).-С.111-113.

**CLINICO-MORPHOLOGICAL SUBSTANTIATION OF FEMALE STERILITY
IN WOMEN, SUFFERING FROM TUBERCULOSIS**

S.P. Poliova

Abstract. The paper presents the examination data of 59 women with sterility of tubal genesis whose weighty part involves a tuberculous affection of the genitals. The author has analyzed clinical and morphological changes of the reproductive system in sterile patients, infected by tuberculous mycobacteria (TMB) and impaired structure of the uterine tubes.

Key words: sterility, tuberculosis, laparoscopy, diagnostics.

Рецензент – д. мед. н. І.С.Давиденко

Bukovinian State Medical Academy (Chernivtsi)

Buk. Med. Herald. – 2007. – Vol.11, №1. - P.67-70

Надійшла до редакції 17.11.2006 року