

2 (62)'2012

ISSN 1684-7903

***БУКОВИНСЬКИЙ
МЕДИЧНИЙ
ВІСНИК***

2 (62)'2012

ЧЕРНІВЦІ

<i>Козловська Х.Ю.</i> ПОКАЗНИКИ ПРОФІБРОГЕННИХ ЦИТОКІНІВ, ЕНДОТЕЛІАЛЬНОЇ ДИСФУНКЦІЇ І ГЕМОСТАЗУ У ХВОРИХ НА ЦУКРОВИЙ ДІАБЕТ ТИПУ 2 ЗАЛЕЖНО ВІД СТУПЕНЯ ПОРУШЕННЯ ФУНКЦІЇ НИРОК.....	83
<i>Косілова С.Є.</i> ВИВЧЕННЯ ВПЛИВУ УРОГЕНІТАЛЬНИХ ІНФЕКЦІЙ НА ГОРМОНАЛЬНУ ФУНКЦІЮ ЯЄЧНИКІВ	89
<i>Ларін О.С., Хоперія В.Г., Васько В.В.</i> ЗНАЧЕННЯ АКТИВАЦІЇ АКТ У КАНЦЕРОГЕНЕЗИ ПУХЛИН ЩИТОПОДІБНОЇ ЗАЛОЗИ	91
<i>Лучак М.В., Гнатейко О.З., Лук'яненко Н.С., Ковалів І.Б.</i> ОЦІНКА СТАНУ АНТИПРОТЕАЗНОЇ СИСТЕМИ У ДІТЕЙ, ЯКІ ПРОЖИВАЮТЬ У РЕГІОНАХ ІЗ ХІМІЧНИМ ТА РАДІАЦІЙНИМ ХАРАКТЕРОМ ЗАБРУДНЕННЯ	95
<i>Ніцович І.Р., Андрієць О.А., Семеняк А.В., Приймак С.Г., Бербець А.М.</i> КЛІНІЧНІ АСПЕКТИ ТЕРАПІЇ БАКТЕРІАЛЬНОГО ВАГІНОЗУ У ВАГІТНИХ.....	98
<i>Польова С.П., Чайківська С.І., Клічук Р.В.</i> МІСЦЕ ДОПЛЕРОМЕТРІЇ У ДІАГНОСТИЦІ ПОРУШЕНЬ РЕПРОДУКТИВНОЇ ФУНКЦІЇ ЖІНОК, ХВОРИХ НА ТУБЕРКУЛЬОЗ ЛЕГЕНЬ	102
<i>Попадинець О.Г.</i> МОРФОФУНКЦІОНАЛЬНІ ЗМІНИ У СТІНЦІ СЕЧОВОГО МІХУРА ЩУРІВ СТАРЕЧОГО ВІКУ У ВІДПОВІДЬ НА ГОСТРУ ПОВНУ ЗАТРИМКУ ВІДТОКУ СЕЧІ.....	105
<i>Ринжук Л.В., Ринжук В.Є.</i> БЕЗСИМПТОМНА БАКТЕРІУРІЯ: СУЧАСНІ ПОГЛЯДИ НА МЕХАНІЗМИ КОЛОНІЗАЦІЇ СЕЧОВИВІДНИХ ШЛЯХІВ ПІД ЧАС ВАГІТНОСТІ.....	108
<i>Семеняк А.В.</i> ЗМІНИ ФУНКЦІОНАЛЬНОГО СТАНУ РЕПРОДУКТИВНОЇ СИСТЕМИ У ЖІНОК ІЗ ХРОНІЧНИМИ ЗАПАЛЬНИМИ ЗАХВОРЮВАННЯМИ ВНУТРІШНІХ ЖІНОЧИХ СТАТЕВИХ ОРГАНІВ	111
<i>Склярів Є.Я., Радченко Л.М.</i> ПАРАМЕТРИ МЕТАБОЛІЗМУ ТА ОСОБЛИВОСТІ ГІПЕРТОНІЧНОЇ ХВОРОБИ В ЖІНОК З ОЖИРІННЯМ ТА ХОЛЕЛІТІАЗОМ.....	114
<i>Струк В.І., Митченко О.В., Рожко В.І.</i> АНАЛІЗ КРОВООБІГУ СУДИН ПАРОДОНТА ОПОРНИХ ЗУБІВ ПРИ ВИБОРІ ФІКСУЮЧИХ ЕЛЕМЕНТІВ БЮГЕЛЬНИХ КОНСТРУКЦІЙ.....	117
<i>Федорук О.С., Владиченко К.А.</i> АНАЛІЗ ЕФЕКТИВНОСТІ ВИКОРИСТАННЯ ДЕКАСАНУ ЯК ПРИГАЦІЙНОЇ РІДИНИ ПІСЛЯ ТРАНСУРЕТРАЛЬНОЇ РЕЗЕКЦІЇ ПЕРЕДМІХУРОВОЇ ЗАЛОЗИ	120
<i>Цубер В.Ю., Кадамов Ю.Ш.</i> СТРЕС-ІНДУКОВАНА ЗМІНА ВМІСТУ КОРТИЗОЛУ В РОТОВІЙ РІДИНІ МОЛОДИХ ЛЮДЕЙ ЯК ПОКАЗНИК ДЕЗАДАПТАЦІЇ ОРГАНІЗМУ ЗАЛЕЖНО ВІД СТАТІ	123
<i>Шевчук В.В.</i> ЯКІСТЬ ЖИТТЯ ХВОРИХ НА НЕАЛКОГОЛЬНИЙ СТЕАТОГЕПАТИТ, АСОЦІЙОВАНИЙ З МЕТАБОЛІЧНИМ СИНДРОМОМ.....	127
<i>Юзвизица О.В.</i> ФУНКЦІОНАЛЬНИЙ СТАН СУДИННОГО ЕНДОТЕЛІУ У ХВОРИХ НА ГІПЕРТОНІЧНУ ХВОРОБУ ІЗ КАЛЬЦИНОЗОМ КЛАПАНІВ СЕРЦЯ.....	132

НАУКОВІ ОГЛЯДИ

<i>Беліков О.Б., Гавалешко В.П., Никоряк Г.І.</i> КРИТЕРІАЛЬНІСТЬ У ВИБОРІ ЗАСОБІВ ДЛЯ ПРЕМЕДИКАЦІЇ В АМБУЛАТОРНІЙ ПРАКТИЦІ ЛІКАРЯ-СТОМАТОЛОГА	139
<i>Владимирський А.В., Мозговой В.В., Мельничук О.М., Навчук І.В.</i> ВИЗНАЧЕННЯ КЛЮЧОВИХ АСПЕКТІВ ЕЛЕКТРОННОГО МЕНЕДЖМЕНТУ ЯК СТРАТЕГІЧНОГО НАПРЯМКУ РОЗВИТКУ ОРГАНІЗАЦІЇ ОХОРОНИ ЗДОРОВ'Я.....	144
<i>Глазков Э.А.</i> АДАПТАЦІЯ ИНОСТРАННЫХ СТУДЕНТОВ К УСЛОВИЯМ ЖИЗНИ И УЧЁБЫ (ОБЗОР ЛИТЕРАТУРЫ).....	149
<i>Гринь В.К., Бассов О.І., Ватутін М.Т., Воробйов А.С.</i> РОЛЬ СИСТЕМИ МАТРИКСНИХ МЕТАЛОПРОТЕІНАЗ ТА ЇХ ТКАНІННИХ ІНГІБІТОРІВ У ФОРМУВАННІ ПОСТІНФАРКТНОГО РЕМОДЕЛЮВАННЯ СЕРЦЯ (АНАЛІТИЧНИЙ ОГЛЯД ЛІТЕРАТУРИ)	152
<i>Иванов А.В., Опрышко В.И.</i> ОБОСНОВАНИЕ НЕЙРОМЕТАБОЛИЧЕСКОЙ КОРРЕКЦИИ КОГНИТИВНЫХ НАРУШЕНИЙ ПРИ ЭПИЛЕПСИИ (ОБЗОР ЛИТЕРАТУРЫ)	156

УДК 616.65-007.61-089.87

О.С. Федорук, К.А. Владиченко

АНАЛІЗ ЕФЕКТИВНОСТІ ВИКОРИСТАННЯ ДЕКАСАНУ ЯК ІРИГАЦІЙНОЇ РІДИНИ ПІСЛЯ ТРАНСУРЕТРАЛЬНОЇ РЕЗЕКЦІЇ ПЕРЕДМІХУРОВОЇ ЗАЛОЗИ

Буковинський державний медичний університет, м. Чернівці

Резюме. Проведено аналіз 242 трансуретральних резекцій (ТУР) доброякісної гіперплазії передміхурової залози (ДГПЗ). Проаналізовані особливості оперативної техніки, ведення доопераційного та післяопераційного періодів. Запропоновано новий спосіб зрощування операційного поля при ТУР, обґрунтовані методи профілактики післяопераційних ускладнень. Отримані резуль-

тати дозволяють розширити показання для виконання ТУР у хворих на ДГПЗ.

Ключові слова: доброякісна гіперплазія передміхурової залози, трансуретральна резекція простати, декасан.

Вступ. Симультанна патологія нижніх сечових шляхів при доброякісній гіперплазії передміхурової залози (ДГПЗ) трапляється більш ніж у 90 % чоловіків [1]. Супутня патологія (хронічний простатит та цистит) є чинниками, які збільшують післяопераційну "морбідність" та перебування хворого в стаціонарі при оперативному лікуванні ДГПЗ.

Наявність запальних явищ у передміхуровій залозі негативно впливає на тривалість та якість післяопераційної реабілітації [1]. Вважається, що поєднання ДГПЗ з явищами хронічного запалення передміхурової залози є досить частим явищем [1, 4], в окремих дослідженнях показано, що частота такої комбінації сягає 64 % [1]. За даними [1], хронічний простатит мав місце в 192 з 226 пацієнтів із проявами ДГПЗ. Доведено, що ліквідація активного запального процесу в простаті дозволяє знизити розвиток нагноєння ран, гострого орхоепідидиміту та пієлонефриту. Вважається, що прогностично доцільно проводити передопераційне лікування запалення передміхурової залози, проте досягнути її 100 % санації неможливо [1, 4].

Тому залишається актуальним питання лікування супутньої патології нижніх сечових шляхів і періопераційної антисептики [2, 3] при трансуретральній резекції простати.

Мета дослідження. Проаналізувати ефективність антисептика Декасан як іригаційної рідини в післяопераційному періоді трансуретральної резекції простати у хворих на доброякісну гіперплазію передміхурової залози з хронічним простатитом.

Матеріал і методи. Проведено ретроспективний аналіз результатів лікування 242 хворих на ДГПЗ за період з 2008 по 2011 рік, яким виконано ТУР простати. Середній вік хворих становив 68,7±8,4 року. Пацієнтів розподілено на дві досліджувані групи: до першої групи увійшло 198 хворих, яким проводилась іригація сечового міхура 0,02 % розчином фурациліну; другу групу склали 44 пацієнти в яких у післяопераційному періоді як іригаційну рідину використано розчин Декасану. Всім пацієнтам проводили комплексне урологічне обстеження, яке включало оцінку

скарг хворих за шкалою IPSS, загальноклінічні методи, пальцеве ректальне дослідження, УЗД простати з визначенням кількості залишкової сечі. Операції проведені резектоскопом фірми "Karl Storz" № 27Сн із системою відеомоніторного контролю під епідуральною анестезією. При виконанні ТУР ДГПЗ малого та середнього розміру переважно використовували методику M.Barnes, а при великих ДГПЗ – методику R.Nesbit. Антибактеріальну терапію розпочинали за 1-2 доби до операції. У періопераційній антибіотикопрофілактиці використовували препарати групи фторхінолонів (левофлоксацин 500 мг внутрішньовенно 1 раз на добу).

Результати дослідження та їх обговорення. У 227 пацієнтів (93,80 %) із загальної кількості обстежених чоловіків в анамнезі виявлено хронічний простатит. При виконанні ТУР простати в 168 пацієнтів (69,42 %) виявлено вогнища гною, які найбільш часто розташовані на границі з периферичною зоною. Тобто, 69,42 % пацієнтів із ДГПЗ мали джерело хронічної інфекції, яке впливало на перебіг післяопераційної реабілітації хворого.

У 15 пацієнтів (6,19 %) із значним порушенням функціонального стану нирок у доопераційному періоді встановлювали уретральний катетер на термін від 7 до 12 діб і після нормалізації показників функції нирок та за відсутності гострої запальної реакції в сечовидільних шляхах виконували ТУР передміхурової залози з пролонгованою післяопераційною уретральною катетеризацією. В 11 пацієнтів з метою санації сечового міхура проводили інстиляції декасану 30 мл 1 раз на добу з експозицією розчину в сечовому міхурі 15-20 хв.

Середній об'єм передміхурової залози складав 66,9±18,6 см³. Парціальну ТУР (видалення 30-80 %) проведено в 56 %, з яких у більшості виконана субтотальна ТУР (видалення до 70-80 %), тотальна ТУР, або трансуретральна простатектомія (видалення 90-100 % тканини ДГПЗ) – у 44 %.

Відмічено, що кількість післяопераційних запальних ускладнень була меншою в осіб, яким проведено субтотальну ТУР, або трансуретральну простатектомію. Це можна пояснити тим, що при патоморфологічному дослідженні тканини проста-

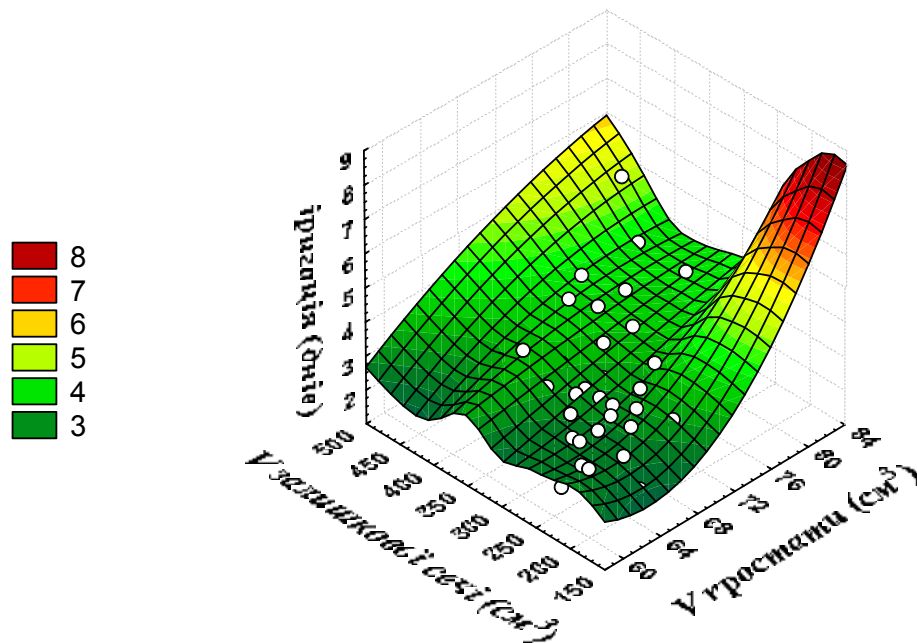


Рис. 1. Багатофакторний регресійний аналіз між об'ємом простати, об'ємом залишкової сечі та кількістю днів післяопераційної іригації сечового міхура в пацієнтів другої групи

ти та візуально під час виконання операції явища хронічного гнійно-калькульозного простатиту виявлялись у 69,42% пацієнтів і видалення максимального об'єму гіперплазованої тканини значно зменшувало небезпеку післяопераційного запалення залишених ділянок та ліквідувало джерело інфікування сечового міхура, нирок та уретри.

Багатофакторний регресійний аналіз між об'ємом простати, об'ємом залишкової сечі та кількістю днів післяопераційної іригації сечового міхура в пацієнтів другої групи демонструє тенденцію збільшення кількості днів післяопераційної іригації в осіб із більш вираженими змінами простати та сечового міхура (рис. 1).

Використання розчину Декасану (1:5 з дистильованою водою) як іригаційної рідини в пацієнтів другої групи після ТУР простати призвело до вірогідного ($p < 0,05$) зменшення показників за шкалою IPSS та зменшення дизуричної симптоматики при зіставленні з першою групою. Ці дані ми пояснюємо санацією вогнищ хронічного простатиту, які виявлено під час ТУР передміхурової залози, що розташовані здебільшого в периферичній зоні.

На нашу думку, запальна реакція в прикапсулярній зоні та дизурична симптоматика мають прямий корелятивний зв'язок. Важливу патофізіологічну роль фіброзної капсули підкреслює те, що виникнення орхоепідимітів спостерігали після операцій, які супроводжувалися пошкодженням капсули простати. А також цікаве спостереження – післяопераційна дизурія більш виражена в осіб із позаміхуровим ростом ДГПЗ.

Висновки

1. У 69,42% пацієнтів із доброякісною гіперплазією простати виявлено джерело хронічної інфекції (хронічний гнійний простатит), яке впливало на перебіг післяопераційної реабілітації хворого.

2. В осіб із загостренням хронічного циститу рекомендовано передопераційну санацію сечового міхура шляхом інстиляції Декасану 30 мл 1 раз на добу з експозицією розчину в сечовому міхурі 15-20 хв.

3. При виявленому інтраопераційно хронічному гнійному простатиті як іригаційну рідину після ТУР простати рекомендовано розчин Декасану (1:5 з дистильованою водою).

Перспективи подальших досліджень. Перспективними є подальші дослідження впливу пошкодження фіброзної капсули передміхурової залози на іритативну симптоматику в післяопераційному періоді.

Література

1. Кудрявцев Юрій Михайлович. Розробка методів збереження сексуальної функції після простатектомії з приводу доброякісної гіперплазії простати: автореферат дис. на здобуття наук. ст. канд. мед. наук: 14.01.06 / Інститут урології АМН України. – К., 2004. – С. 148.
2. Коновалов Е. П. Использование антисептика декасана в практике неотложной хирургии / Е.П. Коновалов, В.Н. Терлецкий, Н.И. Пляцук и др. // Клін. хірургія. – 2004. – № 9. – С. 18-20.
3. Ковальчук В. П. Результати експериментального і клінічного дослідження ефективності антисептичного препарату декасан / В.П. Ковальчук, М.І. Гуменюк, В.В. Бікміров // Вісн. Вінницького держ. мед. ун-ту. – 2002. – № 2. – С. 292-294.
4. Исаенко В. И. Структурные реакции слизистой оболочки мочевого пузыря при хроническом простатите и доброкачественной гиперплазии простаты / В.И. Исаенко, Н.А. Абдуллаев, М.М. Бобоев // Бюл. СО РАМН. – 2008. – № 6. – С. 151-155.

**АНАЛИЗ ЭФФЕКТИВНОСТИ ИСПОЛЬЗОВАНИЯ ДЕКАСАНА В КАЧЕСТВЕ
ИРРИГАЦИОННОЙ ЖИДКОСТИ ПОСЛЕ ТРАНСУРЕТРАЛЬНОЙ РЕЗЕКЦИИ
ПРЕДСТАТЕЛЬНОЙ ЖЕЛЕЗЫ**

А.С. Федорук, К.А. Владыченко

Резюме. Проведен анализ 242 трансуретральных резекций (ТУР) доброкачественной гиперплазии предстательной железы (ДГПЖ). Проанализированы особенности оперативной техники, ведения дооперационного и послеоперационного периодов. Предложен новый способ орошения операционного поля при ТУР, обоснованы методы профилактики послеоперационных осложнений. Полученные результаты позволяют расширить показания для выполнения ТУР у больных с ДГПЖ.

Ключевые слова: доброкачественная гиперплазия предстательной железы, трансуретральная резекция простаты, декасан.

**ANALYSIS OF THE EFFICACY OF USING DECASANUM AS AN IRRIGATION
FLUID AFTER TRANSURETHRAL RESECTIONS OF THE PROSTATE**

O.S. Fedoruk, K.A. Vladychenko

Abstract. An analysis of 242 transurethral resections (TUR) for benign prostatic hyperplasia (BPH) has been made. The authors have evaluated the specific characteristics of the operative technique, preoperative and postoperative regimen management. A new method of irrigation of the operative field in case of TUR has been recommended, preventive methods of postoperative complications have been substantiated. The obtained findings make it possible to expand indications for the purpose of performing TUR in patients with BPH.

Key words: benign prostatic hyperplasia, transurethral prostatic resection, decasan.

Bukovinian State Medical University (Chernivtsi)

Рецензент – проф. Ф.В. Гринчук

Buk. Med. Herald. – 2012. – Vol. 16, № 2 (62). – P. 120-122

Надійшла до редакції 21.12.2011 року

© О.С. Федорук, К.А. Владыченко, 2012

**Симпозіум
«Репродуктивне здоров'я нації»**

**25-26 жовтня 2012 року
м. Чернівці**

Адреса оргкомітету:

Буковинський державний медичний університет МОЗ України
Театральна площа, 2,
м. Чернівці, 58002
тел. (0372) 52-30-56, (050) 511-63-33
E-mail: akusherstvo1@bsmu.edu.ua