

УДК 616.216.1-002.3-006

О.Г. Плаксивий, О.М. Слободян, І.В. Калуцький, О.О. Мазур, Д.І. Лерка
ВДНЗ України "Буковинський державний медичний університет", м. Чернівці

ВАРІАНТ КЛІНІЧНОГО ПЕРЕБІГУ ОСТЕОМИ РЕШІТЧАСТОГО ЛАБІРИНТУ ПОЄДНАНО З ХРОНІЧНИМ ПОЛІПОЗНИМ СИНУЇТОМ

Резюме. Остеома – доброякісна пухлина, із кісткової тканини, найчастіше локалізується в лобових пазухах (до 70% випадків), рідше в решітчастому лабіринті (22%), характеризується повільним ростом. У її розвитку виділяють 2 періоди – латентний і явний, у якому розвиваються симптоми, з приводу яких хворий звертається до офтальмолога, невропатолога, отоларинголога. Діагноз встановлюють на підставі клінічної картини і даних рентгенологічного дослідження (остеома на рентгенограмі має вигляд інтенсивного осередка затемнення) та комп'ютерної томографії, які підтверджують правильний діагноз, а також визначають її розміри, топографоанатомічні співвідношення з суміжними ділянками, а також структуру остеом для вирішення питання хірургічного втручання і плану оперативного втручання. Інколи трапляється поєднання гігантських остеом приносних пазух із хронічним поліпозним синуїтом з вираженою клінічною картиною, що потребує оперативного втручання.

Ключові слова: остеома, пухлина, решітчастий лабіринт.

Остеома є доброякісною пухлиною, що росте із кісткової тканини. Вона є однією з найчастіших доброякісних новоутворень приносних пазух (ПНП).

Частіше остеома локалізується в лобових пазухах (до 70% випадків), рідше – в решітчастому лабіринті (22%) і вкрай рідко – у верхньощелепній, клиноподібній пазухах та в порожнині носа.

Гістологічно остеоми поділяються на губчасті, компактні і змішані [1].

Остеома є відносно рідкісним захворюванням, її утворення відбувається повільно і, як правило, безболісно. Більшість хворих є особи чоловічої статі віком від 11 до 30 років.

Остеома росте впродовж багатьох років як нерухливе, щільне, безболісне утворення. Остеоми виникають в результаті запального процесу чи травми ПНП в анамнезі.

З існуючих теорій утворення остеом ПНП найбільш спроможними є дві: теорія розвитку остеом із залишків ембріонального хряща (Арнольда, 1873) і теорія утворення остеом із зачатків сполучної тканини – майбутнього окіста (періоста) – періостальна теорія А.Г. Фетісова (1931).

Клінічна картина залежить від локалізації остеом і визначається її розміром і напрямком росту. Ринологічна, орбітальна та неврологічна

симптоматика великих остеом має прояв у 77-80% хворих. Остеоми ПНП невеликих розмірів не викликають жодних розладів, перебігають безсимптомно і, як правило, їх виявляють випадково за рентгенологічного обстеження.

Остеома характеризується повільним ростом, в її розвитку розрізняють два періоди – латентний і явний. Латентний період триває 1-2 роки, після чого пухлина може тиснути на стінки ПНП і розповсюджуватися в очну ямку, порожнину носа, порожнину черепа [2-7]. За цих умов з'являються симптоми, з приводу яких хворий звертається до офтальмолога, невропатолога, ЛОР-лікаря. Часто до досягнення великих розмірів остеоми проходить декілька років (3-4 роки), а деколи – десятки років.

Остеома лобової пазухи і остеома решітчастого лабіринту за проростання в очну ямку викликає орбітальні ускладнення, а при проростанні в порожнину черепа з'являються ознаки підвищеного внутрішньочерепного тиску та інші інтракраніальні симптоми [3,4,5,6,7].

Множинні остеоми належать до казуїстичних випадків. Проте вони можуть бути частиною синдрому Горднера – спадкового захворювання, що має характерну клінічну триаду: поліпоз товстої кишки, пухлини м'яких тканин і множинні остеомі різної локалізації, в тому числі приносних пазух.

© Плаксивий О.Г., Слободян О.М., Калуцький І.В., Мазур О.О., Лерка Д.І., 2016

Найбільш швидкий ріст остеом відзначається в період статевого дозрівання і статевої зрілості; в більш пізніх періодах пухлина росте дуже повільно.

Розрізняють три періоди розвитку остеом: перший (зародковий) збігається з моментом формування ПНП; другий – безсимптомний, триває до повного розвитку приносних пазух. У більшості випадків остеома, хоча повільно, але неухильно росте, і врешті-решт настає третій період – період виражених явищ.

Діагноз встановлюють на підставі клінічної картини і даних рентгенологічного дослідження (остеома на рентгенограмі має вигляд інтенсивного вогнища затемнення) та комп'ютерної томографії, які підтверджують правильний діагноз, а також визначають її розміри, топографо-анатомічні співвідношення з суміжними областями, а також структуру остеом для вирішення питання оперативного втручання і плану самої операції.

Деколи остеома є випадковою знахідкою при рентгенологічному обстеженні. Навіть розповсюджені остеомы можуть тривалий час існувати безсимптомно і виявляються випадково.

Лікування остеом за наявності клінічних проявів (орбітальних, неврологічних, ринологічних, косметичних) та вираженого головного болю є тільки хірургічним. Підхід залежить від локалізації і розмірів пухлини. Як правило, проводиться лобово-решітчаста трепанція з видаленням пухлини. Інколи виявлені випадково при рентгенологічному обстеженні остеомы за динамічного спостереження не мають тенденції до росту і тому не завжди потребують оперативного лікування.

Раз на рік проводиться контрольна рентгенографія лобових пазух чи КТ для порівняння її розмірів. У випадках безсимптомного перебігу і невеликих розмірах остеомы доцільним є лише динамічне спостереження.

У літературі описані загалом випадки ізольованих гігантських остеом лобової і решітчастої пазух, або остеом лобових пазух з проростанням в решітчастий лабіринт та очну ямку і навпаки – остеомы решітчастої пазухи з проростанням в очну ямку та лобову пазуху [2]. Випадків поєднання гігантських остеом приносних пазух з часто рецидивуючим хронічним поліпозним синуситом ми в літературі не знаходили. Наводимо наше клінічне спостереження: поєднання остеомы решітчастого лабіринту з хронічним поліпозним синуситом:

Хворий П. 58 р., поступив до ЛОР-центру

ОКЛ на оперативне лікування з двобічним хронічним поліпозним синуситом. Хворіє впродовж 32 років, вісім разів оперований з приводу поліпозного синуситу (поліпоектомії, поліпотомиї носа). Під час останнього хірургічного втручання 5 років тому в задньовіршніх відділах правої половини носа виявлена кісткова тканина, яка розцінена як випадково виявлена неповна кісткова атрезія правої хоани. Ніяких рентгенологічних ознак остеомы тоді не було. Клінічна картина на день поступлення: значне погіршення носового дихання, гіпосмія, головні болі, біль в ділянці кореня носа та диплопія. Риноскопія: носові ходи повністю обтуровані поліпами. Носове дихання справа відсутнє, зліва різко погіршене. Носоглотка чиста. Інші ЛОР-органи без особливостей. На рентгенограмі ПНП – зниження пневматизації верхньощелепних і решітчастих пазух, інтенсивна тінь овальної форми в ділянці правого решітчастого лабіринту. Проведено діагностично-лікувальні пункції верхньощелепних пазух: об'єм – 7-8 см³ з обох боків, промивна рідина чиста. Хворому проведено КТ ПНП: кроком сканування 4,0 мм – відзначається затемнення верхньощелепних, лобових пазух і комірок решітчастого лабіринту; у зовнішній стінці правої носової порожнини визначається об'ємне утворення кісткової щільності з горбистими контурами, розмірами 40x40x30 мм, яке різко звужує носовий хід. Висновок: КТ-картина об'ємного утворення зовнішньої стінки правої носової ходи (остеома; базаліома) та полісинуситу вірогідно вторинного генезу.

Першим етапом проведено двобічну поліпотомию носа під внутрішньовенним наркозом та місцевою анестезією. Під час операції видалено поліпи, виявлено остеому в порожнині носа, дефект перегородки носа внаслідок проростання остеомы із правої половини носа, здійснено забір матеріалу для гістологічного дослідження.

Наступним етапом через 5 днів під загальним ендотрахеальним наркозом проведено ринотомію за Муром справа. Виявлено велику остеому, що заповнює верхні відділи порожнини носа, решітчастий лабіринт, проростає через дефект перегородки в ліву половину носа, в лобову пазуху і частково – до правої очної ямки. Остеома виділена з усіх боків і видалена єдиним блоком тупим шляхом за допомогою кісткових ложок, елеваторів, долот і гачка з трахеотомічного набору. Операція закінчена типово. Остеома мала розміри 49x35x30 мм і вагу 53 г (рисунок).

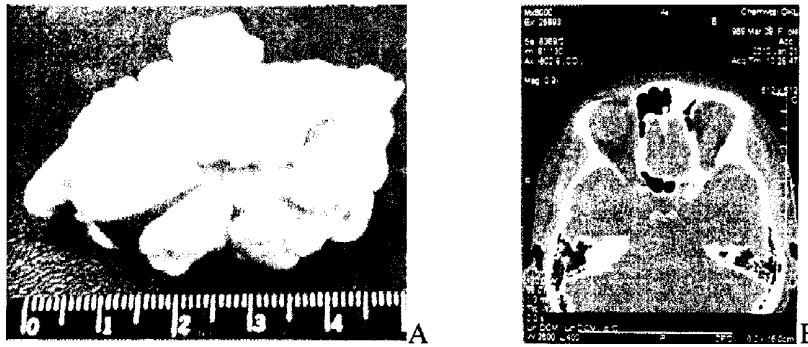


Рисунок. Остеома решітчастого лабіринту

Список використаної літератури

1. Пархомовский М.А. Статистические данные про остеому околоносовых пазух / М.А. Пархомовский // Ж. уш., нос и горл болезней. – 1979. – № 5. – С. 43-44. 2. Бобров В.М. Два наблюдения обширной остеомы лобной пазухи с прорастанием за ее пределы / В.М. Бобров // Вестн. оториноларингол. – 1999. – № 5. – С. 56-57. 3. Гігантська остеома лобової пазухи з проростанням в орбіту і решітчастий лабіринт / С.К. Боєнко, З.Т. Клімов, Д.С. Боснко, Н.А. Данилова // Ж. вуш., нос. і горл хвороб. – 2006. – № 6. – С. 63-65. 4. Обширная остеома лобной пазухи с прорастанием за её границы / В.Г. Зингер, Д. Афзаеш, Д.М. Мустафаев, О.О. Копченко // Вестн. оториноларингологи. – 2009. – № 4. – С. 72-74. 5. Кузьменко Е.Я. Гігантська остеома обох лобових пазух, очниці та пазух решітчастого лабіринту / Е.Я. Кузьменко, С.А. Долженко, Д.Є. Кузьменко // Журн. вуш., нос. і горл. хвороб. – 2002. – № 1. – С. 66-67. 6. Санжаровская Н.К. Остеома околоносовых пазух / Н.К. Санжаровская // Рос. ринолог. – 1992. – № 3. – С. 19-219. 7. Алескеров Д.Ш. Остеомы лобовых пазух носа / Д.Ш. Алескеров // Ж. уш., нос. и горл. болезней. – 1973. – № 1. – С. 69.

ВАРИАНТ КЛИНИКИ ОСТЕОМЫ РЕШЕТЧЕТОГО ЛАБИРИНТА СОПРОВОЖДАЕМОГО ХРОНИЧЕСКИМ ПОЛИПОЗНЫМ СИНУИТОМ

Резюме. Остеома – доброкачественная опухоль, растущая из костной ткани, чаще локализуется в лобных пазухах (до 70% случаев), реже – в решетчатом лабиринте (22%), характеризуется медленным ростом. В ее развитии выделяют 2 периода – латентный и явный, в котором развиваются симптомы, по поводу которых больной обращается к офтальмологу, невропатологу, отоларингологу. Диагноз устанавливают на основании клинической картины и данных рентгенологического исследования (остеома на рентгенограмме имеет вид интенсивного очага затемнения) и компьютерной томографии, при которых подтверждается правильный диагноз, а также определяются её размеры, топографоанатомические соотношения со смежными областями, а также структура остеом для решения вопроса хирургического вмешательства и плана самой операции. Иногда встречается сочетание гигантских остеом околоносовых пазух с хроническим полипозным синуситом с выраженной клинической картиной, что требует оперативного вмешательства.

Ключевые слова: остеома, опухоль, решетчатый лабиринт.

CLINICAL VARIANTS OF OSTEOOMA OF THE ETHMOID LABYRINTH ACCOMPANIED BY CHRONIC POLYP SINUSITIS

Abstract. Osteoma is benign tumor growing from the osseous tissue, often localized in the frontal sinuses (up 70%) less in the ethmoid labyrinth (22%), characterized by slow growth. Two periods are differentiated in its development: latent and explicit, when symptoms occur making the patient come to an ophthalmologist, neurologist, otolaryngologist. Diagnosis is made on clinical manifestation and X-ray findings (osteoma on the radiograph looks like intense cell eclipse) and computed tomography, confirming the correct diagnosis and determining its size, topographic anatomical correlation with the adjacent parts as well as structures of osteomas to solve the issue of surgery and plan of the operation itself. Sometimes a combination of giant osteomas of the perinasal sinuses with chronic polyp sinusitis is found with severe clinical manifestation requiring surgery.

Key words: osteoma, tumor, ethmoid labyrinth.

Higher State Educational Establishment of Ukraine
“Bukovinian State Medical University” (Chernivtsi)

Надійшла 11.07.2016 р.