

ВПЛИВ АНАПРИЛІНУ НА ГІСТОМОРФОЛОГІЮ ЕПІФІЗА ТА НИРОК ЗА УМОВ СВІТЛОВОЇ ДЕПРИВАЦІЇ

В.П.Пішак, М.І.Кривчанська, О.В.Пішак, Ю.В.Ломакіна

*Кафедра медичної біології, генетики та фармацевтичної ботаніки (зав. – проф. В.П.Пішак)
Буковинського державного медичного університету, м. Чернівці*

Резюме. Наведено дані про вплив анаприліну на патоморфологічний стан епіфіза та нирок за умов постійної темряви. Показано, що введення мелатоніну покращує показники стану нирок.

Ключові слова: анаприлін, мелатонін, шишкоподібна залоза, нирки.

Відомо, що реакція організму на бета-адреноблокатори характеризується індивідуальною варіабельністю. Аналіз алельних варіантів генів, що відповідають за фармакокінетику блокаторів, проведений до призначення лікування, дозволяє скорегувати дозування лікарських засобів відповідно до індивідуальних генетичних особливостей пацієнта [1, 2]. За останнє десятиріччя встановлено, що бета-адреноблокатори зменшують летальність при хронічній серцевій недостатності і запобігають кардіальним ускладненням при екстракардіальних хірургічних операціях. У контрольованих клінічних дослідженнях підтверджено високу ефективність цих препаратів у деяких груп пацієнтів (хворих на цукровий діабет та в літніх людей) [3, 4]. Проте не завжди бета-адреноблокатори виявляють винятково позитивний вплив. Дані літератури [5] свідчать, що інколи препарати цієї групи, викликаючи імуноактивацію, сприяють розвитку гострої недостатності печінки.

Рецептори, на які впливають бета-адреноблокатори, розташовані у багатьох органах, зокрема в нирках та шишкоподібній залозі (ШЗ) [6, 7]. Остання відома завдяки дослідженням її індолу – мелатоніну, якому притаманні численні фізіологічні функції [8, 9]. Зокрема, його біоритмологічна функція забезпечується безпосередньою дією на клітини-мішені та модулювальним впливом на секрецію інших гормонів і біологічно активних речовин, концентрація яких змінюється залежно від періоду доби [6-9].

Мета дослідження: вивчити гістоморфологічні зміни тканин ШЗ та нирок за умов впливу анаприліну та введення мелатоніну на тлі гіперфункції ШЗ в експерименті.

Матеріал і методи. Експерименти проведено на 45 білих нелінійних статевозрілих щурах-самцях масою 140 ± 25 г. Упродовж місяця до початку та під час експерименту тварин утримували у віварії в умовах сталої температури і вологості повітря, в окремих клітках, з вільним доступом до води та їжі, при постійній темряві ($00.00C : 24.00T$). Анаприлін вводили внутрішньоочеревинно щоденно у дозі 2,5 мг/кг на дистильованій воді о 19.00 год упродовж 7 днів. Внутрішньоочеревинно вводили мелатонін (Sigma, США) у дозі 0,5 мг/кг на ізотонічному розчині натрію хлориду о 8.00 год. Забір органів (нирок та епіфіза мозку) проводили негайно після етаназії під ефірним наркозом.

Ультраструктуру пінеалоцитів та ниркових клітин вивчали за допомогою електронно-мікроскопічного дослідження. Одразу після забиття тварин ШЗ та нирку обробляли відповідно до стандартної методики – після трепанації черепа тварини ШЗ вилучали та фіксували її у 2,5% розчині глютаральдегіду, який готують на фосфатному буфері Міллонга з лужною реакцією середовища ($pH=7,2-7,4$). Фіксований матеріал переносили у буферний розчин і промивали впродовж 20-30 хв. Протягом однієї години проводили постфіксацію матеріалу з використанням 1% розчину чотириокису осмію на буфері Міллонга. Після цього здійснювали дегідратацію дослідного матеріалу в спиртах та ацетоні із заливанням у суміш епоксидних смол. Такі ж маніпуляції проводили з нирками. За допомогою мікротомів УМПТ-7 і ЛКБ-III виготовляли ультратонкі зрізи, які фарбували 1% водним розчином уранілу ацетату. Ультраструктуру пінеалоцитів та клітин нирок дос-

ліджували за допомогою електронного мікроскопа ЕМВ-100 ЛМ.

Всі дослідження проведені з дотриманням Директиви ЄС № 609 (1986) та наказу МОЗ України від 01.11.00 № 281 "Про заходи щодо подальшого удосконалення організаційних норм роботи з використанням експериментальних тварин".

Результати дослідження. Вплив бета-адреноблокатора анаприліну на гістоморфологію ШЗ та нирок за умов гіперфункції ШЗ вивчався при додатковому використанні мелатоніну. Слід зазначити, що при гіперфункції ШЗ, незважаючи на попередньо очікуваний негативний вплив анаприліну, а також на додавання мелатоніну, який мав би знижувати показники функціональної активності ШЗ, спостерігалися такі середні величини морфометричних показників, які вказували на найбільший рівень функціо-

нальної активності пінеалоцитів серед всіх груп спостереження, в яких проведено гістоморфологічне дослідження. Зокрема, відсоток темних (неактивних) пінеалоцитів становив всього $21 \pm 1,1\%$ на 02.00 та $19 \pm 0,9\%$ на 14.00 год, тоді коли відсоток світлих (активних) пінеалоцитів становив $79 \pm 1,5\%$ на 02.00 та $81 \pm 1,0\%$ на 4.00 год. Дистрофічних явищ у цитоплазмі пінеалоцитів застосованими методами не виявлено. Об'єм ядер пінеалоцитів був найвищим серед всіх груп дослідження і становив $348,2 \pm 13,29$ мкм³ на 02.00 та $356,7 \pm 13,25$ мкм³ на 14.00 год. Оптична густина забарвлення ядерного хроматину була найнижчою серед всіх груп дослідження і вказувала на переважання еухроматину над гетерохроматином – $0,304 \pm 0,0148$ у. о. опт. густини на 02.00 та $0,298 \pm 0,0142$ у. о. опт. густини на 14.00 год (рис. 1).

Ефективність мелатоніну щодо корегуван-

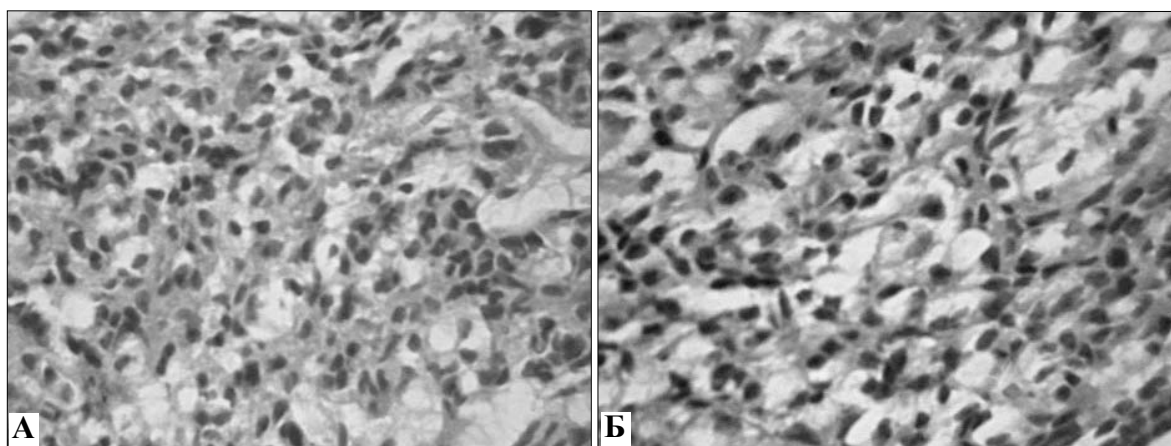


Рис. 1. Гістоморфологія шишкоподібної залози лабораторного щура за умов її гіперфункції на 02.00 год (А) та 14.00 год (Б) при дії анаприліну з додаванням мелатоніну. Забарвлення гематоксилином і еозином. Об. 20 \times , ок. 10 \times .

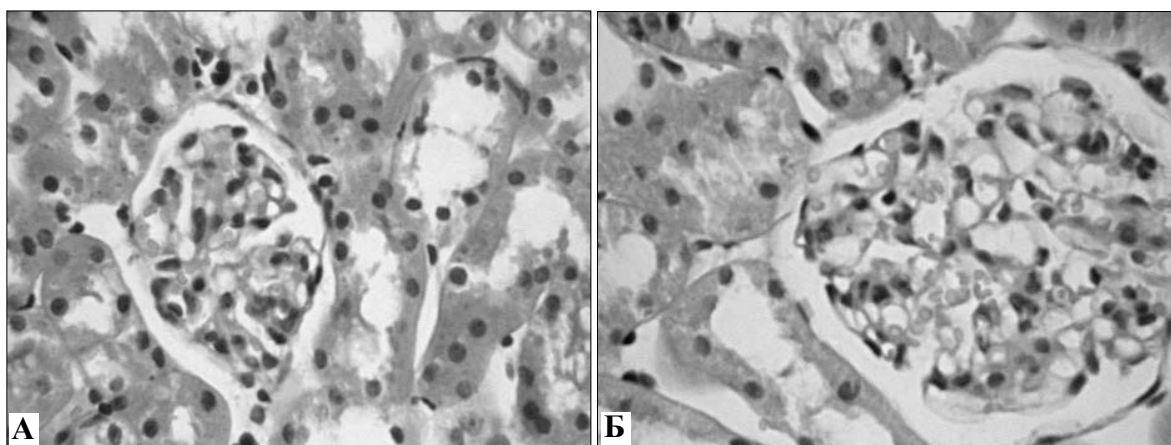


Рис. 2. Гістоморфологія кіркової речовини нирки лабораторного щура за умов гіперфункції шишкоподібної залози на 02.00 год (А) та 14.00 год (Б) при дії анаприліну та додаванні мелатоніну. Забарвлення гематоксилином і еозином. Об. 20 \times , ок. 10 \times .

ня стану нирки при гіперфункції ШЗ вища, ніж за звичайних умов освітлення (рис. 2). Так, поширеність альтерації епітелію звивистих каналців становила $43 \pm 0,8\%$ на 02.00 та $46 \pm 0,5\%$ на 14.00 год. А відсоток клубочків з ознаками повнокров'я визначений із середніми параметрами у $12 \pm 2,2\%$ на 02.00 та $11 \pm 1,0\%$ на 14.00 год. Вказані показники вищі, ніж в інтактних тварин, але найкращі серед всіх основних груп дослідження.

Висновки та перспективи подальших досліджень. 1. Відсотки темних (неактивних) та світлих (активних) пінеалоцитів, об'єм ядер

та інтенсивність забарвлення ядерного хроматину – надійні та адекватні морфологічні показники еквівалентів функції шишкоподібної залози (ШЗ). 2. Бета-адреноблокатор анаприлін знижує величини еквівалентів функції ШЗ, а застосування екзогенного мелатоніну в дослідних тварин, які отримували анаприлін на тлі гіперфункції ШЗ, призводить до суттєвого поліпшення стану нирок. 3. Питання впливу анаприліну на морфологічний стан епіфіза та нирок за умов різної функціональної активності ШЗ потребують подальшого всебічного розроблення.

Література

1. Давыдова И.В. Бета-адреноблокаторы: механизмы действия, классификация, показания и противопоказания к применению / И.В. Давыдова // Кардиол. – 2009. – Т. 60, № 4. – С. 70-78.
2. Ивлева А.Я. Различия фармакологических свойств бета-адреноблокаторов и их клиническое значение / А.Я. Ивлева // Consilium Medicum. – 2009. – Т. 5, № 11. – С. 58-70.
3. Basile J.N. One size does not fit all: The role of vasodilating beta-blockers in controlling hypertension as a means of reducing cardiovascular and stroke risk / J.N. Basile // Am. J. Med. – 2010. – Vol. 123, № 7. – P. 9-15.
4. Effect of acute beta-blocker withholding on ventilatory efficiency in patients with advanced chronic heart failure / P. Laveneziana, P. Agostoni, A. J. Mignatti [et al.] // Card. Fail. – 2010. – Vol. 16, № 7. – P. 548-555.
5. Beta-blocker therapy and hemophagocytic lymphohistiocytosis: a case report / C. Muller, L.B. M?nhardt, C. Willaschek [et al.] // Cardiol Res Pract. – 2010. – Vol. 9, № 12. – P. 757-763.
6. Булик Р.Є. Ультраструктура нейронів супрахізматичних ядер гіпоталамуса за умов світлової депривації / Р.Є. Булик // Вісн. наук. дослідж. – 2008. – № 1. – С. 78-80.
7. Wehr T.A. Photoperiodism in humans and other primates: evidence and implications / T.A. Wehr // J. Biol. Rhythms. – 2001. – Vol. 16, № 4. – P. 348-364.
8. Пішак В. П. Добові зміни щільності мелатонінових рецепторів 1A у нейронах супрахізматичних ядер гіпоталамуса щурів за умов різної функціональної активності шишкоподібної залози / В. П. Пішак, Р. Є. Булик // Фізіол. ж. – 2008. – Т. 54, № 4. – С. 11-15.
9. Хавинсон В.Х. Старение эпифиза / В. Х. Хавинсон, А. Г. Голубев // Успехи геронтол. – 2002. – Т. 3, № 9. – С. 250-259.

ВЛИЯНИЕ АНАПРИЛИНА НА ГИСТОМОРФОЛОГИЮ ЭПИФИЗА И ПОЧЕК ПРИ СВЕТОВОЙ ДЕПРИВАЦИИ

Резюме. Приведены данные о влиянии анаприлина на патоморфологическое состояние эпифиза и почек в условиях постоянной темноты. Показано, что введение мелатонина улучшает показатели состояния почек.

Ключевые слова: анаприлин, мелатонин, шишковидная железа, почки.

THE INFLUENCE OF ANAPRYLINUM ON HISTOMORPHOLOGY OF EPIPHYSIS AND KIDNEYS UNDER THE CONDITIONS OF LIGHT DEPRIVATION

Abstract. The paper deals with the data about the influence of anaprylinum on the pathomorphological condition of the pineal gland and kidneys under the conditions of permanent darkness. It has been demonstrated that the administration of melatonin leads to an improvement of the renal condition parameters.

Key words: anaprylinum, melatonin, pineal gland, kidneys.

Bukovinian State Medical University (Chernivtsi)

Надійшла 14.10.2011 р.

Рецензент – д. мед. н. Ю.Я.Кривко (Львів)