

УДК 611.43/44.013

© І.Ю. Олійник, 2004.

МІЖТКАНИННІ КОРЕЛЯЦІЇ В РАНЬОМУ ПРЕНАТАЛЬНОМУ ОНТОГЕНЕЗІ ЗАКЛАДОК БРАНХІОГЕННОЇ ГРУПИ ЗАЛОЗ ЛЮДИНИ

І.Ю. Олійник

Кафедра патологічної анатомії та судової медицини (зав. – доц. І.С. Давиденко) Буковинської державної медичної академії, м. Чернівці.

INTERTISSUE CORRELATIONS AT AN EARLY STAGE OF PRENATAL ONTOGENESIS OF ANLAGES OF THE HUMAN BRANCHIAL GROUP OF GLANDS

I.Yu. Oliynyk

SUMMARY

The author has studied intertissue correlations of the anlagen of the branchial group of glands in man on 82 series of histological sections of human embryos and prefetusses selected in accordance with the age scale from 3 to 12 weeks of intrauterine development (corresponding to 9-23 stages approved at Carnegie's institute and the beginning of the uterine period) with the use of general histological and quantitative morphological methods at an early stage of prenatal ontogenesis of the anlagen in the human branchial group of glands and conducting a comparison with intertissue correlations in prenatal ontogenesis of the primary oral cavity and embryonal pharynx. The effect of correlative interrelations on the nuclear apparatus of cells between the epithelium and mesenchyma (or the embryonal connective tissue) in the process of normal genetically determined embryonal histogenesis has been considered. The author has also ascertained the age-related dynamics of the rates of differentiation of these tissues and has determined the periods of time during which the major part of the tissue rebuilding of epithelial and mesenchymal derivates occurs.

МІЖТКАНИННІ КОРЕЛЯЦІЇ В РАНЬОМУ ПРЕНАТАЛЬНОМУ ОНТОГЕНЕЗІ ЗАКЛАДОК БРАНХІОГЕННОЇ ГРУПИ ЗАЛОЗ ЛЮДИНИ

І.Ю. Олійник

РЕЗЮМЕ

На 82 серіях гістологічних зрізів зародків і передплідів людини, підібраних за віковою шкалою від 3 до 12 тижнів внутрішньоутробного розвитку (що відповідає 9-23 стадіям, які прийняті в інституті Карнегі та початку плідного періоду) з використанням загальногістологічних і кількісних морфологічних методів вивчені міжтканинні кореляції в ранньому пренатальному онтогенезі закладок бранхіогенної групи залоз людини з проведенням порівняння з міжтканинними кореляціями в пренатальному онтогенезі первинної ротової порожнини і ембріональної глотки. Розглянуто вплив на ядерний апарат клітин корелятивних взаємовідношень між епітелієм і мезенхімою (або ембріональною сполучною тканиною) в ході нормального генетично детермінованого ембріонального гістогенезу. Вияснено повікову динаміку темпів диференціювання цих тканин та виявлено періоди часу, протягом яких відбувається найбільш значна тканинна перебудова похідних епітелію і мезенхіми.

Ключевые слова: пренатальный онтогенез человека, межтканевые корреляции, карิโอметрия, бранхиогенная группа желёз.

Проблема міжклітинних і міжтканинних взаємодій на різних етапах онтогенезу розглядалась в роботах вітчизняних та зарубіжних вчених [1, 4, 7, 8, 15], але поки що далека від свого завершення. Переважна більшість досліджень, які присвячені питанням міжклітинних і міжтканинних взаємовпливів, проведені в культурі тканин лабораторних тварин [2, 6, 10, 14], що в свою чергу не дозволяє повністю екстраполювати отримані результати на процеси, які протікають *in vivo* у людини. З моменту виникнення епітелію і сполучної тканини їх еволюція протікає в тісному кореляційному взаємозв'язку і є одним із найважливіших чинників інтеграції організму в ембріогенезі [2]. Уже на ранніх стадіях ембріонального гістогенезу первинної ротової порожнини, ембріональної глотки та їх похідних відмічається взаємний вплив епітелію і мезенхіми [5, 12, 13]. Подібні епітеліально-мезенхімальні та

епітеліально-сполучнотканинні взаємодії є високо специфічними. В процесі гістогенезу на підставі закономірних змін проліферації та диференціювання ускладнюються міжтканинні взаємодії. Це супроводжується поступовим становленням системно-структурної організації органа, що розвивається [3]. Зміна розмірів ядер служить загальним критерієм ступеня і перебігу дивергентного диференціювання для клітинного матеріалу ембріональних зачатків тканин, які знаходяться в кореляційному зв'язку і мають вплив один на одного [11]. Робота [9] показує, що ембріональний гістогенез епітеліальних мезенхімальних закладок (на прикладі привушної слинної залози) у людини супроводжується зменшенням розмірів ядер складаючих їх клітин у відповідності з лінійною залежністю. В доступній літературі відсутнє дослідження міжтканинних кореляцій в ранньому пренатальному онтогенезі закладок бран-

хіогенної групи залоз людини та його порівняння з міжканинними кореляціями в пренатальному онтогенезі первинної ротової порожнини і ембріональної глотки.

Мета дослідження: користуючись загальногістологічними і кількісними морфологічними методами вивчити міжканинні кореляції в ранньому пренатальному онтогенезі закладок бранхіогенної групи залоз людини та провести порівняння з міжканинними кореляціями в пренатальному онтогенезі первинної ротової порожнини і ембріональної глотки. Розглянути вплив на ядерний апарат клітин корелятивних взаємовідношень між епітелієм (Е) і мезенхімою (М), або ембріональною сполучною тканиною (ЕСТ) в ході нормального генетично детермінованого ембріонального гістогенезу. Вияснити повікову динаміку темпів диференціювання цих тканин та виявити періоди часу, протягом яких відбувається найбільш значна тканинна перебудова подібних епітелію і мезенхіми.

МАТЕРІАЛИ ТА МЕТОДИ

Матеріалом для дослідження послужили 82 серії гістологічних зрізів зародків і передплідів людини з музейних матеріалів Буковинської державної медичної академії (м. Чернівці) та колекції "Крим" Кримського державного медичного університету ім. С.І. Георгієвського (м. Сімферополь) 1,5-70 мм тим'яно-куприкової довжини (ТКД), згідно періодизації Г.А. Шмідта, та віком 3-12 тижнів внутрішньо-утробного розвитку, що відповідає Х-ХІІ рівням розвитку за Стрітером і початку плідного періоду та 9-23 стадіям, які прийняті в інституті Карнегі. Міжканинні кореляції вивчалися у гістологічних зрізах шляхом каріометричного дослідження клітин Е, М та ЕСТ з фіксуванням їх в умовних одиницях (1 умов-

на одиниця = 0,416 мкм) та подальшою статистичною обробкою варіаційних рядів з використанням критеріїв перевірки статистичних гіпотез (Ст'юдента, Колмогорова-Смірнова), ієрархічної класифікації, електронних таблиць LOTUS 1-2-3 та ембріонального віку.

РЕЗУЛЬТАТИ ТА ЇХ ОБГОВОРЕННЯ

Загальногістологічними і кількісними морфологічними методами вивчено міжканинні кореляції в ранньому пренатальному онтогенезі закладок бранхіогенної групи залоз людини з проведенням порівняння з міжканинними кореляціями в пренатальному онтогенезі первинної ротової порожнини і ембріональної глотки. Прослідковано середні діаметри об'єму ядер клітин, які прилягають до базальної мембрани, в процесі перетворення 2-3 рядного призматичного епітелію, який вистилає ротову бухту і ембріональну глотку (зародки 22 діб, 1,5 мм ТКД), спочатку в епітелій бокової стінки кута ротової порожнини в ділянці щічно-альвеолярної кишені верхньої щелепи (рис. 1) та епітелій ембріональної глотки (рис. 2), потім – в епітелій головних вивідних протоків під'язикових та піднижньощелепних слинних залоз (рис. 3) (зародки 48 діб, 18 мм ТКД – передпліди 12 тижнів, 70 мм ТКД), а потім – в епітелій первинних відгалужень головних вивідних протоків під'язикових та піднижньощелепних слинних залоз (рис. 4). Аналогічно досліджено епітеліальні закладки бранхіогенної групи залоз, які розвиваються з епітелію дна глотки та глоточних кишень (рис. 5). Ті ж параметри досліджували під час закономірного перетворення однорідної М зябрових дуг в ушільнені мезенхімні комплекси та ЕСТ під епітелієм верхньої щелепи ротової порожнини, навколо головних вивідних протоків під'язикових (рис. 6), піднижньощелепних слинних

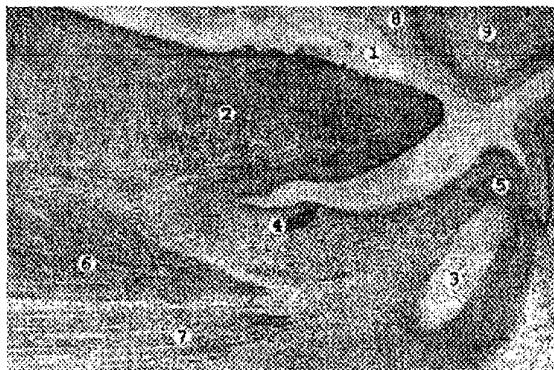


Рис. 1. Слітальний зріз голови зародка 36 мм ТКД. Борний кармін. Мікрофото. Об. х3, ок. х7. 1 – ротова порожнина; 2 – язик; 3 – Меккелів хрящ; 4 – протока піднижньощелепної слинної залози; 5 – закладка зуба; 6 – підборідно-язиковий м'яз; 7 – підборідно-під'язиковий м'яз; 8 – вестибулярна пластинка; 9 – верхня щелепа.

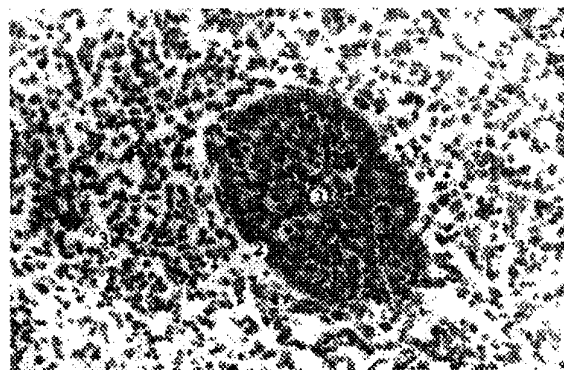


Рис. 2. Поперечний зріз закладки за грудинної залози (тимуса) у зародка 20 мм ТКД. Гематоксилін-еозин. Мікрофото. Об. х20, ок. х7. 1 – епітеліальна закладка за грудинної залози (тимуса); 2 – концентрація епітеліальних клітин по периферії закладки; 3 – прилегла мезенхіма.




Рис. 3. Головна вивідна протока під'язикової і піднижньощелепної слинних залоз у зародка людини 30 мм ТКД. Борний кармін. Мікрофото. Об. $\times 40$, ок. $\times 8$. 1 – епітелій стінки головної вивідної протоки; 2 – канал протоки; 3 – гирло протоки; 4 – базальна мембрана; 5 – прилегла мезенхіма.

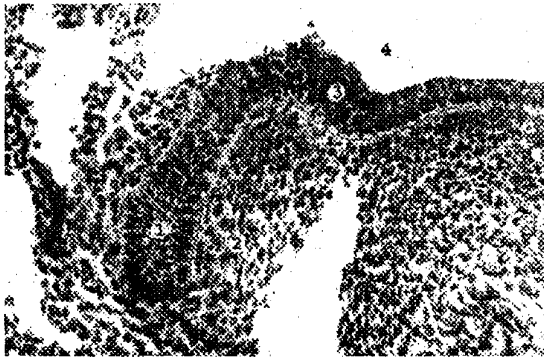


Рис. 5. Фронтальний зріз закладки щитоподібної залози людини 10 мм ТКД. Гематоксилін-еозин. Мікрофото. Об. $\times 20$, ок. $\times 7$. 1 – епітеліальна закладка щитоподібної залози; 2 – концентрація клітин прилеглої мезенхіми; 3 – вистилаючий епітелій; 4 – порожнина глотки.

залоз та первинних відгалужень цих протоків і навколо закладок бранхіогенної групи залоз (рис. 7).

Цілеспрямоване вивчення серій гістологічних препаратів зародків людини від 3,0 до 18 мм ТКД надає право зробити висновок про подібність характеру перебудови Е первинної ротової порожнини та ембріональної глотки в місцях закладок залоз з утворенням так званих "епітеліальних пластинок" [5], що являють собою потовщення епітелію первинної ротової бухти та ембріональної глотки (рис. 8). Клітини нижче розміщеної М розкидані спочатку хаотично, з тенденцією до концентрації навколо врослої в мезенхіму Е закладки залоз. Вподальшому в структурі М виявляються кровоносні судини, які стимулюють своїм функціонуванням ріст і розвиток закладок залоз. Подібний хід розвитку Е закладок, спільно з концентрацією і дозріванням клітин М навколо їх зон росту, свідчить про взаємний зв'язок росту епітеліального тяжу з розвитком навко-

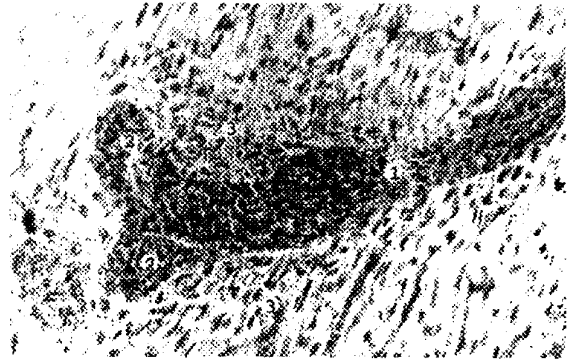


Рис. 4. Первинне галуження вивідної протоки піднижньощелепної слинної залози у зародка 28 мм ТКД. Гематоксилін-еозин. Мікрофото. Об. $\times 20$, ок. $\times 7$. 1 – епітелій вивідної протоки I-го порядку; 2 – епітелій вивідних проток II-го порядку; 3 – прилегла мезенхіма.

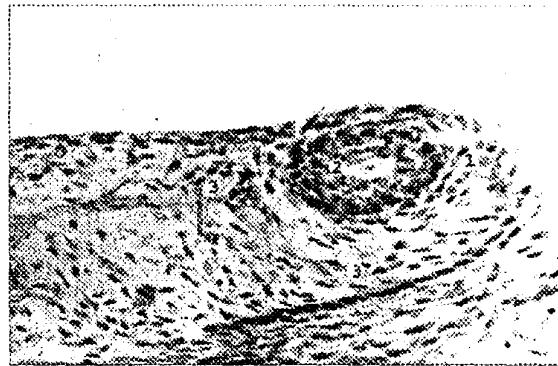


Рис. 6. Сагітальний зріз під'язикового м'яса зародка 29 мм ТКД. Гематоксилін-еозин. Мікрофото. Об. $\times 20$, ок. $\times 7$. 1 – під'язикове м'ясо; 2 – поперечний зріз спільної вивідної протоки під'язикової та піднижньощелепної слинних залоз; 3 – клітини прилеглої мезенхіми.

лишньої мезенхіми. Причому мезенхімальна маса, на яку впливає Е закладок залоз, ініціює ріст і розвиток епітеліальних закладок залоз. Сказане дозволяє зробити висновок про те, що в ранньому пренатальному онтогенезі (до 70 мм ТКД, 12 тижнів) міжтканинні кореляції закладок бранхіогенної групи залоз людини ґрунтуються на епітеліо-мезенхімній взаємодії та зумовлюють унікальний морфогенез того чи іншого органу. Спільним можна виділити і те, що епітеліальні закладки на певних етапах оточені обмеженою "світлою" зоною вакуолярного виду, яка передуює мезенхімому ущільненню. Передбачається [5], що це ініціальна фаза диференціації сполучнотканинних капсул залоз. Для об'єктивного аналізу темпу диференціювання Е і М закладок застосували порівняння каріометричних вибірок із популяцій клітин за допомогою критерію Колмогорова-Смірнова та критерію Ст'юдента. Терміни появи суттєвих відмінностей в структурній

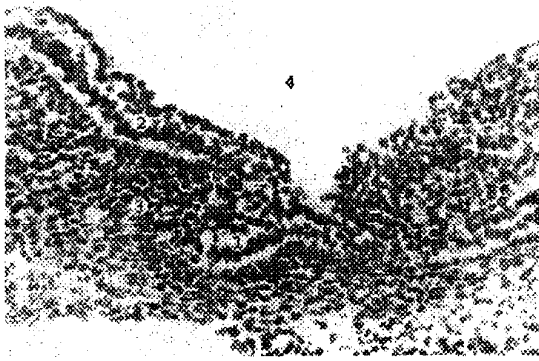


Рис. 7. Епітеліальна закладка загрудинної залози (тимуса) у зародка 9 мм ТКД. Гематоксилін-еозин. Мікрофото. Об. х40, ок. х7. 1 – закладка загрудинної залози (заглиблення епітелію); 2 – епітеліальна вистилка; 3 – концентрація клітин мезенхіми; 4 – просвіт передньої кишки.

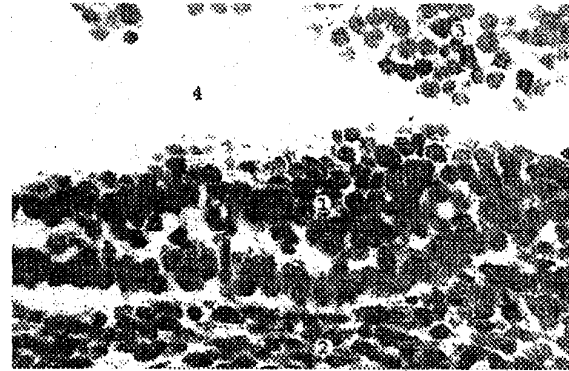


Рис. 8. Фронтальний зріз "епітеліальної пластинки" на місці закладки під'язикових і піднижньощелепних залоз зародка людини 12,8 мм ТКД. Гематоксилін-еозин. Мікрофото. Об. х40, ок. х7. 1 – епітеліальна пластинка; 2 – концентрація клітин мезенхіми; 3 – епітелій язика; 4 – порожнина рота.

організації тканин одного типу виявлені шляхом попарного зіставлення варіаційних рядів середніх діаметрів ядер клітин базального шару Е або М (чи ЕСТ) у зародків сусіднього віку в межах однієї і тієї ж закладки. Аналіз динаміки диференціювання Е і М закладок бранхіогенної групи залоз, що оцінена на підставі статистичних критеріїв, при одночасному порівнянні з міжтканинними кореляціями в пренатальному онтогенезі первинної ротової порожнини і ембріональної глотки, показав, що до 56-60 доби (зародки 27-31 мм ТКД; 23 стадія по Карнегі) темп диференціювання Е закладок переважає темп диференціювання оточуючої М аналогічних структур. Після 60 доби (зародки 32-70 мм ТКД) періепітеліальна М та ЕСТ диференціюються активніше Е закладок, що зумовлено, на наш погляд, інтенсивністю росту в М кровоносних судин. На момент виділення наступних закладок ядра їх клітин уже достовірно відрізняються за обома критеріями, отже такі вибірки належать до різних генеральних сукупностей і мають різні статистичні властивості.

Аналіз епітеліально-мезенхімних взаємовідношень у період ембріогенезу, який вивчається, проведено на підставі порівняння вибірок середніх діаметрів ядер клітин базального шару Е і прилеглої М, або ЕСТ, яка є у зародків кожного віку, за допомогою вищеписаних критеріїв. До 56-60 доби ембріогенезу (зародки 27-31 мм ТКД; 23 стадія по Карнегі) встановлено приблизно рівномірне чергування однорідності та неоднорідності вибірок, що порівнюються. Разом з тим, при порівнянні топографо-анатомічно далеких одна від одної закладок виявляється неоднорідність вибірок із популяцій цих клітин у всіх досліджених зародків. Це дозволяє нам висловити припущення про існування тісного "локального" (місцевого) зв'язку між Е та прилеглою

ЕСТ топографо-анатомічно близьких зон. Після 60 доби (зародки 32-70 мм ТКД) з'являється статистична неоднорідність каріометричних даних Е і періепітеліальних М закладок, що дозволяє припустити підсилення органоспецифічної спеціалізації клітин.

За допомогою методу статистичного аналізу – ієрархічної класифікації, вивчена можливість появи значущих відмінностей у розмірах ядер між двома видами тканин – Е і М (в цілому) і між окремими зачатками Е і М, які з'являються по мірі дорослішання зародків. Аналіз результатів вказує на те, що набування клітинами органної специфічності супроводжується суттєвими змінами розмірів ядер у період ембріогенезу, який вивчався, і це має більше значення, ніж поділ закладок за їх первісною належністю до Е або М.

ВИСНОВКИ

1. В ранньому пренатальному онтогенезі (до 70 мм ТКД, 12 тижнів) міжтканинні кореляції закладок бранхіогенної групи залоз людини ґрунтуються на епітеліо-мезенхімній взаємодії та зумовлюють унікальний морфогенез того чи іншого органу.

2. До 56-60 доби (зародки 27-31 мм ТКД; 23 стадія по Карнегі) темп диференціювання Е, оцінений на підставі каріометричних даних, переважає темп диференціювання оточуючої М.

3. Після 60 доби (зародки 32-70 мм ТКД) періепітеліальна М та ЕСТ диференціюються активніше епітеліальних закладок, що зумовлено, на наш погляд, інтенсивністю росту в М кровоносних судин.

4. До 56-60 доби (зародки 27-31 мм ТКД; 23 стадія по Карнегі) простежується тісний "локальний" (місцевий) зв'язок між Е та прилеглою ЕСТ топографо-анатомічно близьких зон.

Перспективи подальшого розвитку. Враховую-

чи результати проведеного дослідження доцільно провести морфометричний аналіз пренатального онтогенезу похідних ембріональної глотки, зокрема бронхіогенної групи залоз (щитоподібної залози, прищитоподібних залоз, загрудинної залози), з подальшим порівнянням отриманих результатів в межах досліджуваної групи залоз.

ЛІТЕРАТУРА

1. Барсуков Н.П., Барсукова Г.А., Романенко Н.М. Гистохимическая характеристика становления структурных компонентов и межтканевых отношений в стенке желудка человека в эмбриогенезе // Вісник проблем біології та медицини. - Полтава-Харків, 1997. - Вип.16. - С. 190-191.
2. Герловин Е. Ш. Гистогенез и дифференцировка пищеварительных желёз. - М.: Медицина, 1978. - 263 с.
3. Клишов А.А. Гистогенез и регенерация тканей. - Л.: Медицина, 1984. - 232 с.
4. Круцяк В.М. Ембріотопографічні особливості внутрішніх органів в онтогенезі людини // Акт. питання морфол.: Фахове видання наук. праць II Нац. конгр. АГСТ. - Луганськ. - 1998. - С. 114.
5. Олійник І.Ю. Розвиток і становлення топографії під'язикових та підщелепних слинних залоз в ранньому періоді онтогенезу людини: Автореф. дис. ... канд. мед. наук: 14.00.02; 14.00.23 / Кримський орден Трудового Червоного Прапора мед. ін-т. - Сімферополь, 1993. - 26 с.
6. Семченко Ю.П., Ковбык Л.В. Гистогенетические особенности эпителиальных тканей слизистых оболочек глоточной и ротовой поверхностей мягкого неба в онтогенезе и в экспериментальных условиях // Морфология. - 1995. - Т. 107, вып. 2. - С. 54-56.
7. Черкасов В.Г., Шевченко О.О., Кузьменко Ю.Ю. Субмікроскопічна будова клітин мезенхіми на протязі ембріонального періоду розвитку людини // Таврический медико-биологический вестник. - 2002. - Т. 5, №3. - С. 63-65.
8. Шаповалова Е.Ю., Троценко Б.В., Забашта Т.И., Татевосян Б.Л. К вопросу о динамике карิโอметрических характеристик в раннем гистогенезе поджелудочной железы у человека. // Украинский медицинский альманах. - 1998. - №3. - С. 171-172.
9. Шаповалова Е.Ю. Динамика карิโอметрических характеристик в раннем эмбриогистогенезе ротовой полости у человека // Таврический медико-биологический вестник. - 1999. - №3-4. - С. 126-129.
10. Krajewska M., Krajewski S., Zapata J.M. TRAF – 4 expression in epithelial progenitor cells. Analysis in normal adult, fetal and tumor tissues // Am. J. Pathol.-1998.-Vol.152, № 6.-P.1549-1561.
11. Lawson K. Mesenchyme specificity in rodent salivary gland development: the response of salivary epithelium to lung mesenchyme in vitro // J. Embryol. Exp. Morph.-1974.-V.32.-P.469-493.
12. Leimeister C., Bach A., Gessler M. Developmental expression patterns of mouse sFRP genes encoding members of the secreted frizzled related protein family // Mech. Dev.-1998.-Vol.75, № 1-2.-P.29-42.
13. Mahlapuu M., Pelto N.M., Aitolo M. FREAC 1 contains a cell-type-specific transcriptional activation domain and is expressed in epithelial-mesenchymal interfaces // Dev. Biol.-1998.-Vol.202, № 2.-P.183-195.
14. Nexo E. Growth factor and fetal development: Abstr. 21-st Nordic Congr. Clin. Chem. Kuopio, 20-23 June, 1988 // Scand. J. Clin. & Lab. Invest.-1988.-Vol.48, Suppl.№190.-C.26-27.
15. O'Rahilly R., Muller F. Human embryology and teratology.-New-York: Willey-Liss, 1992.-330 p.

Поступила 07.05.04