

АРХИТЕКТОНИКА ПОДВЗДОШНО-ОБОДОЧНОЙ АРТЕРИИ В РАННЕМ ПЕРИОДЕ ОНТОГЕНЕЗА ЧЕЛОВЕКА

Ю.Т. Ахтемийчук, Д.В. Проняев (Черновцы)

ARCHITECTONICS OF THE ILLIIOCOLIC ARTERY AT AN EARLY STAGE OF HUMAN ONTOGENESIS

Ahtemiichuk Yu.T., Pronyaev D.V. (Chernovtsy)

Курс топографической анатомии и оперативной хирургии Буковинского государственного медицинского университета (зав. курсом – проф. Ю.Т. Ахтемийчук).

Изучение кровоснабжения подвздошно-слепокишечного сегмента (ПСС) является актуальным вопросом современной хирургии. Понимание особенностей сосудистого русла ПСС необходимо для предотвращения послеоперационных осложнений при оперативных вмешательствах на правой половине толстой кишки.

В научных периодических изданиях много внимания уделяется исследованию кровоснабжения кишечника, но большинство исследований касается особенностей топографии артериального русла в постнатальном периоде онтогенеза человека. Информация о становлении сосудистого русла ПСС в раннем периоде онтогенеза человека фрагментарна (1 - 4).

Исследование особенностей ветвления подвздошно-ободочной артерии (ПОА) в раннем периоде онтогенеза человека позволит всесторонне понять этиологию и патогенез развития многих заболеваний правой половине кишечника, в частности язвенно-некротического энтероколита новорожденных, так как в последнее время наибольшую популярность завоевала ишемическая теория его возникновения (5, 6). Не исключается определенная роль нарушения кровоснабжения кишечника в пренатальном периоде онтогенеза человека в развитии острого и хронического аппендицита новорожденных и детей раннего возраста. Хронический абдоминальный ишемический синдром является следствием недостаточности кровоснабжения в бассейнах непарных висцеральных ветвей брюшной аорты, что вызвано врожденными пороками развития сосудов (7 - 10).

Материалы и методы исследования. Исследование проведено на 30 трупах плодов 161,0-500,0 мм теменно-поясничной длинны (ТПД), что соответствует IV - X месяцам внутриутробного развития, и 5 трупах новорожденных обоих полов. Использовали методы макропрепарирования, морфометрии, фотодокументирования (11), метод инъекции артериальных сосудов с последующим препарированием, для чего производили разрез грудной стенки по околопозвоночной линии, оголяли грудную часть аорты. Вводили в аорту катетер и при помощи лигатур его закрепляли. Через катетер вводили рентгеноконтрастную смесь (сурик, универсальный клей, эфир). Введение смеси прекращали тогда, когда она свободно вытекала через пупочные артерии. Трупы плодов и новорожденных фиксировали в 7 - 9% растворе нейтрального формальдегида на протяжении 2 - 3 недель (в зависимости от размеров объекта).

Результаты исследований и их обсуждение. ПОА во всех случаях была постоянной ветвью верхней брыжеечной артерии (ВБА). В 28-ми случаях подвздошная ветвь ПОА анастомозировала с подвздошной артерией, образуя до двух артериальных аркад (рис. 1). Из них в 14-ти случаях ветви ПОА образовывали артериальное кольцо: подвздошная и слепо-

кишечная ветви – 6 случаев, ободочная и подвздошная – 1, подвздошная и артерии червеобразного отростка – 1, подвздошная ветвь, артерии червеобразного отростка и слепокишечные – 2, передняя и задняя слепокишечные артерии между собой – 4.

В 24-х случаях ободочная ветвь была отдельной ветвью ПОА. Из них в 5-ти случаях она отдавала пристеночную (краевую) ветвь, которая анастомозировала в 3-х случаях со слепокишечными ветвями, в 2-х – с артериальным кольцом, образованным подвздошной ветвью, артериями червеобразного отростка и слепокишечными артериями. В 6-ти случаях ободочная ветвь ПОА отходила от артериального кольца, образованного подвздошной ветвью и слепокишечной артериями ПОА (5), в 1-м случае от артериального кольца, образованного артериями червеобразного отростка, подвздошной ветвью и слепокишечной артериями, отходило две ободоч-

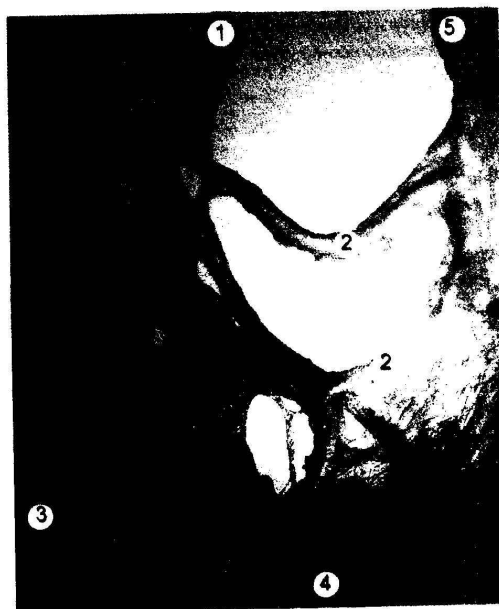

Рис. 1. Ветви подвздошно-ободочной артерии плода 240 мм ТПД. Сосуды заполнены полихромной смесью на основе универсального клея. Макропрепарат. Ув. x16: 1 – подвздошно-ободочная артерия; 2 – артерии червеобразного отростка, образованные подвздошными ветвями подвздошно-ободочной артерии; 3 – восходящая ободочная кишка; 4 – подвздошная кишка; 5 – подвздошная артерия.

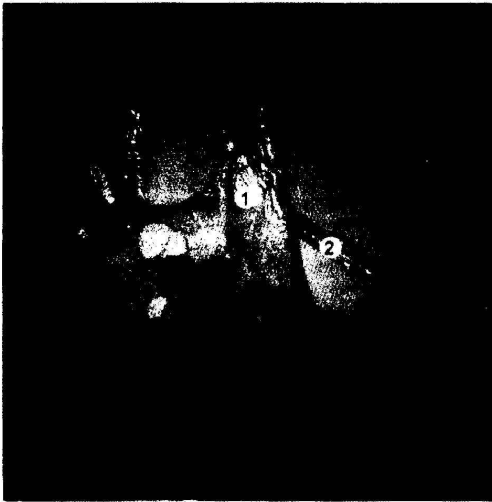

Рис. 2. Ветви подвздошно-ободочной артерии плода 270 мм ТПД. Сосуды заполнены полихромной смесью на основе универсального клея. Макропрепарат. Ув. х8: 1 – артериальная аркада, образованная подвздошной ветвью подвздошно-ободочной артерии; 2 – артериальное кольцо.




Рис. 3. Ветви подвздошно-ободочной артерии плода 355 мм ТПД. Сосуды заполнены полихромной смесью на основе универсального клея. Макропрепарат. Ув. х8: 1 – подвздошно-ободочная артерия; 2 – артерии червеобразного отростка; 3 – червеобразный отросток; 4 – терминальный отдел подвздошной кишки; 5 – восходящая ободочная кишка.

ные ветви. В 5-ти случаях ободочная ветвь ПОА начиналась общим стволом со слепкишечными артериями. Из них в 2-х случаях наблюдали три ободочные ветви, которые начинались общим стволом, от которого в одном случае отходила дополнительная слепкишечная артерия, в другом – передняя и задняя слепкишечные артерии. Этот вариант является наиболее опасным при выполнении оперативных вмешательств на правой половине толстой кишки из-за высокой вероятности пересечения ПОА до ответвления ободочной ветви, что может привести к инфаркту части восходящей ободочной кишки.

Подвздошная ветвь во всех случаях была постоянной ветвью ПОА. Одна подвздошная ветвь отходила в 8-ми случаях, две подвздошные ветви отходили общим стволом в 18-ти случаях, две отдельные подвздошные ветви наблюдали в 9-ти случаях.

В 14-ти случаях подвздошные ветви принимали участие в формировании как аркад, так и артериального кольца (рис. 2). В 9-ти случаях две подвздошные ветви образовывали по одной аркаде. В 4-х случаях аркаду образовывала лишь одна из двух подвздошных ветвей. В 8-ми случаях четкие ана-

стомозы между бассейнами ПОА и подвздошной артерии отсутствовали. Кроме описанных вариантов терминальный отдел подвздошной кишки в 11-ти случаях кровоснабжался дополнительными артериями, которые в 6-ти случаях отходили от артериального кольца, образованного артериями червеобразного отростка, в 5-ти – отходили от слепкишечных ветвей.

Передняя и задняя слепкишечные артерии в большинстве случаев (32) начинались общим стволом, в 3-х случаях – отдельно.

В 10-ти случаях слепкишечные артерии были отдельными ветвями ПОА (из них в 2-х случаях наблюдали от 3-х до 5-ти слепкишечных ветвей). В 5-ти случаях они начинались общим стволом с ободочными ветвями ПОА. В 10-ти случаях слепкишечные артерии начинались от аркад, в 9-ти – от артериального кольца (из них в 4-х случаях передняя и задняя слепкишечные ветви образовывали артериальное кольцо между собой). В одном случае передняя слепкишечная артерия начиналась от аркады, а задняя – от артериального кольца. Дополнительные слепкишечные артерии начинались от ободочных ветвей, подвздошных и непосредственно от ПОА.

В кровоснабжении червеобразного отростка (ЧО) принимают участие от одной до шести артерий. В 22-х случаях наблюдали одну артерию ЧО, которая в 13-ти случаях была самостоятельной ветвью ПОА, в 2-х случаях отходила от передней слепкишечной артерии, в 7-ми – от артериального кольца. В 13-ти случаях наблюдали от 2-х до 6-ти артерий ЧО, из которых в 7-ми случаях одна артерия начиналась от ПОА самостоятельно и кровоснабжала дистальную часть ЧО, вторая отходила от аркады вместе с одной из слепкишечных ветвей и кровоснабжала проксимальную часть органа. В одном случае две артерии ЧО отходили общим стволом от аркады, третья – общим стволом с дополнительной слепкишечной ветвью от артериального кольца. В 2-х случаях наблюдали три артерии ЧО, которые отходили общим стволом от ПОА. В 3-х случаях, на что необходимо обратить особое внимание, от 4-х до 6-ти артерий самостоятельно отходили от артериального кольца, что требует тщательного гемостаза во время исполнения аппендэктомии (рис. 3).

Обобщая вышеизложенное, можно говорить о высокой индивидуальной изменчивости и неопределенности архитектоники ПОА. Определение в структуре ПОА аркад, артериальных колец и дополнительных ветвей, которые от них отходят, довольно относительно, так как в процессе роста они способны взаимозаменяться. Но, по нашему мнению, в каждом случае на определенном этапе развития их целесообразно выделять. Мы предлагаем выделить два типа ветвления ПОА: 1 – магистральный: все ветви по очереди отходят от ствола ПОА, без четких анастомозов между собой и бассейном подвздошной артерии. 2 – россыпной: ветви ПОА образуют аркады, артериальные кольца, многочисленные дополнительные ветви и анастомозы как между собой, так и с другими ветвями верхней брыжеечной артерии. Выявить определенные возрастные особенности строения ПОА достаточно сложно, хотя из 8-ми случаев магистрального типа ветвления, когда выявить анастомоз между бассейнами ПОА и подвздошной артерией не удалось, было 5 препаратов плодов 4-го месяца, 2 – 5-го, 1 – 7-го. Среди препаратов других возрастных групп все ветви ПОА образовывали аркады, артериальное кольцо, многочисленные анастомозы между собой и с другими ветвями верхней брыжеечной артерии. Можно сделать вывод, что у плодов 4-го месяца подвздошно-слепкишечный переход кровоснабжается относительно хуже, чем у плодов других возрастных групп. По нашему мнению, это можно объяснить тем, что как известно (12 – 16), подвздошно-слепкишечный участок эмбрионов находится вне организма (в физиологической грыже) больше времени, чем другие отделы кишечной трубки. Это, вероятно, обуславливает временную ишемию данного участка, что после ее возвращения в брюшную полость образует благоприятные условия для протекания патологических процессов, в частности ранней фик-

саци и инвагинации (17), которые и происходят в эмбриональном периоде, и как мы ранее указывали (18, 19), продолжают в плодном. По нашему мнению, в данном случае эти процессы можно назвать "условно патологическими".

Выводы:

1. Все варианты ветвления ПОА предлагаем делить на магистральный: все ветви по очереди отходят от ствола ПОА, без четких анастомозов между собой и бассейном подвздошной артерии, и россипной: ветви ПОА образуют аркады, артериальные кольца, многочисленные дополнительные ветви и анастомозы как между собой, так и с другими ветвями верхней брыжеечной артерии.

2. Некоторые из приведенных вариантов строения подвздошно-ободочной артерии требуют от хирурга особенного внимания во время оперативных вмешательств на правой половине толстой кишки.

3. У плодов 4-го месяца подвздошно-слепокишечный переход кровоснабжается относительно хуже, чем у плодов других возрастных групп.

4. Ветвление подвздошно-ободочной артерии характеризуется высокой индивидуальной изменчивостью и может изменяться на протяжении плодного периода.

5. Характер кровоснабжения, особенности эмбрионального развития и формообразования подвздошно-слепокишечного клапанно-сфинктерного аппарата тесно взаимосвязаны.

Примечания:

1. Нестерук Л.Н., Рылюк А.Ф. Кровоснабжение илеоцекального угла // Клінічна анатомія та оперативна хірургія. – 2003. – Т. 2, № 3. – С. 24-27.

2. Radonjic V., Blagotic M The borders of vascular areas of superior and inferior mesenteric artery // XVII international symposium on morphological science. – Timisoara, 2002. – pg. 262-263.

3. Paris S., Bordei P., Iliescu D., Nurla G. Peculiar morphological aspects of the superior mesenteric artery and its branches. // XVII international symposium on morphological science. – Timisoara, 2002. – pg. 195-196.

4. Нестерук Л.Н., Рылюк А.Ф. Артерии правой половины толстой кишки // Клініч. анатомія та оперативна хірургія. – 2005. – Т.4, № 2. – С. 7-8.

5. Подкаменев В.В., Новожилов В.А., Подкаменев А.В. Патогенез развития язвенно-некротического энтероколита у новорожденных // Дет. хирургия. – 2001. – № 4. – С. 23-27.

6. Paduraru D., Stan C., Pintilie D., Luca C., Dragean A., Knieling L. Consideratii anatomochirurgicale asupra abordului segmentului initial al arterei mezenterice superioare. // The IV th. national congress of the Romanian union of balcans and Blac sea region countries. – Oradea, 2000. – pg. 187.

7. Калинин А.В., Степурю Д.К., Корнеев Н.В., Токмулина Г.М.,

Грабко Н.Н. Хронический абдоминальный ишемический синдром и сочетанные с ним заболевания: особенности клини- ки, диагностики и лечения // Клинические перспективы гастроэнтерологии, гепатологии. – 2003. – № 6. – С. 19-23

8. Петровський Б.В., Гавриленко А.В. Хроническая абдоминальная ишемия: 35-летний опыт хирургического лечения // Анналы хирургии. – 2003. – № 3. – С. 10-14

9. Celic H.H., Oto A., Ozdemir B., Surucu S., Besim A. Anatomy of the superior mesenteric artery examined by CT imaging of 150 patients // XVII international symposium on morphological science. – Timisoara, 2002.

10. Шугаев А.И., Вовк А.В. Острые нарушения мезентериального кровообращения // Вестник хирургии. – 2005. – Т. 164, № 4. – С. 112-115.

11. Ахтемійчук Ю.Т., Цигикало О.В. Фотодокументування морфологічних досліджень // Вісн. морфології. – 2000. – Т. 6, № 2. – С. 327-329.

12. Томас В. Садлер. Медична ембріологія за Лангманом. – Львів: Наутилус, 2001. – 550 с.

13. Данилов Р.К., Боровая Т.Г. Общая и медицинская эмбриология: учебник для медицинских вузов. – СПб.: Спец. лит-ра, 2003. – 231 с.

14. Валькович Э.И. Общая и медицинская эмбриология: Учебное пособие для медицинских вузов. – СПб.: Фолиант, 2003. – 317 с.

15. Ахтемійчук Ю.Т., Проняев Д.В. Філогенетичні та ембріологічні особливості клубово-сліпокишкового переходу // Вісник проблем біології і медицини. – 2005. – Вип. 4 – С. 13-17.

16. Молдавская А.А. Атлас эмбриогенеза органов пищеварительной системы человека. – Москва: Академия естествознания, 2006. – 174 с.

17. Романов П.А. Клиническая анатомия вариантов и аномалий толстой кишки. – М.: Медицина, 1987. – 192 с.

18. Ахтемійчук Ю.Т., Проняев Д.В., Гораш Е.В., Процак Т.В. Особливості кровопостачання клубово-сліпокишкового сегмента / Мат. IV національного конгресу АГЕТ України // Тавричеський медико-біологічний вестник. – 2006. – Т. 9, № 3, ч. 4. – С. 23-26.

19. Проняев Д.В. Анатомія клубово-сліпокишкового переходу в новонароджених дітей // Клінічна анатомія та оперативна хірургія. – 2006. – Т.6, №1. – 52-55.

The study was carried out on 30 fetal corpses and 5 cadavers of newborns. The authors used the methods of micro- and macroanatomization, morphometry, photodocumenting, the method of injecting the arterial vessels with subsequent preparation. We have established that the branching of the ilioocolic artery as a trunk type is intrinsic for fetuses aged 4 - 7 month of intrauterine development. The ilioocolic artery primarily branch as a scattered type in fetuses aged 8 - 10 months and newborns.

СРАВНИТЕЛЬНАЯ ХАРАКТЕРИСТИКА СИСТЕМЫ "ДВИГАТЕЛЬНОЕ ОКОНЧАНИЕ – МЫШЕЧНОЕ ВОЛОКНО" В КАМБАЛОВИДНОЙ МЫШЦЕ КРЫС ПРИ ОСТРОЙ ЛУЧЕВОЙ БОЛЕЗНИ НА ФОНЕ ПРИМЕНЕНИЯ ПРЕПАРАТОВ СЕЛЕНА И ВИТАМИНА E

И.Р. Багаутдинов (Ижевск)

THE COMPARATIVE CHARACTERISTIC OF THE SYSTEM «THE MOTOR ENDING – A MUSCLE FIBRE» IN SOLEUM MUSCLE OF THE RATS UNDER SHARP RADIATION SICKNESS AFTER USING SELENIUM AND E-VITAMIN DRUG PREPARATIONS

Bagautdinov I.R. (Izhevsk)

Кафедра ВСЭ и радиобиологии (зав. кафедрой – профессор Е.И. Трошин) ФГОУ ВПО "Ижевская государственная сельскохозяйственная академия"; кафедра гистологии, цитологии

и эмбриологии (зав. кафедрой – профессор Г.В. Шумихина) ГОУ ВПО "Ижевская государственная медицинская академия".