

УДК: 611.631

В.П. Пішак, Т.В. Хмара

**МОРФОЛОГІЧНІ ПЕРЕДУМОВИ ВИНИКНЕННЯ
ПРИРОДЖЕНИХ ВАД НАД'ЯЄЧОК**

Буковинський державний медичний університет (м. Чернівці)

Вступ. Для ембріології надзвичайно важливим є з'ясування сутності та уточнення часу появи тих чи інших перетворень, котрі в цілому забезпечують системогенез плода. Численні аномалії, що зустрічаються в клінічній практиці, здебільшого можна пояснити лише на основі з'ясування походження і взаємодії органів та структур, які з часом набувають властивої для них форми, вивчивши особливості їх топографії та глибоко усвідомивши відповідні ембріональні явища [1]. У джерелах літератури зустрічаються повідомлення про різні природжені вади яєчка та над'яєчка (крипторхізм, кісти яєчка та над'яєчка, атрезії головки, тіла та хвоста над'яєчка, відсутність виносних проток яєчка тощо), механізм виникнення яких остаточно не з'ясований [2-3, 6-8]. Дане дослідження є продовженням раніше проведених нами досліджень [3-7].

Метою роботи було дослідження топографоанатомічних особливості над'яєчок у 5-6-місячних плодів людини.

Об'єкт і методи дослідження. Дослідження проведено на 24 плодах людини 170-220 мм тім'яно-куприкової довжини (ТКД), які отримані внаслідок штучних абортів та передчасних пологів від практично здорових жінок. Матеріал фіксували в 7% розчині формаліну впродовж двох тижнів, після чого методом тонкого препарування під контролем бінокулярної лупи вивчали особливості зовнішньої будови та синтопію над'яєчок у плодів цієї вікової групи, проводили їх морфометрію.

Результати досліджень та їх обговорення. У плодів на цій стадії розвитку над'яєчку притаманна, як правило, реторто-

подібна форма (13 плодів). Над'яєчко у вигляді гачка виявлено в 5 плодів, рідше зустрічалася S-подібна форма органа (4 плоди), та над'яєчко у вигляді згладженої літери „С” (2 плоди). У 15 плодів як праве, так і ліве над'яєчка прилягали до задньоприсередньої поверхні відповідного яєчка. Головка над'яєчок була переважно сплющено-округлої форми, її висота коливалася від 4 до 6 мм; тіло над'яєчок, довжиною від 6 до 8 мм, мало витягнуто-веретеноподібну форму; довжина хвоста становила, в середньому, 2 мм. У плода 170 мм ТКД праве і ліве над'яєчка прилягали до бічної поверхні відповідних яєчок. В одному випадку (плід 175 мм ТКД) праве над'яєчко знаходилося вздовж заднього краю однойменного яєчка, а ліве – розміщувалося вздовж заднього краю, і частково, прилягало до бічної поверхні лівого яєчка. У плода 180 мм ТКД праве над'яєчко прилягало до присереднього краю правого яєчка, а ліве над'яєчко розміщувалося вздовж нижнього краю яєчка. В одному спостереженні (плід 190 мм ТКД) праве над'яєчко прилягало до заднього краю, і, частково, до нижньої поверхні правого яєчка, а ліве – до бічної поверхні лівого яєчка. Слід зазначити, що верхній кінець лівого яєчка знаходився вище верхівки головки лівого над'яєчка на 2 мм. У плода 210 мм ТКД праве над'яєчко прилягало до ввігнутого задньонижнього краю правого яєчка. Головка лівого над'яєчка у даного плода виступала над верхнім кінцем лівого яєчка на 3 мм і прилягала до задньої поверхні яєчка, а тіло над'яєчка – до бічного краю лівого яєчка. У плода 215 мм ТКД праве над'яєчко розміщувалося вздовж верхньоприсереднього

краю яєчка, а ліве – вздовж верхнього краю яєчка. В одному випадку (плід 220 мм ТКД) праве над'яєчко розміщувалося вздовж бічного краю яєчка, а ліве над'яєчко прилягало до верхньої поверхні яєчка. Слід зазначити, що у більшості плодів відзначається незначне переважання поздовжніх розмірів головки, тіла та хвоста лівих над'яєчок над правими. Проте, товщина і ширина правого над'яєчка переважає над товщиною і шириною лівого над'яєчка. У плода 5 місяців 175 мм ТКД праве яєчко, овальної форми, займало вертикальне положення та розміщувалося в ділянці клубової ямки. В яєчку розрізнялися заокруглені верхній і нижній кінці, бічна і присередня поверхні, передній і задній краї. Висота правого яєчка становила 6 мм, ширина – 4 мм і товщина – 3 мм. До бічної поверхні та верхнього кінця яєчка прилягав дистальний кінець червоподібного відростка та його брижа. Довжина червоподібного відростка дорівнювала 16 мм. Від нижнього кінця яєчка відходив повідець, довжина тазової частини якого становила 3 мм і товщина – 2 мм. Останній був занурений у глибоке пахвинне кільце. Довжина пахвинної частини повідця дорівнювала 5 мм. До заднього краю яєчка прилягало тіло правого над'яєчка та пухирчасте утворення, округлої форми, яке з'єднувалося з тілом над'яєчка таким чином, що у дослідженого плода головка правого над'яєчка як частина органа була недорозвинена (рис. 1). Висота пухирця становила 2 мм і ширина – 3 мм. Вмістом пухирця була прозора рідина, яка просвічувалася через його тонесеньку стінку. До верхньої та задньої поверхонь пухирця щільно прилягав червоподібний відросток. Довжина тіла над'яєчка дорівнювала 3 мм, а довжина його хвоста – 1 мм. Пазуха правого над'яєчка у вигляді неглибокої борозни, довжиною 3 мм, розміщувалася між тілом над'яєчка та заднім краєм яєчка. Хвіст правого над'яєчка переходив у сім'яиносну протоку, довжина тазової частини якої становила 6 мм. Ліве яєчко, бобоподібної форми, займало горизонтальне положення і розміщувалося на межі між великим тазом і

порожниною малого таза. Висота яєчка становила 7 мм, ширина – 3 мм і товщина – 2 мм. У яєчку розрізнялися присередній і бічний кінці, верхня і нижня поверхні, передній і задній краї. До верхньої поверхні яєчка прилягала петля сигмоподібної ободової кишки. Нижня поверхня яєчка прилягала до задньої поверхні сечового міхура. Присередній кінець яєчка торкався передньобічної поверхні проксимальної частини прямої кишки. Від бічного кінця яєчка відходив повідець, довжина тазової частини якого становила 4 мм і товщина 3 мм. Повідець лівого яєчка також був занурений у глибоке пахвинне кільце. Довжина пахвинної частини повідця лівого яєчка становила 5 мм. До переднього краю яєчка прилягала ліва пупкова артерія, а до заднього краю яєчка на всьому протязі – тіло лівого над'яєчка. Головка лівого над'яєчка, овальної форми, прилягала до лівого сечоводу та бічної стінки прямої кишки. Висота головки над'яєчка дорівнювала 4 мм, довжина тіла над'яєчка – 5 мм і довжина хвоста – 2 мм. Між тілом над'яєчка та заднім краєм яєчка визначалася пазуха над'яєчка, висотою 3 мм і глибиною 1 мм. Від хвоста над'яєчка відходила сім'яиносна протока, довжина тазової частини якої становила 9 мм. При дослідженні плода людини 6 місяців 215 мм ТКД праве яєчко, овальної форми, займало вертикальне положення та розміщувалося у нижній ділянці клубової ямки. У яєчку розрізнялися верхній і нижній кінці, бічна і присередня поверхні, ввігнутий передній і випуклий задній краї. Висота правого яєчка становила 8 мм, ширина – 5 мм і товщина – 4 мм. Від нижнього кінця яєчка відходив повідець, довжина тазової частини якого становила 11 мм, товщина – 5 мм, а довжина пахвинної частини повідця дорівнювала 8 мм. До верхньої частини переднього краю яєчка прилягала півмісяцевої форми головка правого над'яєчка, висотою 5 мм. Вздовж переднього краю яєчка розміщувалося тіло над'яєчка, довжиною 4 мм, яке з'єднувалося з його головкою звуженою частиною, товщиною 2 мм, у вигляді шийки над'яєчка (рис. 2). Вздовж

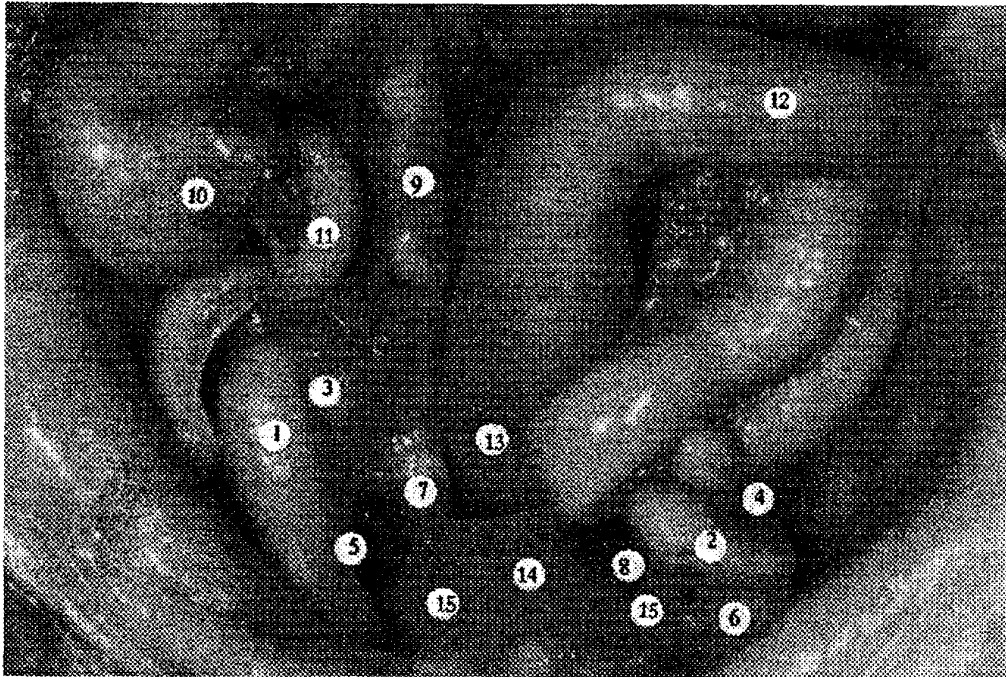


Рис. 1. Органи черевної порожнини і таза плода 175 мм ТКД. Макропрепарат. Зб. х 4,3. 1 – праве яєчко; 2 – ліве яєчко; 3 – кіста головки правого над'яєчка; 4 – ліве над'яєчко; 5 – повідець правого яєчка; 6 – повідець лівого яєчка; 7 – права сім'явиносна протока; 8 – ліва сім'явиносна протока; 9 – правий сечовід; 10 – сліпа кишка; 11 – червоподібний відросток; 12 – сигмоподібна ободова кишка; 13 – пряма кишка; 14 – сечовий міхур; 15 – пупкові артерії.

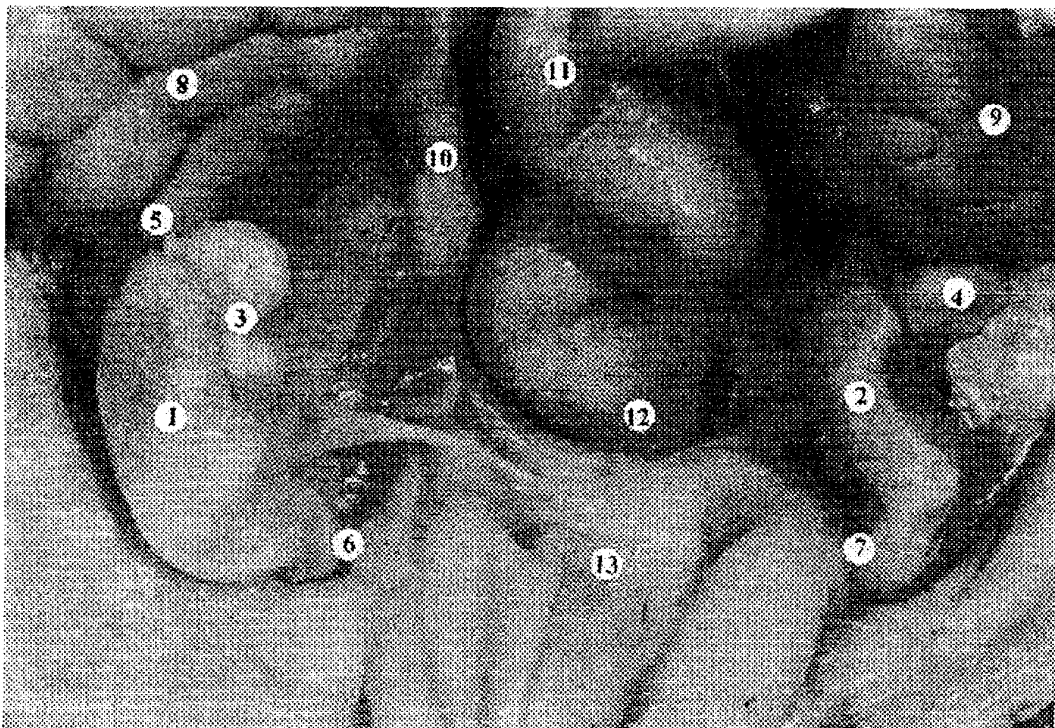


Рис. 2. Органи черевної порожнини і таза плода 215 мм ТКД. Праве яєчко і над'яєчко – присередня поверхня. Макропрепарат. Зб. х 2,1. 1 – праве яєчко; 2 – ліве яєчко; 3 – праве над'яєчко; 4 – ліве над'яєчко; 5 – привісок правого над'яєчка; 6 – повідець правого яєчка; 7 – повідець лівого яєчка; 8 – права нирка; 9 – ліва нирка; 10 – правий сечовід; 11 – сигмоподібна ободова кишка; 12 – пряма кишка; 13 – сечовий міхур.

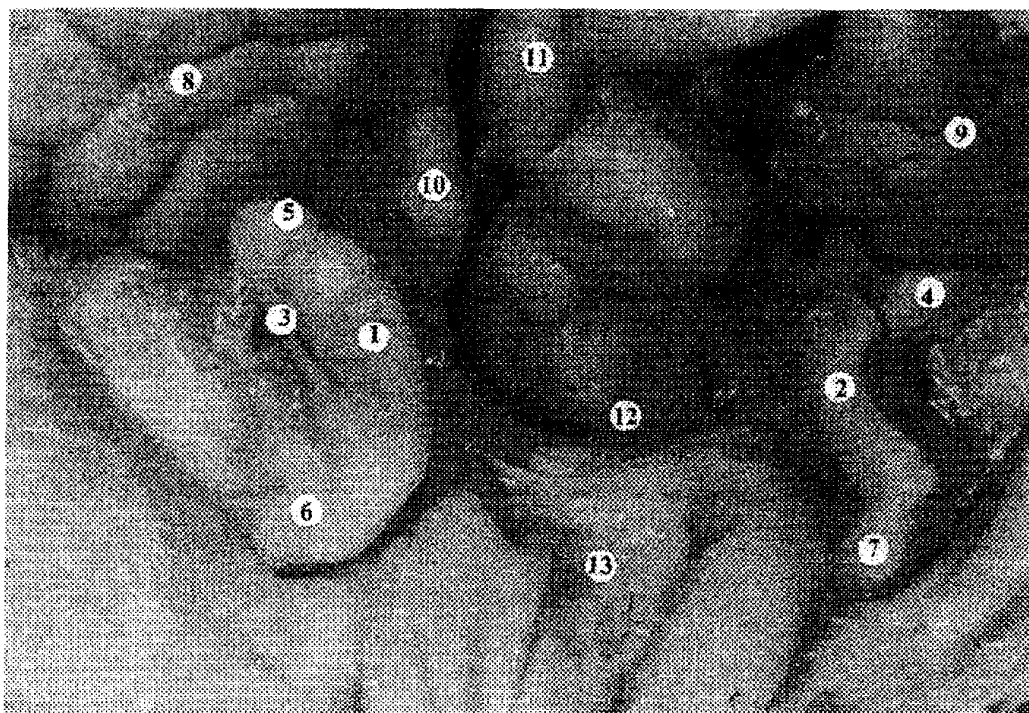


Рис. 3. Органи черевної порожнини і таза плода 215 мм ТКД. Праве яєчко і над'яєчко – бічна поверхня. Макропрепарат. 3б. х 2,1. 1 – праве яєчко; 2 – ліве яєчко; 3 – праве над'яєчко; 4 – ліве над'яєчко; 5 – привісок правого над'яєчка; 6 – повідець правого яєчка; 7 – повідець лівого яєчка; 8 – права нирка; 9 – ліва нирка; 10 – правий сечовід; 11 – сигмоподібна ободова кишка; 12 – пряма кишка; 13 – сечовий міхур.

заднього краю та частково бічної поверхні правого яєчка розміщувалося тіло над'яєчка, довжиною 5 мм, яке як і описане тіло над'яєчка, з'єднувалося з головкою дещо звуженою частиною, товщиною 2 мм (рис. 3). Ліве яєчко, бобоподібної форми, займало косе положення і розміщувалося на межі між великим тазом і порожниною малого таза. Висота яєчка становила 7 мм, ширина – 5 мм і товщина – 3 мм. У яєчку розрізнялися верхній і нижній кінці, бічна і присередня поверхні, передній і задній краї. Яєчко своєю присередньою поверхнею прилягало до задньобічної поверхні сечового міхура. Нижній кінець лівої нирки прилягав до головки лівого над'яєчка. Слід зазначити, що ворота нирки знаходилися в середній ділянці її задньої поверхні. Нижня петля сигмоподібної ободової кишки прилягала до верхнього кінця лівого яєчка. Від нижнього кінця яєчка відходив повідець, занурений у глибоке пахвинне кільце. Довжина тазової частини повідця становила 9 мм і товщина – 5 мм,

при цьому довжина пахвинної його частини дорівнювала 7 мм. Визначалася брижа лівого яєчково-над'яєчкового комплексу, довжиною 3 мм і шириною 6 мм, яка прикріплювалася на рівні пограничної лінії до поперекової фасції. Головка лівого над'яєчка, округлої форми, висотою 4 мм, знаходилася над верхнім кінцем яєчка. Тіло над'яєчка, довжиною 6 мм, прилягало до бічної поверхні яєчка. Пазуха лівого над'яєчка, висотою 3 мм і глибиною 2 мм, розміщувалася між бічною поверхнею яєчка та тілом над'яєчка.

Висновки.

1. Процес становлення синтопії над'яєчка у плодовому періоді є достатньо динамічним та знаходиться у тісному зв'язку з процесом опускання яєчка.

2. Порушення ембріотопографічних кореляцій у ранньому періоді онтогенезу призводить до змін в динаміці нормального формоутворювального процесу внутрішніх чоловічих сечостатевих органів у плодів людини.

Перспективи подальших досліджень. Проведене дослідження передбачає доцільність поглибленого вивчення морфогенезу органів сечостатевої системи з урахуванням взаємозв'язків і взаємовпливу між останніми впродовж плодового періоду розвитку людини.

Список літератури

1. Ахтемійчук Ю.Т. Органогенез заочеревинного простору. – Чернівці: Прут, 1997. – 148 с. – 2. Боднар Б.М., Тіктінський В.С., Тлока В.А. та ін. Деякі морфологічні причини крипторхізму у дітей // Матер. наук. конф., присв. 100-річчю з дня народж. проф. М.Г. Туркевича "Акт. пит. морфогенезу". – Чернівці, 1994. – С. 27. – 3. Пішак В.П., Хмара Т.В. Морфологічні аспекти природжених вад над'яєчок // Тези доп. ювілейного VIII з'їзду Всеукр. лікар. товариства (ВУЛТ), присвяч. 15-річчю організації (м. Івано-Франківськ, 21-22.04.2005). – Київ, 2005. – С. 408. – 4. Хмара Т.В. Рідкісний варіант синтопії яєчка і над'яєчка у плода 5 місяців // Укр. морфол. альманах. – 2004. – Т. 2, № 1. – С. 75-77. – 5. Хмара Т.В. Топографо-анатомічні особливості яєчок і над'яєчок у плода 6 місяців // Тези II Міжнарод. наук.-практ. конф. „Здорова дитина: здоровій дитині – здорове середовище”. – Чернівці, 2004. – С. 37. – 6. Хмара Т.В. Природжена вада яєчок у плода 8 місяців // Клін. анатомія та оперативна хірургія. – 2004. – Т. 3, № 3. – С. 63. – 7. Хмара Т.В. Відхилення від нормального ходу морфогенезу мезонефроса та його похідних у внутрішньоутробному періоді розвитку людини // Наук. вісник Ужгородського університету, серія „Медицина”. – 2005. – Вип. 24. – С. 38-42. – 8. Юшков П.В., Пищулин А.А., Яровая И.С., Деркач Д.А. Патогенез и клиническая морфология врождённых нарушений половой дифференцировки // Архив патологии. – 2002. – Т. 64, № 4. – С. 49-52.

УДК: 611.631

МОРФОЛОГИЧЕСКИЕ ПРЕДПОСЫЛКИ ВОЗНИКНОВЕНИЯ ВРОЖДЁННЫХ ПОРОКОВ ПРИДАТКОВ ЯИЧЕК

Пишак В.П., Хмара Т.В.

Резюме. С помощью морфологических методов изучены анатомические особенности строения и синтопии придатков яичек у плодов человека 170-220 мм ТКД. Придаткам как правого, так и левого яичек характерна преимущественно ретортовидная форма. Наблюдается незначительное преобладание вертикальных размеров головки, тела и хвоста придатка левого яичка над соответствующими размерами придатка правого яичка. Толщина и ширина придатка правого яичка превосходит толщину и ширину придатка левого яичка. У 5-месячного плода (175 мм ТКД) головка придатка правого яичка была значительно меньших размеров, чем у большинства плодов данной возрастной группы. Вблизи головки обнаружена киста, заполненная прозрачной жидкостью, которая прикреплялась узкой, короткой ножкой к телу придатка правого яичка. У 6-месячного плода (215 мм ТКД) головка придатка правого яичка полулунной формы прилежала к верхней части переднего края яичка. С головкой придатка соединялись различной длины и толщины два тела придатка правого яичка, которые располагались соответственно вдоль переднего и заднего краев яичка. В месте соединения головки с телами придатка правого яичка определялось сужение в виде шейки. У данного плода ворота левой почки располагались на задней поверхности органа, а также обнаружен двусторонний нефроптоз.

Ключевые слова: придаток яичка, плод, человек.

UDC: 611.631

MORPHOLOGIC PRECONDITIONS OF THE ORIGINATION OF CONGENITAL ABNORMALITIES OF THE EPIDIDYMUS

Pishak V.P., Khmara T.V.

Summary. The anatomical specific characteristics of the structure and syntopy of the epididymides in human fetuses, measuring 170-220 mm of the parieto-coccygeal length (PCL) have been studied by means of morphologic methods. The retort-shaped form is characteristic predominantly of both the left and right epididymides. A slight predomination of vertical sizes of the head, body and tail of the left epididymus over the corresponding dimensions of the right epididymus is observed. The thickness and width of the right epididymus exceeds the thickness and width of the left epididymus. The head of the

right epididymus in a 5-month old fetus (175 mm PCL) was of considerably smaller sizes than in the majority of the fetuses of this particular year class. A cyst filled with a transparent fluid and attached with its narrow, short peduncle to the body of the right epididymus was detected close to the head. In a 6-month old fetus (215 mm PCL) the head of the right epididymus of a semilunar shape adjoined the upper portion of the epididymal anterior margin. The two bodies of the right epididymus of diverse length and thickness located along the anterior and posterior epididymal margins respectively were connected with the epididymal head. At the site of the junction of the head with the bodies of the right epididymides there occurred a narrowing in the form of a neck. The left hilus renalis of the fetus under study was located on the posterior surface of the organ and bilateral nephroptosis was also disclosed.

Key words: epididymus, fetus, human being.

Стаття надійшла 18.10.2005 р.