

ОСОБЛИВОСТІ БУДОВИ І СИНТОПІЯ ГОРТАНІ У НОВОНАРОДЖЕНИХ

О.-М.В.Попелюк

Кафедра анатомії людини (зав. – проф. Б.Г.Макар) Буковинського державного медичного університету, м. Чернівці

Резюме. За допомогою морфологічних методів визначено, що гортань новонароджених людини має лійкоподібну форму, представлена трьома відділами і розташована відносно високо. Пластинка перснеподібного хряща різко нахилена дозад, голосові м'язи розвинуті слабо, слизова оболонка і сполучнотканинна основа тонкі.

Ключові слова: гортань, новонароджені, людина, анатомія.

Гортань – важливий орган голосоутворення. Порушення голосу в дітей дошкільного віку, за різними даними, становить від 6 до 23 % [1, 2]. Оскільки комунікативні навички нині відіграють важливу роль, функція фонації у дитини стає дедалі актуальнішою проблемою [3-5]. Досконале вивчення будови гортані в ранньому періоді онтогенезу сприятиме запобіганню виникненню патології та поліпшенню діагностики морфологічно зумовлених розладів фонації [6].

Мета дослідження. Вивчити особливості макро- та мікроскопічної анатомії гортані у новонароджених людини.

Матеріал і методи. Дослідження виконано на 10 трупах новонароджених методами макромікропрепарування, виготовлення топографо-анатомічних зрізів та морфометрії. Статистичну обробку одержаних даних проведено за методом Р.Б.Стрелкова.

Результати дослідження та їх обговорення. Гортань у новонароджених дітей розташована відносно високо. Її верхня межа визначається на рівні II-III шийних хребців, нижня – на рівні III-IV шийних хребців. Надгортанник майже торкається заднього краю язичка м'якого піднебіння, його верхній край топічно відповідає I шийному хребцю. Бічні краї ввігнуті досередини час-

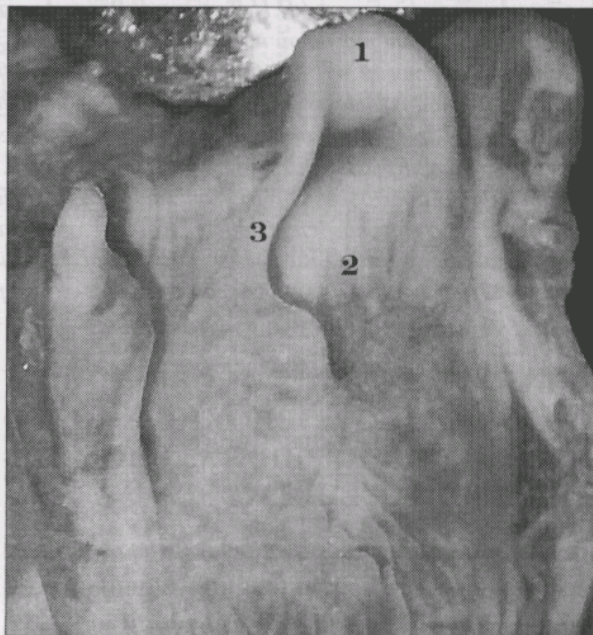


Рис. Гортань новонародженого – 480,0 мм тім'яно-п'яткової довжини. Макропрепарат. Зб. 2,5^x: 1 – надгортанний хрящ; 2 – вхід у гортань; 3 – бічні краї надгортанника.

тіше на препаратах чоловічої статі (рис.). Надгортанний хрящ широкий і відносно короткий. Його поперечний розмір становить $11,0 \pm 0,48$ мм, довжина – $5,6 \pm 0,24$ мм. Клітковина, що оточує гортань, пухка, передтрахеїна пластинка шийної фасції тонка. Товста під'язикова кістка розташована в гори-

зонтальній площині на рівні II шийного хребця. Частина кістки представлена кістковою тканиною. Висота її тіла не перевищує 8,0 мм ($7,2 \pm 0,48$ мм). Добре виражені великі роги. При згинанні голови щитоподібний хрящ прилягає до під'язикової кістки. На рівні верхнього краю щитоподібного хряща загальна сонна артерія ділиться на зовнішню і внутрішню сонні артерії. На двох препаратах біфуркація артерії визначалася вище на 5,0 мм та 15,0 мм від верхнього краю щитоподібного хряща, на одному – на 10,0 мм нижче цього рівня. Спереду гортань прикрита недостатньо вираженими груднинно-щитоподібними, груднинно-під'язиковими і щито-під'язиковими м'язами. Внаслідок високого розташування щитоподібна залоза верхніми полюсами виражених бічних часток досягає рівня верхнього краю щитоподібного хряща, охоплює гортань з боків.

Гортань має лійкоподібну форму, фронтальний діаметр переважає над сагітальним. Вертикальний розмір її становить $15,5 \pm 0,48$ мм. Вертикальна вісь гортані нахилена дозад. На рівні верхньої межі надгортанника добре виражена глотково-надгортанна складка. Щитоподібний хрящ розташований на рівні III шийного хребця. Його висота становить $9,7 \pm 0,72$ мм, ширина – $20,1 \pm 2,4$ мм. Величина кута між пластинками хряща – $90-95^\circ$, висота дуги перснеподібного хряща – $2,5 \pm 0,24$ мм). Пластинка зазначеного хряща різко нахилена дозад. Добре сформовані черпакувато-надгортанні складки. На поверхні слизової оболонки визначаються випини в порожнину гортані черпакуватих, клиноподібних та ріжкуватих хрящів.

Вхід у гортань розташований під гострим кутом. Порожнина гортані представле-

на трьома відділами. Передня стінка її верхнього відділу низька. Середній відділ обмежений короткими голосовими зв'язками, які розташовані відносно високо. Довжина зв'язок не перевищує 62,0 мм ($58,9 \pm 1,68$ мм). Латеральніше зв'язок знаходяться слабко розвинуті голосові м'язи. Щілина між зв'язками вузька і коротка, топічно відповідає рівню II-III шийних хребців. Слизова оболонка і сполучнотканинна основа тонкі, в них виявляються широкопетлисті судинні сітки. Голосові складки і складки присінка гортані розташовані в горизонтальній площині.

Верхня гортанна артерія під кутом відходить від верхньої щитоподібної артерії (в одному випадку – від зовнішньої сонної артерії), а нижня гортанна артерія – від нижньої щитоподібної. Остання прямує доверху, проходить через задній персне-щитоподібний м'яз і досягає слизової оболонки гортані. Персне-щитоподібна гілка починається від верхньої щитоподібної артерії, вступає в персне-щитоподібний м'яз і персне-щитоподібну зв'язку, слизову оболонку нижнього відділу гортані, де ділиться на гілки меншого калібру. Венозні судини розподілені рівномірно, більше виражені в нижньому відділі гортані.

Висновки. 1. У гортані новонароджених, яка має лійкоподібну форму, розрізняють три відділи, її вертикальна вісь нахилена дозад. 2. Слизова оболонка і сполучнотканинний шар гортані тонкі, на поверхні слизової оболонки визначаються випини черпакуватих, клиноподібних та ріжкуватих хрящів; голосові м'язи розвинуті слабко.

Перспективи подальших досліджень. Доцільно вивчити будову та топографо-анатомічні взаємовідношення гортані із суміжними структурами у плодovому періоді.

Література

1. Структура и ранняя симптоматика врожденных заболеваний гортани и трахеи / Д.Г.Чирешкин, И.В.Маслова, Е.К.Онуфриева [и др.] // Вест. оториноларингологии. – 1996. – № 5. – С. 13-18.
2. Harrison D.F. laryngeal morphology in sudden unexpected death in infants / D.F.Harrison // The J. of Laryng. and Otol. – 2007. – V. 105. – P. 646-650.
3. Ferguson C.F. Congenital abnormalities of the infant larynx / C.F.Ferguson // Ann. Otol.

Rhinol. Laryngol. – 1999. – V. 76. – P. 744-752. 4. *Pediatric laryngology and bronchoesophagology* / L.D.Holinger, R.P.Lusk, C.G.Green [et al.]. – Philadelphia-NY: Lippincott-Raven, 1997. – 402 p. 5. Генетические аспекты врожденной патологии гортани и трахеи / И.В.Маслова, В.Г.Солониченко, Ю.Л.Солдатский [и др.] // *Вест. оториноларингологии.* – 1999. – № 2. – С. 30-33. 6. *Pontes P. Vocal Nodules and Laryngeal Morphology* / P.Pontes, L.Kyrillos, M.Behlau // *J. of Voice.* – 2002. – V. 16. – P. 408-414.

ОСОБЕННОСТИ СТРОЕНИЯ И СИНТОПИЯ ГОРТАНИ У НОВОРОЖДЕННЫХ

Резюме. С помощью морфологических методов определено, что гортань у новорожденных человека имеет воронкообразную форму, представлена тремя отделами и расположена относительно высоко. Пластинка перстневидного хряща резко наклонена кзади, голосовые мышцы развиты слабо, слизистая оболочка и соединительнотканый слой тонкие.

Ключевые слова: гортань, новорожденные, человек, анатомия.

THE PECULIARITIES OF THE LARYNGEAL STRUCTURE AND SYNTOPIA IN HUMAN NEWBORNS

Abstract. By means of morphologic methods of research it has been found out that the larynx has a funnel-like shape, it is represented by three portions and is situated relatively high. The lamina of the cricoid cartilage is sharply tilted backwards. The vocal chords are underdeveloped. The mucous tunic of the larynx and the connective tissue matrix are thin.

Key words: larynx, newborns, human, anatomy.

Bukovinian State Medical University (Chernivtsi)

Надійшла 06.06.2008 р.
Рецензент – проф. А.С.Головацький (Ужгород)