

© Бойчук Т.І., Ткачук С.С., Волков К.С., 2011

УДК 616.37-008.64:616.831-005.1-091

МОРФОЛОГІЧНІ ЕКВІВАЛЕНТИ ІШЕМІЧНО-РЕПЕРFUЗІЙНОГО ПОШКОДЖЕННЯ НОВОЇ КОРИ ТА ГІПОКАМПА ЩУРІВ

Т.І.Бойчук, С.С.Ткачук, К.С.Волков

Буковинський державний медичний університет (м. Чернівці), Тернопільський державний медичний університет імені І.Я.Горбачевського

Резюме. Установлено, що в старих щурів неповна глобальна ішемія-реперфузія головного мозку призводить до істотніших змін форми, будови, вмісту нейронів і гліоцитів та перикапілярних просторів у структурах нової кори та гіпокампа порівняно з дорослими.

Ключові слова: головний мозок, двобічна каротидна ішемія-реперфузія, електронна мікроскопія, експеримент.

Однією з найглубніших ланок у ланцюзі морфофункціональних змін, якими супроводжується старіння організму, є старіння мозку, яке часто випереджає соматичні прояви [1]. Механізми старіння мозку та його пошкодження при ішемії-реперфузії мають багато точок дотику і дуже важко виявити ту грань, де фізіологічне старіння центральної нервової системи може перейти у віковий нейродегенеративний процес [2, 3]. Можна вважати, що старіючий мозок має певний ступінь готовності і схильності до ініціації ішемічно-реперфузійних механізмів пошкодження [4, 5]. Однак тривалі дослідження цих питань не дали однозначної відповіді щодо особливостей патогенезу ішемічно-реперфузійного пошкодження мозку при його старінні.

Мета дослідження. Вивчити патоморфологічні зміни в тканинах кори головного мозку та гіпокампа при двобічній каротидній ішемії-реперфузії в експерименті.

Матеріал і методи. Дослідження проведено на білих нелінійних самцях щурів 5- і 22-місячного віку. У частини тварин обох вікових груп моделювали неповну глобальну ішемію-реперфузію головного мозку шляхом кліпсування обох загальних сонних артерій протягом 20 хв [6] під каліпсоловим наркозом (75 мг/кг), реперфузію здійснювали впродовж години. У тварин контрольних груп виділяли обидві загальні сонні артерії, подразнювали їх стінку, не припиняючи кровотоку. Після декапітації під каліпсоловим наркозом забирали головний мозок за координатами стереотаксичного атласу [7], виділяли

кору лобової (КЛЧ) і потиличної (КПЧ) часток, поля гіпокампа СА1, СА2, СА3. Для світлооптичної мікроскопії частину матеріалу фіксували в 10 % розчині нейтрального формаліну, а після відповідного гістологічного оброблення заливали в парафін і виготовляли гістологічні зрізи товщиною 10-15 мкм, фарбували їх толуїдиновим синім за методом Ніссля і вивчали під світлооптичним мікроскопом "Биолам Ломо С11". Частину матеріалу з ідентичними структурами фіксували у 2,5 % розчині глутаральдегіду (рН 7,3-7,4), через 60 хв переносили в буферний розчин на 20-30 хв і протягом години фіксували в 1 % розчині чотирьохокису осмію на буфері Міллонга. Після дегідратації в спиртах і ацетоні матеріал заливали в суміші епоксидних смол і аралдиту, виготовляли ультратонкі зрізи за допомогою ультрамікромому УМІТ-7, фарбували їх 1 % водним розчином уранілацетату, контрастували цитратом свинцю [8] та аналізували за допомогою електронного мікроскопа ПЕМ-125К. Вивчали форму нейронів і гліоцитів та їх органел, їх здатність до фарбування. Всі дослідження виконані з дотриманням Конвенції Ради Європи про охорону хребетних тварин, що використовуються в експериментах (1986).

Результати дослідження та їх обговорення. При світлооптичній мікроскопії встановлено, що структурна організація КЛЧ і КПЧ дорослих контрольних щурів схожа. Переважають нормохромні нейрони. У пірамідних клітинах відносно рівномірно розташовані грудки базо-

фільної речовини, ядра клітин округлої форми, світлі, пухирцеподібні, з чіткими ядерцями (рис. 1). Електронна мікроскопія кори великого мозку тварин даної групи свідчить, що більшість клітин мають електроннопрозорі ядра з чіткою каріолемою, вузьким, рівномірним перинуклеарним простором. У середньої щільності нейроплазмі розташовані неширокі канальці гранулярного ендоплазматичного ретикулуму (ГЕР), на його мембранах багато рибосом. Спостерігаються багато вільних рибосом і полісом, диктіосоми комплексу Гольджі. Мітохондрії з чіткими кристами та електроннопрозорим матриксом. Наявні невеликі, круглі, осміофільні лізосоми (рис. 2).

При світлооптичній мікроскопії кори великого мозку старих щурів встановлено переважання нормохромних нейронів, однак є й гіпохромні, зі збільшеними тілами, світлою нейроплазмою і ядром, а також гіперхромні зі зменшеними тілами, пікнотичними ядрами

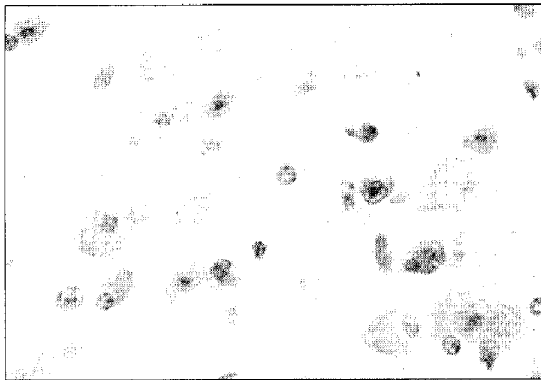


Рис. 1. Мікроскопічна будова кори потиличної частки мозку дорослого щура (контроль). Забарвлення за методом Ніссля. 3б. 400°.

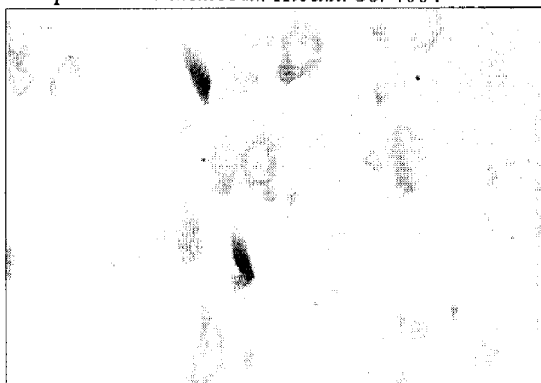


Рис. 3. Структурна організація кори потиличної частки мозку старого щура. Забарвлення за методом Ніссля. 3б. 400°.

(рис. 3). При електронній мікроскопії в КЛЧ: КПЧ виявили "світлі" нейрони зі зменшеною щільністю органел в електроннопрозорій гіал плазмі, зниженою протяжністю канальців ГЕР їх нерівномірними розширеннями, частково фрагментацією, зменшеною кількістю рибосом на мембранах, вільних полісом, мітохондрій. Комплекс Гольджі мало цистерн, вакуолей і пухирців (рис. 4). В електроннопрозорій каріоплазмі мало рибосомальних гранул, ядерця виявляються рідко. Наявні включення ліпофусцину. Виявляються гіперхромні нейрони з ядрами не правильної форми і частковою деструкцією органел, зменшенням числа рибосом, полісом, мітохондрій, вогнищевим розширенням канальців ГЕР і цистерн комплексу Гольджі в нейроплазмі.

Світлооптичний аналіз КЛЧ і КПЧ дорослих щурів після ішемії-реперфузії виявив деструкцію

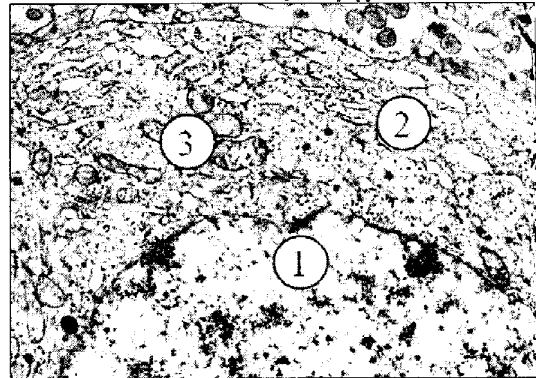


Рис. 2. Електронограма нейрона кори потиличної частки мозку дорослого щура (контроль). Електроннопрозора каріоплазма (1), розвинені канальці гранулярного ендоплазматичного ретикулуму (2), мітохондрії (3). 3б. 12000°.

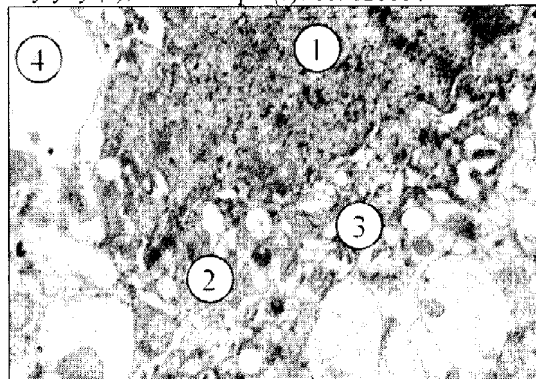


Рис. 4. Електронограма темного нейрона кори лобової частки старого щура. Висока електронна щільність каріо- (1) і нейроплазми (2), розширення канальців гранулярного ендоплазматичного ретикулуму (3), набряклі відростки глії (4). 3б. 12000°.

руктивні зміни численних нейрокитів з ознаками гіпохромії різного ступеня, гіперхромії і пікнозу (рис. 5). Субмікроскопічно в обох ділянках кори виявлені нейрокити з електроннопрозорою каріоплазмою, невеликими інвагінаціями в каріолемі, зменшенням кількості ядерних пор, відсутністю ядерців, зменшенням у світлій нейроплазмі кількості каналців ГЕР, рибосом, полісом, що відповідає тигролізу і гіпохромному стану нейрокитів при світлооптичній мікроскопії. Багато мітохондрій зі світлим матриксом, частково пошкодженими кристами, частина з них гіпертрофовані (рис. 6). В обох ділянках кори виявлено "темні" нейрокити, деформовані, з ядрами неправильної форми, зменшеної площі, нерівними контурами каріолемі, осміофільною каріоплазмою, нечіткими ядерними мембранами і ядерними порами, без ядерців, що свідчить про пікнотичний стан ядра. Нейроплазма електроннощільна, з нерівномірно розширеними каналцями ГЕР та цистерн комплексу Гольджі. Їх мітохондрії вакуоле-

подібні, зі світлим матриксом і редукованими кристами. У нейроплазмі є первинні і вторинні лізосоми, місцями – мієліноподібні тільця. У нейропілі з ознаками набряку структур наявні різної форми і розмірів світлі відростки глії.

Світлооптична мікроскопія КЛЧ і КПЧ мозку старих щурів після ішемії-реперфузії виявила істотні деструктивні зміни всіх структурних компонентів сірої речовини. Наявні гіпохромні і різко гіпохромні нейрокити зі значним ступенем тигролізу, а також значно виражений гіперхроматоз частини клітин (рис. 7). При електронній мікроскопії виявлено "світлі" і "темні" клітини. "Світлі" мають круглі ядра без ядерців, інвагінації каріолемі, електроннопрозору каріоплазму. В їх нейроплазмі органел мало, каналці ГЕР розширені, фрагментовані, на мембранах мало рибосом та полісом. Мітохондрії нечисленні, зі світлим матриксом та одиничними кристами (рис. 8). Має місце роз-




Рис. 5. Мікроскопічні зміни кори лобової частки мозку дорослого щура при ішемії-реперфузії. Забарвлення за методом Ніссля. Зб. 400 \times .

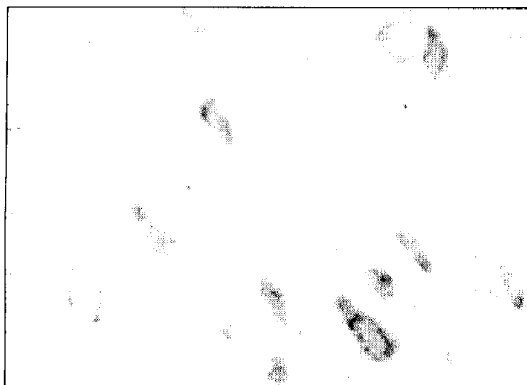


Рис. 7. Мікроскопічні зміни кори лобової частки мозку старого щура при ішемії-реперфузії. Забарвлення за методом Ніссля. Зб. 400 \times .

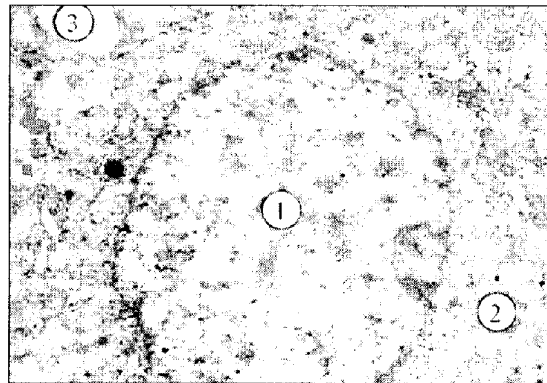


Рис. 6. Електроннограма світлого нейрокита кори лобової частки мозку при ішемії-реперфузії. Електроннопрозора каріоплазма (1) і нейроплазма (2), ніжка астроцита (3). Зб. 12000 \times .

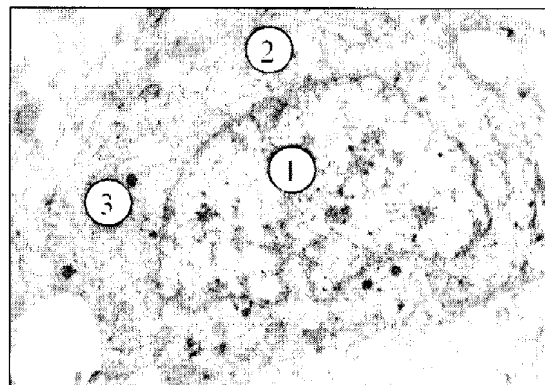


Рис. 8. Електроннограма нейрокита кори лобової частки мозку старого щура при ішемії-реперфузії. Електроннопрозора каріо- (1) і нейроплазма (2), деструктивно змінені органи (3). Зб. 12000 \times .

ширення та дезінтеграція цистерн і вакуолей комплексу Гольджі. У "темних" нейронах ядра зменшені, з нерівною каріолею, вогнищево збільшеними ділянками перинуклеарного простору. Канальці ГЕР із потовщеннями, незначною кількістю рибосом на мембранах. Цистерни і вакуолі комплексу Гольджі розширені, дезорганізовані. Мітохондрії неправильної форми, з гомогенізованим матриксом і незначною кількістю крист. Виявляються вторинні осміофільні лізосоми.

Структурна організація нейронів полів CA1 і CA2 гіпокампа дорослих тварин подібна. В їх складі переважають нормохромні нейрони з помірною кількістю малих грудок базифільної речовини в нейроплазмі, є також незначна кількість гіперхромних і гіпoxромних нервових клітин (рис. 9). Ядра нормохромних клітин кулясті, зі світлою каріоплазмою, інтен-

сивно базифільними ядерцями. Поодинокі гіперхромні клітини менших розмірів, їх нейрокаріоплазма забарвлені інтенсивніше, неправильної форми ядра ущільнені, з нерівною каріолею. Нейрони поля CA3 мають більші розміри, площу нейроплазми та грудки базифільної речовини, а також більшу кількість гіперхромних клітин порівняно з полями CA1 і CA2 (рис. 10).

Електронномікроскопічний аналіз показав, що в полях гіпокампа CA1-CA2 дорослих щурів нейрони розташовані компактно, мають округло-овальні ядра з великими ядерцями, електроннопрозорою каріоплазмою, чітко контурованою каріолею та ядерними порами. Нейроплазма малої площі, з помірною щільністю органел, є багато рибосом і полісом, трапляються осміофільні лізосоми. Мітохондрії мають помірну електронну щільність матриксу й чіткі




Рис. 9. Структурна організація поля CA1 гіпокампа дорослого щура (контроль). Компактно розташовані нормохромні нейрони. Забарвлення за методом Ніссля. Зб. 400 \times .

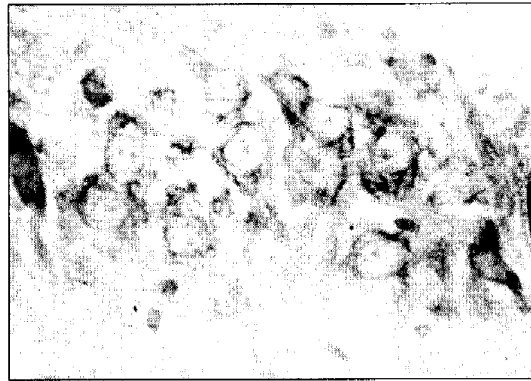


Рис. 10. Структурна організація поля CA3 гіпокампа дорослого щура (контроль). Нормохромні нейрони компактно розташовані смужкою. Забарвлення за методом Ніссля. Зб. 400 \times .

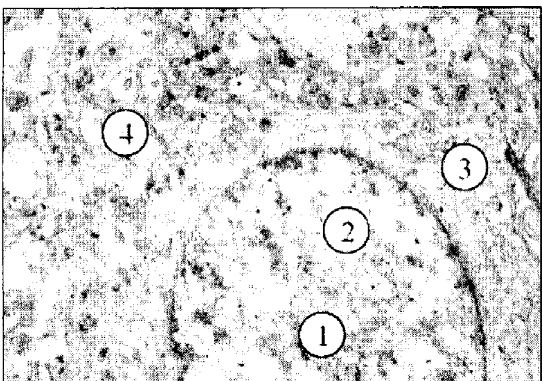


Рис. 11. Електроннограма нейрона поля CA1 гіпокампа дорослого щура (контроль). Кругле ядро (1), світла каріоплазма (2), малий об'єм цитоплазми (3), окремі канальці гранулярного ендоплазматичного ретикулу (4). Зб. 12000 \times .

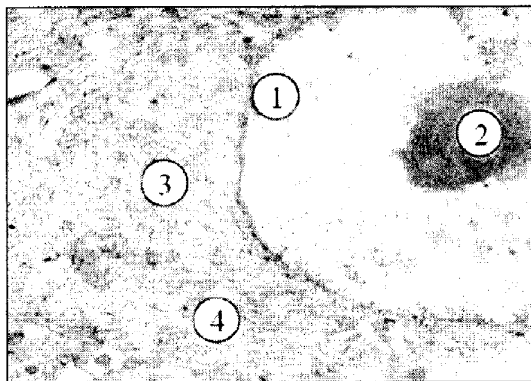


Рис. 12. Електроннограма нейрона поля CA3 гіпокампа дорослого щура (контроль). Фрагмент ядра (1), ядерце (2), помірний об'єм цитоплазми (3), канальці гранулярного ендоплазматичного ретикулу (4). Зб. 12000 \times .

кристи. Канальці ГЕР вузькі, короткі, на поверхні їхніх мембран багато рибосом (рис. 11). Диктіосоми комплексу Гольджі складаються з декількох плоских паралельно розташованих цистерн, окремих пухирців і вакуолей. У полі СА3 значна частина нейронів має більші, ніж клітини полів СА1 і СА2 тіла, їх ядра в каріоплазмі мають більше осміофільних грудок гетерохроматину. Каріолема на окремих ділянках нерівна, утворює невеликі інвагінації. Площа нейроплазми та щільність органел теж більша, як і розміри диктіосом комплексу Гольджі. На мембранах каналців ГЕР багато рибосом, полісом. У нейроплазмі помірна кількість нерівномірно розташованих мітохондрій, невеликих, з матриксом помірної електронної щільності та добре контурованими кристами (рис. 12).

Світлооптичний аналіз гіпокампа старих щурів виявив зменшення щільності розташування нейронів, місцями – просвітлення нейропіля. У всіх полях, особливо в полі СА3, зростає кількість змінених клітин, гіперхромних нейронів зі зменшеними тілами, інтенсивним базофільним забарвленням нейро- і каріоплазми. Ядра з ознаками каріопікнозу (рис. 13). Субмікроскопічно в полях гіпокампа СА1 та СА2 частина нейронів має електроннощільну каріоплазму та темну осміофільну нейроплазму зменшеної площі, з розширеними, місцями фрагментованими каналцями ГЕР, мембрана яких має малу кількість рибосом. Цистерн комплексу Гольджі мало, вони нерівномірно потовщені і фрагментовані. Мітохондрії малі, в них погано виявляються кристи. В ядрах збільшений вміст гетерохроматину, каріолема хвиляста, має значні інвагінації, ядерних пор мало.

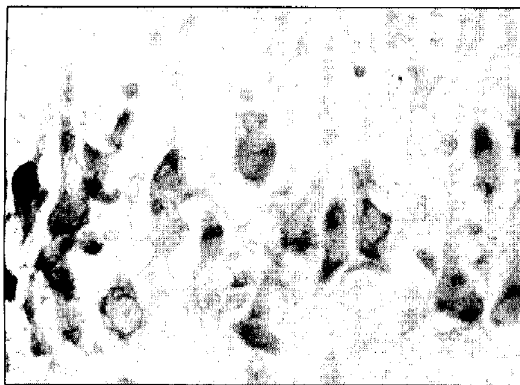

Рис. 13. Мікроскопічна організація поля СА3 гіпокампа старого щура. Гіперхромні і пікноморфні нейрони з базофільною нейроплазмою і каріоплазмою. Забарвлення за методом Ніссля. 36. 400 \times .

Перинуклеарний простір місцями збільшений або звужений. Кількість темних нейронів з електроннощільною нейроплазмою в полі СА3 більша порівняно з полями СА1 і СА2, однак площа їх нейроплазми менша, а вікові зміни ядра та структурних компонентів нейроплазми, описані вище, суттєвіші (рис. 14).

Світлооптичне вивчення патоморфології гіпокампа після ішемії-реперфузії в дорослих щурів свідчить, що впорядкованість та щільність розташування нейронів у його полях не страждає, однак у полях СА1 та СА2 з'являються гіпохромні клітини з ознаками тигролізу. Тіла цих нейронів округлені, відростки потовщені, нейроплазма світла, набрякла, з малим вмістом грудок базофільної речовини (рис. 15). У полі СА3 теж виявляються гіпохромні нейрони з вищеписаними змінами, однак тут наявні і гіперхромні клітини зі зменшеними тілами та тонкими відростками (рис. 16). Ультраструктурно нейрони полів СА1 та СА2 мають світлу нейроплазму з невисоким вмістом органел. Порушення структури мітохондрій відображає їх гіпофункцію і недостатність енергетичного обміну. Непротяжні каналці ГЕР розширені, на їх мембранах мало рибосом, вільних рибосом, полісом. Ядра округлої форми, каріоплазма електроннопрозора. Ядерні мембрани збережені, чітко контуровані, перинуклеарні простори місцями потовщені (рис. 17). У полі СА3 теж наявні світлі з набряклою нейроплазмою нейрони, однак площа нейроплазми і кількість органел в ній більша, ніж в клітинах полів СА1 і СА2. В мітохондріях мало крист, світлий мітохондріальний матрикс. Окремі органели гіпер-

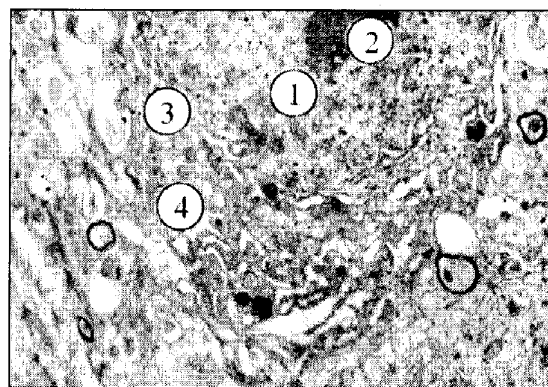


Рис. 14. Електроннограма нейрона поля СА3 гіпокампа старого щура. Електроннощільна каріоплазма (1), ядерце (2), розширені каналні гранулярного ендоплазматичного ретикулуму (3) і комплексу Гольджі (4). 36. 12000 \times .




Рис. 15. Гістологічні зміни поля СА1 гіпокампа дорослого щура після ішемії-реперфузії. Гіпохромні нейрони з низькою базофілією нейро- і каріоплазми. Забарвлення за методом Ніссля. Зб. 400 \times .

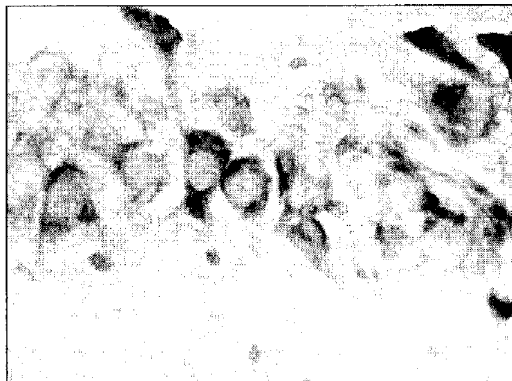


Рис. 16. Гістологічні зміни поля СА3 гіпокампа дорослого щура після ішемії-реперфузії. Гіпохромні і гіперхромні нейрони. Забарвлення за методом Ніссля. Зб. 400 \times .

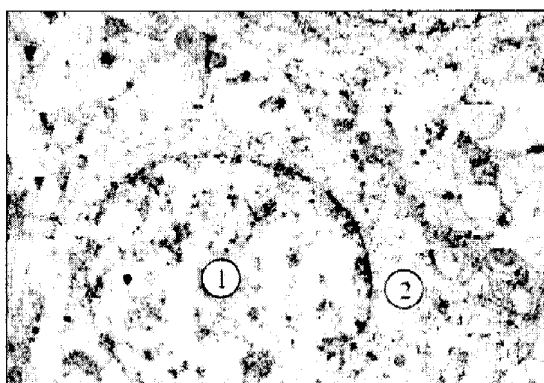


Рис. 17. Електронограма нейрона поля СА1 гіпокампа дорослого щура при ішемії-реперфузії. Електроннопрозора каріоплазма (1), світла нейроплазма (2), мало органел. Зб. 12000 \times .

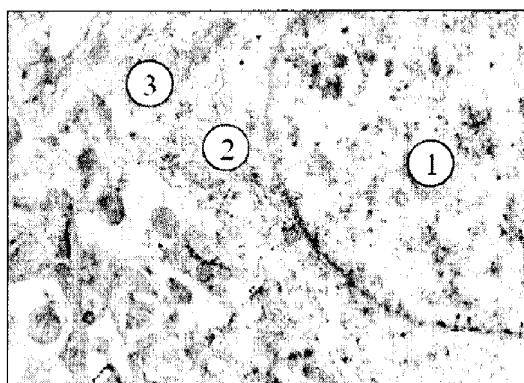


Рис. 18. Електронограма нейрона поля СА3 гіпокампа дорослого щура при ішемії-реперфузії. Ядро (1) з еухроматином, нейроплазма з розширеними канальцями гранулярного ендоплазматичного ретикулуму (2), мітохондрії зі світлим матриксом (3). Зб. 12000 \times .

трофовані, набряклі, з пошкодженими кристалами. Канальці ГЕР нерівномірно потовщені, окремі фрагментовані, на поверхні їх мембран мало рибосом. Цистерни комплексу Гольджі розширені, пухирців і вакуолей у складі органіду мало (рис. 18).

Світлооптичне дослідження показало виражені зміни в гіпокампі старих щурів після ішемії-реперфузії. У полях СА1 та СА2, на відміну від дорослих тварин, щільність розташування нейронів менша, спостерігаються гіпохромні і гіперхромні та пікнотично змінені нейрони (рис. 19). Нейроплазма гіпохромних клітин значно просвітлена, відростки потовщені, набряклі, з поодинокими грудками базофільної речовини. Каріоплазма світла, без грудок гетерохроматину. Нейронів з яскравими ознаками гіпохромії мало, їх нейроплазма дуже світла і не має грудок базофільної речовини. Ядра мають

нерівні контури і прозору каріоплазму, деякі значно зменшені і погано контуруються. Гіперхромні нейрони значно зменшені, довгастої або трикутної форми, їх відростки тонкі. Каріоплазма і нейроплазма інтенсивно базофільні. Деформовані, пікнотично змінені ядра контуруються не чітко. У нейронів зі значною гіперхромією і пікнозом невелика площа та розмаїття форми, значно стоншені відростки. Ядра невеликої площі, слабо контуровані. Має місце загибель частини нейронів. Особливістю поля СА3 цієї експериментальної групи тварин є переважання кількості нейронів з ознаками вираженої гіперхромії над гіпохромними (рис. 20).

Проведені субмікроскопічні дослідження гіпокампа в умовах цього експерименту підтвердили наявність значних деструктивних

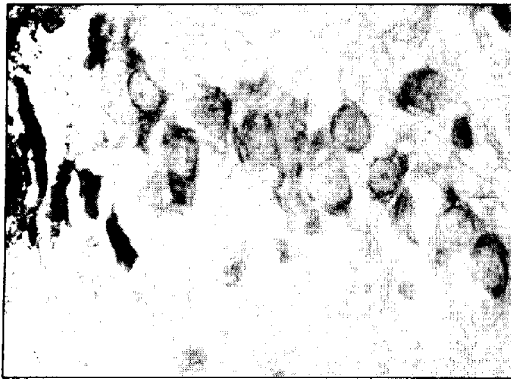


Рис. 19. Виражені мікроскопічні зміни нейроцитів поля СА1 гіпокампа старого щура при ішемії-реперфузії. Гіпо-, гіперхромні пікнотично змінені нейроцити. Забарвлення за методом Ніссля. Зб. 400 \times .




Рис. 20. Виражені гістологічні зміни нейроцитів поля СА3 гіпокампа старого щура при ішемії-реперфузії. Різко гіпо- і гіперхромні клітини. Забарвлення за методом Ніссля. Зб. 400 \times .

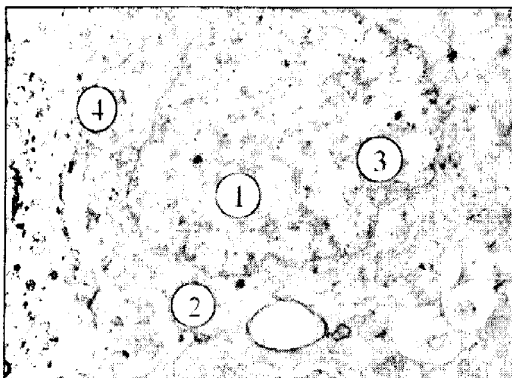


Рис. 21. Електроннограма світлого нейроцита поля СА1 гіпокампа старого щура при ішемії-реперфузії. Електроннопрозора ядро (1), змінені органиели, полісми (2), інвагінації каріолеми (3), гранулярний ендоплазматичний ретикулум (4). Зб. 12000 \times .

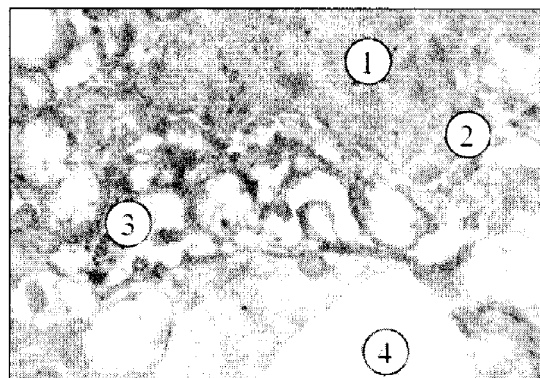


Рис. 22. Електроннограма темного нейроцита поля СА3 гіпокампа старого щура при ішемії-реперфузії. Осміофільне ядро (1), значні інвагінації каріолеми (2), глибока деструкція органел (3), набряклі відростки глії (4). Зб. 12000 \times .

змін. У полях СА1 та СА2 "світлі" нейроцити мають електроннопрозору набряклу нейроплазму, малу кількість суттєво пошкоджених органел (рибосом, полісом, компонентів комплексу Гольджі). Канальці ГЕР та компоненти комплексу Гольджі деформовані. Мітохондрії поодинокі, поліморфні – малі та збільшені набряклі – з просвітленим матриксом, пошкодженням крист та зовнішніх мітохондріальних мембран. Ядра мають нерівномірну каріолему за рахунок неглибоких інвагінацій, каріоплазма – електроннопрозора (рис. 21). У полях СА1 та СА2 наявні також невеликі, зміненої форми "темні" нейроцити, з порушеними контурами нейро- і каріолеми. У каріоплазмі містяться грудки гетерохроматину різної величини. Місцями виявляється відшарування зовнішньої ядерної мембрани, збільшення перинуклеарних просторів.

Канальці ГЕР нерівномірні, зі значними розширеннями. Мітохондрій мало, їх матрикс світлий, кристи пошкоджені.

Особливістю субмікроскопічної картини нейроцитів поля гіпокампа СА3 в цьому досліді є більша кількість "темних" нейроцитів, оточених нейропілем із набряклих, світлих фрагментів відростків клітин глії. Їх плазмолема та каріолема деформовані, з нерівними контурами за рахунок інвагінацій та випинів, перинуклеарні простори збільшені. Канальці ГЕР, цистерни і вакуолі комплексу Гольджі місцями розширені, фрагментовані. Мітохондрій мало, вони округлі або гіпертрофовані, матрикс місцями просвітлений, кристи редуковані (рис. 22). Така ультраструктура нейроцитів свідчить про порушення їх функціональної активності та пригнічення перебігу внутрішньоклітинної регенерації.

Висновок та перспективи подальших досліджень. 1. У ранньому ішемічно-реперфузійному періоді (20 хв ішемії / 1 год реперфузії) в корі лобової та потиличної часток і полях гіпокампа шурів на світло- та електроннооптичному рівнях спостерігаються деструктивні зміни нейро- та гліоцитів, їх органел, поява гіпо-, гіперхромних та пікнотичних нейроцитів,

периваскулярного набряку, особливо вираженого у старих шурів; значні гістологічні зміни гіпокампа у старих шурів супроводжуються запальними змінами частини нейроцитів. 2. Вважаємо за цільне провести порівняльний аналіз пріоритетних для обраних вікових груп шляхів загибелі нейронів при аналогічних експериментальних умовах.

Література

1. Хавинсон В.К. Возрастная инволюция органов и тканей / В.К.Хавинсон, И.М.Кветной, И.Е.Ингел [и др.]. Успехи физиол. наук. – 2003. – Т. 34, №1. – С. 91.
2. Kalaria R.N. Linking cerebrovascular defense mechanisms in brain ageing and Alzheimer's disease / R.N.Kalaria // *Neurobiol. Aging.* – 2009. – Vol. 30, № 9. – P. 1512-1518.
3. Pfefferbaum A. Morphological changes in aging brain structures are differentially affected by time-linked environmental influences despite strong genetic stability / A.Pfefferbaum, E.V.Sullivan, D.Carmellia // *Neurobiol. Aging.* – 2004. – Vol. 25, № 2. – P. 175-183.
4. Ooboshi H. Age-related neuronal vulnerability to brain ischemia: a potential target of gene therapy / H.Ooboshi, S.Ibayashi, H.Yao [et al.] // *Age.* – 2006. – Vol. 24, № 1. – P. 31-35.
5. Shapira S. Aging has a complex effect on a rat model of ischemic stroke / S.Shapira, M.Sapir, A.Wengier [et al.] // *Brain Res.* – 2002. – Vol. 925, № 2. – P. 148-158.
6. Скибо Г.Н. Использование различных экспериментальных моделей для изучения клеточных механизмов ишемического поражения мозга / Г.Н.Скибо // *Патол.* – 2004. – Т. 1, № 1. – С. 22-30.
7. Konig J.F. *The rat brain. A stereotaxis atlas of forebrain and lower part of the brain stem* / J.F.Konig, P.A.Klippel. – Baltimore: The Williams and Wilkins Company, 1963. – 162 p.
8. Reinolds E.S. The use of lead citrate at high pH as an electronopaque stain in electron microscopy / E.S.Reinolds // *J. Cell. Biol.* – 1993. – Vol. 17. – P. 208-212.

МОРФОЛОГИЧЕСКИЕ ЭКВИВАЛЕНТЫ ИШЕМИЧЕСКИ-РЕПЕРFUЗИОННОГО ПОВРЕЖДЕНИЯ НОВОЙ КОРЫ И ГИПОКАМПА КРЫС

Резюме. Установлено, что у старых крыс неполная глобальная ишемия-реперфузия головного мозга приводит к более существенным изменениям формы, строения, содержания нейроцитов, гліоцитов и перикапиллярных пространств у структурах новой коры и гиппокампа по сравнению со взрослыми.

Ключевые слова: головной мозг, двусторонняя каротидная ишемия-реперфузия, электронная микроскопия, эксперимент.

MORPHOLOGIC EQUIVALENTS OF ISCHEMIC-REPERFUSING DAMAGE OF THE NEOCORTEX AND HIPPOCAMP IN RATS

Abstract. It has been demonstrated that in old rats incomplete global ischemia-reperfusion of the brain results in more essential changes of the form, structure and the content of neurocytes, glyocytes and the pericapillary spaces in the structures of the neocortex and hippocamp as compared with adult.

Key words: brain, bilateral carotid ischemia-reperfusion, electron microscopy, experiment.

Bukovinian State Medical University (Chernivtsi)

Надійшла 15.02.2011 р.
Рецензент – проф. В.Ф.Мислицький (Чернівці)