

УДК 611.61.013

**ЕМБРИОТОПОГРАФІЧНІ ОСОБЛИВОСТІ РОЗВИТКУ ПОХІДНИХ ПАРАМЕЗОНЕФРИЧНИХ ПРОТОК**

П'ятницька Т.В.

*Буковинський державний медичний університет, кафедра анатомії, топографічної анатомії та оперативної хірургії, м. Чернівці***РЕЗЮМЕ:** встановлено, що морфогенез парамезонефричних проток наприкінці передплодового періоду онтогенезу людини завершується формуванням маткових труб, матки та верхньої частини піхви.**Ключові слова:** передплід, парамезонефрична протока, маткова труба, людина

**Вступ.** В Україні за останні декілька років спостерігається зниження народжуваності, причина якого полягає не тільки в негативному впливові факторів зовнішнього середовища на репродуктивну функцію жінки, але й розвитку природжених вад внутрішніх жіночих статевих органів, зокрема маткових труб. Тому дослідження особливостей морфогенезу парамезонефричних (мюллерових) проток та їх похідних набуває практичного значення, яке зумовлено запровадженням новітніх методів пренатальної діагностики. У науковій літературі наведені розрізнені дані про закладку та морфогенез парамезонефричних проток, морфогенез органокомплексів заочеревинного простору, структурно-функціональну організацію та гормональну регуляцію маткових труб у ранньому періоді онтогенезу людини. Актуальним є питання про те, як навчитися цілеспрямовано керувати індивідуальним розвитком, спрямовуючи його в русло фізіологічної норми, запобігаючи виникненню природжених вад [1-9].

**Мета дослідження.** Вивчити ембріотопографічні особливості парамезонефричних проток та розвиток їх похідних.

**Матеріали та методи.** Дослідження проведено на 16 передплодах 37,0-79,0 мм тім'яно-куприкової довжини (ТКД) методами мікроскопії, морфометрії та пластичної реконструкції. Матеріал для гістологічного дослідження гогувався таким чином: свіжі трупи передплідів людини фіксувалися в 8-10% розчині нейтрального формаліну протягом 2-3 тижнів. Після фіксації об'єкт протягом 1-2 діб промивали в проточній воді, а потім занурювали на добу в 35% етиловий спирт, після чого тотально фарбували гематоксилином і еозином протягом 1-3 діб (залежно від розмірів об'єкта). Зневоднювання препаратів виконували шляхом їх обробки в етиловому спирті зростаючої міцності (від 30% до абсолютного). Час перебування в спиртах – 1-3 доби, потім препарати заливали в парафін. Серії гістологічних зрізів виготовляли з парафінових блоків в одній із трьох площин тіла передпліда – сагітальній, горизонтальній та фронтальній.

**Результати досліджень та їх обговорення.** У передплідів 37,0-40,0 мм ТКД верхні кінці сечостатевих комплексів (первинна нирка та статева залоза) розміщуються нижче постійних нирок. У результаті редукції первинних нирок виявляються зміни в

топографоанатомічних взаємовідношеннях між складовими сечостатевих комплексів. Спостерігається зниження рівня розміщення сечостатєвого комплексу. Його місце справа займає права частка печінки, а зліва – дорсальний мезогастрій із зачатком підшлункової залози. Виявляється розмежування яєчника та первинної нирки, який збільшується за розмірами, випинаючись у просвіт порожнини тіла. Яєчник з'єднаний з первинною ниркою нізкою, утвореною мезенхімними клітинами. Внаслідок вираженої редукції первинних нирок значно зменшується просвіт мезонефричних проток. Яєчники і сечостатєві тяжі (мезонефрична та парамезонефрична протоки) виступають над верхніми кінцями первинних нирок і в той же час знаходяться нижче постійних нирок. Мезонефричні та парамезонефричні протоки чітко розмежовані прошарком пухко розміщених клітин мезенхіми. Контури сечостатєвих тяжів мають звивистий вигляд. З'єднані верхні відділи нижніх вертикальних частин сечостатєвих тяжів нахилені вперед і праворуч від середньої сагітальної площини (рис. 1). Слід зауважити, що просвіт мезонефричних проток у місці з'єднання сечостатєвих тяжів досягає  $10 \pm 1$  мкм, а краніальніше і каудальніше від з'єднання відповідно  $14 \pm 1$  та  $12 \pm 1$  мкм. Просвіт парамезонефричних проток ( $20 \pm 1$  мкм) значно переважає над просвітом мезонефричних проток. Дистальні кінці парамезонефричних проток входять у товщу дорсальної стінки сечостатєвої пазухи, утворюючи випин слизової оболонки пазухи – «мюллерів горбик» (рис. 2).

До бічних поверхонь сечостатєвих комплексів справа примикає сигмоподібна ободова кишка, зліва – сліпа кишка, яка розміщується вище рівня сигмоподібної ободової кишки. Більшість мезонефричних судин редуктована, за винятком нижніх чотирьох пар. Постійні нирки знаходяться на рівні верхніх крижових сегментів, чіткіше виражена їх часточкова будова. Діафрагмальні зв'язки первинних нирок на рівні краніальних відділів сечостатєвих тяжів і яєчників переходять у брижі первинних нирок. Корені бриж первинних нирок мають косий низхідний напрямок і розміщуються латерально від сечоводів. У цілому брижі первинних нирок змінюють свій напрямок із фронтального на сагітальний, особливо це помітно в місці переходу бриж первинних нирок у брижі сечостатєвих тяжів.

## ТЕОРЕТИЧНА МЕДИЦИНА

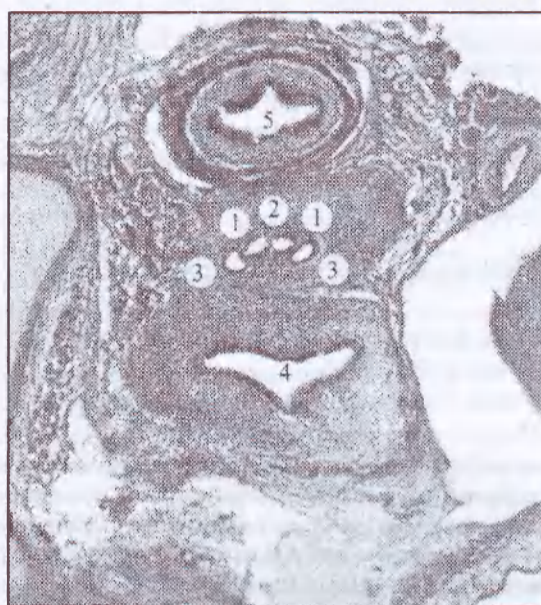

Рис. 1. Горизонтальний зріз передплота 37,0 мм тім'яно-куприкової довжини. Забарвлення гематоксиліном і еозином. Мікропрепарат. Об. 8, ок. 7:

- 1 – парамезонефричні протоки;
- 2 – перегородка, яка розмежує парамезонефричні протоки;
- 3 – мезонефричні протоки;
- 4 – сечовий міхур;
- 5 – пряма кишка.

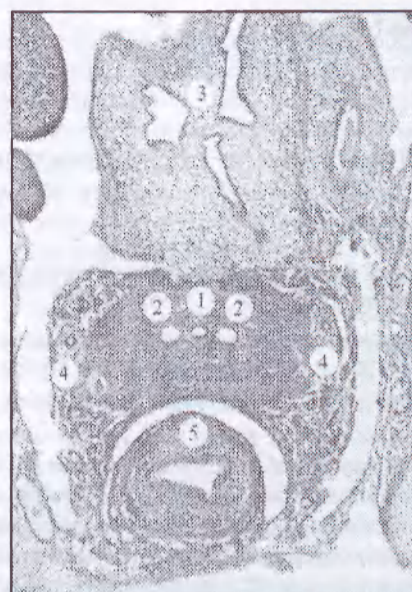


Рис. 2. Горизонтальний зріз передплота 40,0 мм тім'яно-куприкової довжини. Забарвлення гематоксиліном і еозином. Мікропрепарат. Об. 8, ок. 7:

- 1 – спільний просвіт з'єднаних парамезонефричних проток;
- 2 – мезонефричні протоки;
- 3 – сечовий міхур;
- 4 – сечоводи;
- 5 – пряма кишка.

У передплотів 45,0-47,0 мм ТКД внаслідок з'єднання нижніх вертикальних відділів парамезонефричних проток формується спільний матково-піхвовий канал, вистелений псевдобагатошаровим епітелієм. Навколо матково-піхвового каналу спостерігається виражена концентрація мезенхімних клітин. Матково-піхвовий канал розмежований мезенхімною перегородкою на ліву і праву щілоподібні порожнини. Краніальна і каудальна ділянки перегородки потовщені (40 і 42 мкм відповідно), а центральна частина стоншена ( $28 \pm 1$  мкм). Брижа сечостатевого тяжа представлена клітинами мезенхіми поздовжньої та колової орієнтації. Зовні брижа вкрита мезотелієм. Мезонефричні протоки зберігають свій просвіт фрагментарно. В місцях збереженого просвіту спостерігається наявність як мезонефричних каналців, так і мезонефричних тілець. Паралельно бічній поверхні яєчника розташована первинна нирка з вираженими явищами дегенерації. Довжина лівої парамезонефричної протоки досягає  $2,6 \pm 0,05$  мм, правої –  $2,7 \pm 0,05$  мм. Зовнішній діаметр лівої парамезонефричної протоки становить  $44 \pm 2$  мкм, правої –  $42 \pm 2$  мкм.

У передплотів 50,0-55,0 мм ТКД верхні відділи сечостатевих комплексів розташовуються нижче, ніж у передплотів попередніх вікових груп, що пов'язано з опусканням яєчників, з одного боку, та редукцією первинних нирок і збільшенням об'єму

черевної порожнини, з другого. Слід зазначити майже тотальну редукцію первинних нирок, поздовжні розміри яких зменшилися до  $1,2 + 0,05$  мм. На всій площі первинних нирок виявляються поодинокі мезонефричні тільця і відносно велика кількість мезонефричних каналців. Зменшення розмірів первинних нирок призводить до того, що їх верхні полюси знаходяться нижче відповідних кінців яєчників і зачатків маткових труб. Якщо в передплотів попередньої стадії мезонефричні судини підходили до присерединно-задньої поверхні первинних нирок, то в передплотів даної вікової групи вони повністю редуковані, за винятком нижньої пари (майбутніх яєчникових артерій), які розташовані паралельно сечоводам. Вони входять у краніальні полюси первинних нирок, далі прямують по їх присерединній поверхні і проникають у яєчник через його брижу. У передплотів 50,0 мм ТКД починається процес розсмоктування мезенхімної перегородки матково-піхвового каналу, який характеризується вираженим стоншенням її центральної ділянки. Мезенхімні клітини зменшуються в розмірах, відбувається деструкція їх ядер. Процес розсмоктування даної перегородки завершується у передплотів 55,0 мм ТКД. На досліджуваній стадії формується спільний матково-піхвовий канал, вистелений псевдобагаторядним циліндричним епітелієм. Зовні циліндричного епітелію розташований товстий шар

щільно розміщених клітин мезенхіми різної спрямованості, що свідчить про початок становлення пошарової будови м'язової оболонки матки. Спостерігається значне скупчення мезенхімних клітин між зачатками сечового міхура та прямої кишки. Довжина лівої парамезонефричної протоки досягає  $2,7 \pm 0,1$  мм, зовнішній діаметр –  $52 \pm 2$  мкм. Довжина правої парамезонефричної протоки становить  $2,8 \pm 0,1$  мм, зовнішній діаметр –  $50 \pm 2$  мкм.

У передплідів 60,0-65,0 мм ТКД верхні вертикальні відділи сечостатевих тяжів у зв'язку з редуцією мезонефричних проток вміщують переважно парамезонефричні протоки, які відмежовані одна від другої пухким прошарком мезенхіми. З цих відділів парамезонефричних проток формуються маткові труби. Косі (середні) відділи парамезонефричних проток із подальшим розвитком трансформуються у внутрішньоматкові частини маткових труб. Нижні каудальні відділи парамезонефричних проток трансформуються у матку та верхні дві третини піхви. Нижня третина піхви розвивається із сечостатевої пазухи, зокрема з тієї її ділянки, де знаходиться «мюллеровий горбик». Проведене макромікроскопічне дослідження дає

підстави вважати, що в передплідів даної вікової групи в основному сформовані маткові труби і матка (рис. 3). Довжина верхнього краніального відділу лівої парамезонефричної протоки (примітивної маткової труби) досягає  $2,8 \pm 0,05$  мм, зовнішній діаметр –  $340 \pm 10$  мкм. Довжина верхнього краніального відділу правої парамезонефричної протоки становить  $2,9 \pm 0,05$  мм, зовнішній діаметр –  $310 \pm 10$  мкм. Клітини мезенхімного шару, які оточують матку, розташовані щільніше на рівні її рогів і тіла і менш щільніше в ділянці каудального відділу матково-піхвового каналу. Верхній полюс правої постійної нирки розміщується на рівні нижнього краю першого поперекового хребця, а верхній полюс лівої постійної нирки – на рівні його верхнього краю. Діафрагмальні зв'язки первинних нирок поступово конвергують і прямують донизу, розміщуючись латеральніше постійних нирок, і закінчуються між краніальними частинами маткових труб та яєчниками, продовжуючись у брижі первинних нирок. Спільний матково-піхвовий канал завдяки сформованому отвору з'єднується з порожниною сечостатевої пазухи в ділянці «мюллерового горбика».

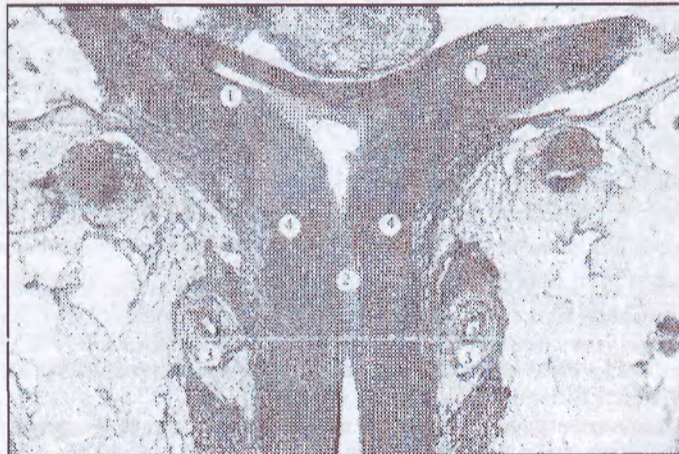


Рис. 3. Сакітальний зріз передпліда 70,0 мм тім'яно-куприкової довжини. Забарвлення гематоксиліном і еозиним. Мікропрепарат. Об. 8, ок. 7:

- 1 – маткові труби;
- 2 – матка;
- 3 – сечоводи;
- 4 – редуковані мезонефричні протоки.

У передплідів 70,0-76,0 мм ТКД первинні нирки майже повністю редуковані (визначаються тільки поодинокі мезонефричні каналні в межах каудальної їх ділянки). Паралельно відбуваються інтенсивні процеси формування внутрішніх жіночих статевих органів. Краніальні кінці маткових труб розширюються, набуваючи лійкоподібної форми. Зовнішній край лійки труби нагадує зигзагоподібну лінію, що є свідченням початку формування торочок маткової труби. Маткові труби з'єднуються із внутрішньою поверхнею таза зв'язками, між листками яких ближче до лійки розташовуються нередукова-

ні ділянки первинних нирок. У межах матки з'єднані парамезонефричні протоки розміщуються в різних площинах: права розташована попереду, а ліва – позаду, що зумовлено різною довжиною та положенням діафрагмальних зв'язок первинних нирок та їх бриж. Просвіти мезонефричних проток зменшилися до  $6 \pm 0,1$  мкм, а в окремих ділянках їх стінки стикаються одна з другою. Вони розміщені в товщі брижового краю маткової труби і визначаються аж до сечостатевої пазухи.

У передплідів 78,0-79,0 мм ТКД права маткова труба розміщена в черевній порожнині косо, вище

## ТЕОРЕТИЧНА МЕДИЦИНА

термінальної лінії. Довжина маткової труби досягає  $4,5 \pm 0,03$  мм, довжина її брижі –  $3,1 \pm 0,02$  мм. Торочки труби представлені у вигляді слабо виражених горбиків, які примикають до трубного кінця яєчника. Позаду маткової труби вертикально розміщений яєчник. Ліва маткова труба розміщена в черевній порожнині косо. Довжина маткової труби становить  $4,2 \pm 0,03$  мм, довжина її брижі –  $3,0 \pm 0,02$  мм. Торочки труби у вигляді незначних горбиків відмежовані щільною від трубного кінця яєчника. Позаду труби знаходяться клубові судини.

Трансформація парамезонефричних проток у їх похідні (маткові труби, матку, верхню частину піхви) супроводжується відповідними гістологічними змінами їх стінок. Стінка маткових труб має чітку шарову будову: слизова оболонка, власна пластинка слизової оболонки, м'язова оболонка. Слизова оболонка гладенька, вкрита одношаровим циліндричним епітелієм. Власна пластинка представлена незначним прошарком сполучної тканини, розміщенням між епітелієм та м'язовою оболонкою. М'язова оболонка утворена гладенькими міоцитами переважно веретеноподібної форми з овальними ядрами. Між внутрішнім коловим та зовнішнім подовжнім шарами відсутня чітка межа. Між тяжами міоцитів м'язової оболонки виявляються поодинокі колагенові волокна. Матка сплюснута, грушоподібної форми, розташована праворуч від середньої сагітальної площини. В межах дна матки визначається виражена заглибина, як

наслідок незавершеного розвитку похідних парамезонефричних проток.

**Висновки.** 1. В середині передплодового періоду відбувається з'єднання каудальних відділів парамезонефричних проток у ділянці задньої стінки сечостатевої пазухи з утворенням мезенхімної перегородки між ними (передплоди  $37,0$  мм тім'яно-куприкової довжини) та її розсмоктування у передплодів  $40,0$  мм тім'яно-куприкової довжини. Дану стадію внутрішньоутробного розвитку вважаємо критичною щодо становлення похідних парамезонефричних проток – маткових труб, матки та верхньої частини піхви.

2. Похідні парамезонефричних проток – маткові труби, матка та верхня частина піхви виявляються у передплодів  $65,0-79,0$  мм тім'яно-куприкової довжини, однак процес їх морфологічного та гістологічного становлення на цій стадії не завершується.

3. У передплодовому періоді онтогенезу відзначається морфометрична асиметрія складових сечостатевих комплексів, асинхронна редукція первинних нирок (мезонефросів), а також морфометричні відмінності у розвитку парамезонефричних проток: довжина правої парамезонефричної протоки ( $2,7 \pm 0,1$  мм) переважає над довжиною лівої ( $0,2$  мм), а зовнішній діаметр лівої протоки ( $42 \pm 2$  мкм) переважає над діаметром правої ( $6,0$  мкм).

**Перспективи подальших досліджень.** Результати проведеного дослідження є основою вивчення морфогенезу похідних парамезонефричних проток у перинатальному періоді онтогенезу.

## ЛІТЕРАТУРА

1. Ахтемійчук Ю.Т. Динаміка топографо-анатомічних взаємовідношень статевих залоз з органами за очеревиного простору в пренатальному періоді онтогенезу в пренатальному періоді онтогенезу / Ю.Т. Ахтемійчук // Тези доп. І наук.-практ. конф. «Репродуктивне здоров'я сім'ї: проблеми та шляхи їх вирішення». – К., 1997. – С. 29.
2. Ахтемійчук Ю.Т. Морфогенез органоконструкцій заочеревиного простору людини / Ю.Т. Ахтемійчук // Буков. мед. вісник. – 2000. – Т. 4, № 2. – С. 145-148.
3. Морфо-функціональні аспекти неплідності трубного походження та способи її корекції / І.А. Голубовський, Г.Я. Костюк, А.П. Король та ін. // Вісн. пробл. біол. і медицини. – 2007. – Вип. 1. – С. 10-16.
4. Кожаків В.Л. Современные органосохраняющие подходы в лечении трубной беремности (анализ 5-летнего опыта) / В.Л. Кожаків // Матер. наук.-практ. конф. „Від фонд. досліджень – до прогресу в медицині”, присв. 200-річчю з дня заснув. ХДМУ. – Харків: ХДМУ, 2005. – С. 181.
5. Марчук В.Ф. До питання можливого виникнення деяких природжених вад статевих залоз у людини / В.Ф. Марчук, Т.В. Хмара // Мат. VI з'їзду Всеукр. лікар. товариства (Чернівці 18-19 травня, 2001 р.) // Укр. мед. вісті. – 2001. – Т. 4, № 1. – С. 72-73.
6. Молдавская А.А. Развитие производных парамезонефральных каналов в раннем онтогенезе человека / А.А. Молдавская, Н.Н. Федорова. – Астрахань: Изд.-во АГМА, 2000. – 345 с.
7. Gordon J. Angiogenesis in the human female reproductive tract / J. Gordon, J. Shiften, R.A. Foulk // Obstet. Gynecol. Surg. – 1995. – Vol. 50. – P. 688-697.
8. Nupur Gupta. A Unique congenital mullerian anomaly: Robert's uterus / Nupur Gupta, Suneeta Mittal, Vasta Dadhwal // Arch. gynecol. obstet. – 2007. – Vol. 276. – P. 641-643.
9. Vascular Factors of age-related female tubal infatity / T. Leonte, D. Ulmeanu, B. Zaharia [et al.] // 1<sup>st</sup> Toint Meeting of EACA and AACA (Graz, July 7-11, 2003). – Graz, 2003. – P. 115-116.

## SUMMARY

### EMBRYOTOPOGRAPHIC CHARACTERISTICS OF DEVELOPMENT OF THE PARAMESONEPHRIC DUCTS Piatnyts'ka T.V.

It has been established that the morphogenesis of the paramesonephric ducts terminates with the formation of the uterine tubes, uterus and the upper portion of the vagina at the end of the pre-fetal period of human ontogenesis.

**Key words:** pre-fetus, paramesonephric duct, uterine tube, human