

СИМУЛЬТАННІ ОПЕРАЦІЇ У ДИТИНИ З ПРИВОДУ НЕПАРАЗИТАРНОЇ КІСТИ СЕЛЕЗІНКИ

О.Б.Боднар, Б.М.Боднар, В.В.Горячев, А.М.Унгурия

Кафедра дитячої хірургії (зав. – проф. Б.М.Боднар) Буковинської державної медичної академії, м. Чернівці

Непаразитарні кісти селезінки у дітей трапляються досить рідко [1]. На вісцеральній поверхні вони діагностуються у 18 % випадків, а у воротах органа – 14% [2]. Кісти селезінки частіше ускладнюються запаленням та прориванням їх у черевну порожнину з розвитком ознак гострого живота [3, 4].

Наводимо клінічний випадок гігантської псевдокісти селезінки в юнака 17 років. Поступив у дитяче хірургічне відділення в тяжкому стані з клінікою пухлиноподібного утворення черевної порожнини, великих розмірів. Скарги на наявність пухлиноподібного утворення в лівій підреберній ділянці з'явилися 1,5 року тому, травм не було. При УЗД органів черевної порожнини виявлена кіста селезінки. По медичну допомогу не звертався. 23.01.04 р. об'ємне утворення почало різко збільшуватися в розмірах, поширюючись на весь живіт.

При поступленні 26.01.04 р. стан дитини тяжкий, зумовлений інтоксикацією, наростанням дихальної недостатності механічного генезу. Загальний аналіз крові (26.01.03 р.): ер. – 3,6 т/л; гемоглобін – 110 г/л; КП – 0,9; тромбоцити – 219 тис.; лейкоцити – 23,2 т/л; еоз. – 1%, мієлоцити – 2%, юні – 4%, пал. – 53%; сегм. – 33%; лімф. – 5%; мон. – 2%. ШЗЕ – 4 мм/год. Згортання крові за Дюком: початок – 4'10", кінець – 5' 40". Загальний аналіз сечі (26.01.03 р.): колір – інтенсивно жовтий; питома вага – 1012; реакція – слабко кисла; білок – 0,066%; епітелій плоский – 2-3 в полі зору; лейкоцити – 3-4 в полі зору; еритроцити незмінні – 3-4 в полі зору. Біохімічний аналіз крові та коагулограма без патологічних змін.

Комп'ютерна томографія (27.01.04 р.): від проекції селезінки до таза виявляється значних розмірів (18x24x30 см) утворення з нерівномірно ущільненою і потовщеною капсулою (щільністю до 250 Од. Н), яке щільно прилягає до паренхіми селезінки; стиснення і дислокація шлунка, петель кишечника, печінки і передньої черевної стінки; паренхіма печінки, жовчні шляхи – без патологічних змін. Підшлункова залоза зміщена вправо і дорсально, стиснута рідинним утворенням черевної порожнини, паренхіма однорідна без патологічних змін; нирки стиснуті, ліва нирка зміщена вниз, патологічні утворення в заочеревинному просторі відсутні. Висновок: ехінококова кіста селезінки.

Стан дитини різко погіршувався. В день оперативного втручання в пацієнта з'явився пронос з одночасним підвищенням температури тіла до 38,4°C. 29.01.04 р. хворого прооперовано. Операція: Лапаротомія. Спленектомія. Резекція великого сальника. Апендектомія. Лаваж та дренування черевної порожнини.

Після обробки операційного поля виконана верхньосередина лапаротомія. Під час розсікання очеревини встановлено, що стінка кісти щільно спаяна з інфільтративно зміненою парієтальною очеревиною. Кісту розсікли в безсудинній ділянці, з її порожнини видалено біля 7 літрів темно-коричневої рідини без запаху. Кіста спаяна з великим сальником, поперечною ободовою кишкою, сигмоподібною кишкою, лівою часткою печінки, шлунком та діафрагмою. У зв'язку з великими розмірами кісти (23x30x37 см) розширили розріз вниз, огинаючи пупок зліва, та в ліву підреберну ділянку. Частково тупо, частково

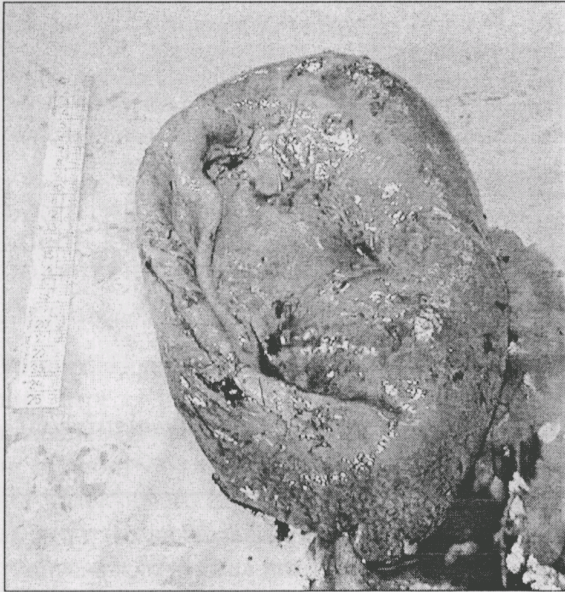

Рис. 1. Гігантська кіста селезінки.

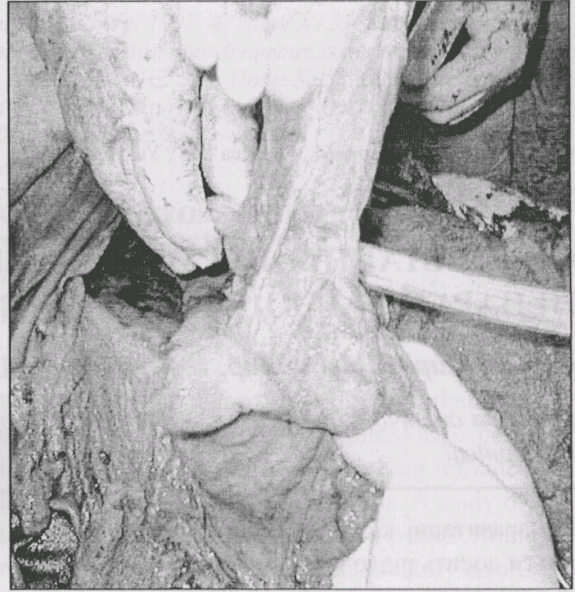


Рис. 2. Некротично-гнійний оментит.

гостро кісту звільнили від зрощень. Подальшою ревізією виявлено, що вона виходить з воріт селезінки та її внутрішньої поверхні (рис. 1).

Виконано спленектомію з прошиванням судин селезінки капроновими нитками. При подальшій ревізії в печінці виявлені зміни, візуально характерні для гепатиту. Великий сальник інфільтрований, запально змінений в окремих ділянках (рис. 2), у зв'язку з чим виконано його часткову резекцію. Окрім цього, роз'єднано спайку між петлею тонкої кишки та сигмоподібною кишкою, з малого таза видалено до 100 мл гнійно-фібринозної рідини. Червоподібний відросток флегмонозно змінений, з нашаруванням фібрину, в його порожнині – калові конкременти.

Виконано типову апендектомію з обробкою кукси лігатурно-інвагінаційним методом. Лаваж черевної порожнини 4-ма літрами теплої розчину фурациліну. З лівого підребер'я від вмістища селезінки виведено дренажну трубку та гумовий випускник крізь лівобічну контрапертуру. Крізь правобічні контрапертури виведені гумові випускники з малого таза та підпечінкової сумки. Виконано резекцію некротичних ділянок парієтальної очеревини. Її зашили вузловими дексоновими швами. Від зашитих ділянок очеревини (між нею та задньою стінкою піхви прямого м'яза живота) виведені гумові випускники крізь контрапертуру. Пошарово накладені шви на рану. Асептична пов'язка.

Висновки гістологічного дослідження мак-

ропрепаратів (2.02.04 р.): 1. Стінка кісти – фіброзна тканина, пронизана судинами з крововиливами та некрозами, заповнена тромботичними масами з явищами організації (К І 102-05). 2. Сальник – некрози, крововиливи, гнійне запалення, макрофаги з гемосидерином. Некротично-гнійний оментит (К І 108-11). 3. Парієтальна очеревина – волокниста сполучна тканина з численними некрозами, крововиливами, явищами гнійного запалення (К І 106-07). 4. Червоподібний відросток – флегмонозний апендицит, гнійний періапендицит, гнійний мезентеріоліт.

Перебіг післяопераційного періоду тяжкий на фоні різкої астенизації дитини. Проведено 4 сеанси ГБО, переливання еритромаси, плазми, інфузійну терапію; отримувал цefтpіаксон, гентаміцин. Стан хворого покращився, але 13.02.04 р. з'явився набряк променево-зап'ясткових суглобів та гомілок, висипання на гомілках. Консультація гематолога (13.02.04 р.): геморагічний васкуліт, проста форма, активність I, легкий ступінь тяжкості, гострий перебіг; метаболічна кардіоміопатія. Дитина переведена в дитяче ревмоонкогематологічне відділення. Призначено пентоксифілін, мелдронат, фолієву кислоту, аскорутін, діету № 5. Стан дитини поліпшився, в задовільному стані 3.03.2004 р. виписана.

Наведений випадок свідчить про те, що кіста селезінки великих розмірів може ускладнюватись не тільки її запаленням і прориванням у черевну порожнину, але й стисненням прилег-

лих органів і тканин з розвитком флегмонозного апендициту, гнійно-некротичного оментиту та перивісцериту. Наявність непаразитарної псевдокісти селезінки великих розмірів нез'ясованої етіології повинна насторожувати лікарів

щодо можливого гематологічного захворювання, що потребує консультації гематолога. Вважаємо, що в комплексну терапію оперованих з приводу непаразитарних псевдокіст селезінки варто включати гіпербаричну оксигенацію.

Література

1. Москаленко В.З., Журило П.П., Литовка В.К. Опухоли и опухолеподобные заболевания у детей. – Донецк: Донеччина, 2003. – 92 с.
2. Куликов Л.К., Филиппов А.Г. Хирургическая тактика при непаразитарных кистах селезёнки // Хирургия. – 1995. – № 2. – С. 62-63.
3. Кубышкин В.А., Помелов В.С., Цвиркун В.В. и др. Органосберегающие операции при доброкачественных новообразованиях селезёнки // Хирургия. – 1998. – № 2. – С. 28-30.
4. Кургузов О.П., Кузнецов Н.А., Артюхина Е.Г. Непаразитарные кисты селезёнки // Хирургия. – 1990. – № 6. – С. 130-134.

СИМУЛЬТАННІ ОПЕРАЦІЇ У ДИТИНИ З ПРИВОДУ НЕПАРАЗИТАРНОЇ КІСТИ СЕЛЕЗІНКИ

*О.Б.Боднар, Б.М.Боднар, В.В.Горячев,
А.М.Унгуриян*

Резюме. Наведено клінічний випадок гігантської кісти селезінки у дитини, ускладненої гнійно-некротичним оментитом, флегмонозним апендицитом, дифузним гнійно-фібринозним перитонітом, перивісцеритом.

Ключові слова: кіста селезінки, діти, оперативне лікування.

SIMULTANEOUS OPERATIONS IN A CHILD FOR NONPARASITIC SPLEEN CYST

*O.B.Bodnar, B.M.Bodnar, V.V.Goriachev,
A.M.Ungurian*

Abstract. A clinical case of gigantic spleen cyst in a child complicated by pyo-necrotic omentitis, phlegmonous appendicitis, diffuse purulent-fibrinous peritonitis, perivisceritis is presented.

Key words: splenic cyst, children, surgical treatment.

Bukovinian State Medical Academy (Chernivtsi)

Надійшла в редакцію 17.03.2004 р.