

ІНТЕГРАТИВНИЙ ПІДХІД У ВИВЧЕННІ
ЛЕКТИНОГІСТОХІМІЧНИХ
ХАРАКТЕРИСТИК ПЕРЕТВОРЕНЬ
ЩИТОПОДІБНОЇ ЗАЛОЗИ ЛЮДИНИ В
ПРЕНАТАЛЬНОМУ ОНТОГЕНЕЗІ

Ключові слова: пренатальний онтогенез, лектиногістохімія, глікокон'югати, щитоподібна залоза, ембріогенез.

Резюме. Проведено інтегративне зіставлення вивчення репресії і дерепресії глікополімерів різноманітної вуглеводної специфічності на поверхні і в цитоплазмі клітин епітеліальної закладки щитоподібної залози людини та прилеглих до неї тканин у зародковому та передплодовому періодах пренатального онтогенезу з ходом ембріогенезу щитоподібної залози.

Вступ

Ідеї інтеграції поступово знаходять своє місце в лікувальній і профілактичній медицині та світогляді лікаря у вигляді клінічної і валеологічної антропологій. В останнє десятиліття інтегративний підхід безупинно нарощує свою присутність у наукових дослідженнях [6]. Однак у теоретичній біології людини з її анатомічним, фізіологічним і біохімічним розділами ідеї інтеграції не мають відповідної підтримки, оскільки на першому плані залишаються аналітичні підходи, властиві захопленню молекулярною біологією, ультрамікроскопією, клітинною біологією та іншими науковими напрямками, які є вкрай важливими, але "...не повинні займати монопольне становище в медико-біологічних науках [6]". Ось чому зараз як ніколи актуальним є погляд на ці науки з позицій синтезу фактів, який протистоїть розрізненню знань про людину, у рамках концепцій міжпредметного і проблемного значення. Найбільш відповідальним етапом у розробці будь-якої наукової теми є пошук методик дослідження [1]. Порівняно низька чутливість, недостатня селективність щодо окремих класів глікополімерів є певними недоліками традиційних методів гістохімії вуглеводів і вуглеводмістких біополімерів тканини людини і тварин [13]. Принципово нові можливості виникли завдяки впровадженню в морфологію моноклональних антитіл і лектинів. Лектини ж, зокрема, можна застосовувати тільки для виявлення вуглеводних детермінант біологічних макромолекул. Лектиногістохімія є новим сучасним методологічним підходом до вивчення глікополімерів, якими є глікопротеїни і гліколіпіди, у клітинах і тканинних екстрацелюлярних структурах, зокрема в процесі ембріонального диференціювання [10]. Лектини є одним із найбільш високоспецифічних маркерів глікокон'югатів клітин і поза-

© І.Ю. Олійник, 2006

клітинних структур, які з високою вибірковістю зв'язуються з кінцевими нередукуючими моно- чи олігосахаридними залишками глікополімерів [5]. Методи лектинової гістохімії дуже чутливі і дозволяють виявити окремі типи та субпопуляції клітин, характеризувати неклітинні тканинні структури в морфологічних дослідженнях, коли вони не піддаються диференціації шляхом використання традиційних методів гістохімії вуглеводів [5]. Під час багатьох захворювань [2,3,7,9,12] спостерігають зміни вуглеводного компоненту різноманітних глікокон'югатів, які сприяють модифікації морфофункціональних характеристик клітини та зміні її взаємодії з іншими клітинами і позаклітинними факторами. Більшість досліджень [2,3,7,9,12-14] присвячені вивченню наявної патології окремих органів і систем (чи їх норми [4,8]) у дорослих людей та тварин. Дані літератури з питання гістотопографії рецепторів лектинів у перші місяці пренатального онтогенезу людини нечисленні та короткі [10,11], а стосовно інтегративного зіставлення гістотопографії рецепторів лектинів у щитоподібній залозі (ЩЗ) людини з ходом її ембріогенезу - відсутні.

Мета дослідження

Вивчити репресії і дерепресії глікополімерів різноманітної вуглеводної специфічності на поверхні і в цитоплазмі клітин епітеліальної закладки ЩЗ людини та прилеглих до неї тканин у зародковому та передплодовому періодах пренатального онтогенезу, інтегративно зіставивши їх із ходом ембріогенезу ЩЗ.

Матеріал і методи

Дослідження проведено на 88 зародках і передплодах людини віком від 21 доби до 12 тижнів внутрішньоутробного розвитку 2,5-70,0 мм

тім'янокуприкової довжини (ТКД) (згідно з періодизацією Г.А.Шмідта) на стадіях від раннього періоду зрілого нервового жолобка і незрілих сомітів до початку плодового періоду (що відповідає X-XII рівням розвитку за Стрітером та 9-23 стадіям, які прийняті в інституті Карнегі). Для дослідження використовували ембріональний матеріал, який розвивався в матці за відсутності явних пошкоджувальних факторів зовнішнього середовища. Фарбування оглядових препаратів здійснювали гематоксиліном і еозином. Глікополімери клітин і позаклітинних тканинних структур виявляли шляхом обробки серійних зрізів лектинами [4] зав'язі пшениці (WGA), бузини чорної (SNA), арахісу (PNA), сочевиці (LCA), кори золотого дощу (LABA), кон'югованими з пероксидазою хрому. Скорочене найменування лектинів наведено відповідно до міжнародної номенклатури лектинів [Bog-Hansen T.C., Spengler G.A., 1983]. Візуалізували місця зв'язування лектинів діамінобензидин-3',3'-тетрагідрохлоридом за наявності перекису водню. Лектин зав'язі пшениці (WGA) специфічний до N-ацетил-D-глюкозаміну і N-ацетилнейрамінової (сіалової) кислоти. Лектин бузини чорної (SNA) специфічний до N-ацетилнейрамінової кислоти і в меншій мірі до β -D-галактози, екранованої сіаловою кислотою. Лектин арахісу (PNA) специфічний до β -D-галактози. Лектин сочевиці (LCA) специфічний до α -D-манози, золотого дощу або бобовника анагіролистного (LABA) - до α -L-фукози. Інтенсивність реакції, що розвивається - від світло- до

темно-коричневого забарвлення. Контроль специфічності реакції здійснювали шляхом виключення діамінобензидину зі схеми обробки препаратів. Інтенсивність зафарбовування зрізів різними лектинами оцінювали в балах двома дослідниками незалежно один від одного. Бали: 0,1,2,3,4 - відповідно: відсутність реакції, слабопозитивна, помірно позитивна, сильна і дуже сильна реакція.

Обговорення результатів дослідження

Дослідженням встановлено, що потовщення клітин епітелію з подальшим його вп'ячуванням по серединній лінії в ділянці вентральної стінки між I і II зябровими кишнями в прилеглу мезенхіму в зародків 4,0 мм ТКД (4-й тиждень внутрішньоутробного розвитку) відповідає початку формування закладки ЩЗ. Розміщуючись попереду від ділянки серця в розгалуженні артеріального стовбура, закладка ЩЗ появляється майже одночасно із закладками інших органів, які утворюються з первинної кишки. Дещо нижче серця, у передній стінці первинної кишки розміщується зачаток дихальної трубки у вигляді відносно широкого заглиблення, а ще нижче - зачаток печінки. Форма закладки ЩЗ певною мірою повторює форму розвилки артеріального стовбура, що розміщується на рівні мандібулярної дуги. У зародків 7,0 - 10,0 мм ТКД ЩЗ, моделюючись по судині набуває форму жолобкувато-подібної пластинки (рис. 1).

Послідовна обробка зрізів кон'югатами лектину зав'язі пшениці (WGA), бузини чорної (SNA),

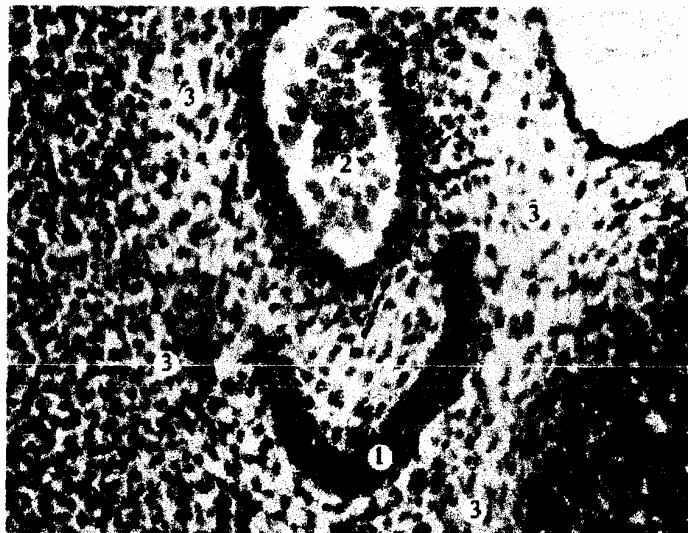

Рис.1. Горизонтальний зріз зародка людини 10,0 мм ТКД. Забарвлення гематоксилін-еозин. Мікрофото. Зб.: ок.х15, об. х20.

1 - закладка ЩЗ; 2 - артеріальний стовбур з клітинами крові; 3- прилегла мезенхіма.

арахісу (PNA), сочевиці (LCA), кори золотого дощу (LABA), кон'югованими з пероксидазою хрону виявила, що на ранніх стадіях розвитку ЩЗ (зародки 10,0 мм ТКД) цитолема та цитоплазма епітеліальної закладки ЩЗ із лектинами зав'язі пшениці (WGA), бузини чорної (SNA) дає слабкопозитивну реакцію; лектинами арахісу (PNA) та сочевиці (LCA) - сильну і дуже сильну реакцію, а з лектином кори золотого дощу (LABA) у зародків 10,0 мм ТКД реакція відсутня. Прилегли до епітеліальної закладки ЩЗ клітини мезенхіми містять на цитолемі та цитоплазмі рецептори лектинів бузини чорної (SNA), арахісу (PNA) і повністю відсутні в цей період до лектинів пшениці (WGA), сочевиці (LCA) і кори золотого дощу (LABA).

Зачаток ЩЗ зародків 11,0-13,0 мм ТКД втрачає зв'язок з дугою аорти, але зберігає його із загальними сонними артеріями. У зв'язку з диференціюванням дихальної трубки відбувається зміна форми ЩЗ, яка в зародків 12,0-13,0 мм ТКД набуває форму дуги, в якій можна відрізнити центральний відділ, що моделюється вже не по судині, а по мезенхімальному каркасу гортані. Зачаток ЩЗ зародка 13,0 мм ТКД представлений двома боковими частками, які з'єднуються слабовираженим перехідом. Сама ЩЗ, розростаючись, все глибше і каудальніше відходить від ротоглотки, із ділянки голови в нижньошийну ділянку. Початок передплодового періоду характеризується інтенсифікацією процесів розвитку ЩЗ. Для органогенезу ЩЗ передплідів 14,0-21,0 мм ТКД (6-7-й тижні внутрішньоутробного розвитку) важливим є наближення її форми до дефінітивної, хоча структура її ще немає фолікулярної будови. Змінюється внутрішня структура органа - прилегла мезенхіма проникає в глибину епітеліальної пластинки, роз'єднуючи її на окремі тяжі та острівці. Між острівцями виникає мезенхіма з великими судинами, заповненими кров'ю. Найбільш багатий на судинну мезенхіму перехід ЩЗ. Водночас йде процес такого ж інтенсивного розвитку прилеглих структур. У передплідів 23,0-32,0 мм ТКД (8-9-й тижні внутрішньоутробного розвитку) ЩЗ продовжує зміщуватись у каудальному напрямку і прилягає до трахеї. Всередині залози у великій кількості вже мають місце кровоносні капіляри, а по периферії залози присутня велика кількість судин більшого діаметра. У передплідів 34,0-45,0 мм ТКД (9-10-й тижні розвитку) ЩЗ більш інтенсивно виповнюється судинною мезенхімою. Процес вrostання судин у ЩЗ посилюється в передплідів 41,0 мм ТКД. У цей період має місце швидкий процес подрібнення тяжів на більш дрібні і тонкі трабекули з

одночасним розходженням судинної мезенхіми, що завершується появою поодиноких первинних фолікулів ЩЗ. Для 9-12-го тижнів внутрішньоутробного розвитку ЩЗ (передплідів 53,0-70,0 мм ТКД) разом із диференціюванням фолікулів зростає кількість сполучної тканини, прошарки її стають ширшими і вже відмежовують часточки різної форми і діаметра. Нижня сполучна тканина впритул прилягає до часточок і багата кровоносними судинами. Кінець передплодового - початок плодового періоду (12-й тиждень внутрішньоутробного розвитку ЩЗ) характеризується збільшенням кількості мікрофолікулів за наявності і макрофолікулів діаметром від 24 до 60 мкм, заповнених колоїдом. Однак по всій ЩЗ і особливо в її центрі містяться ділянки недиференційованої епітеліальної тканини.

Перехід від зародкового до передплодового періоду розвитку ЩЗ та власне весь передплодовий період характеризується тим чи іншим зростанням вмісту кінцевих нередукованих залишків як на цитолемі і в цитоплазмі клітин епітеліальної закладки ЩЗ, так і на цитолемі та в цитоплазмі клітин прилеглої до неї мезенхіми (див. діаграми 1 і 2), специфічних до лектинів зав'язі пшениці (WGA), бузини чорної (SNA), арахісу (PNA). Меншою мірою в цей період виявляємо рецептори лектинів сочевиці (LCA) та кори золотого дощу (LABA).

Вміст рецепторів лектинів цитолемі та цитоплазмі клітин подано в діаграмах 1 і 2. Відсутність рецепторів лектину відповідає 5 умовним одиницям (у.о.). Вміст "1 бал" - відповідає 10 у.о. Вміст "2 бали" - відповідає 15 у.о. Вміст "3 бали" - відповідає 30 у.о. Вміст "4 бали" - відповідає 45 у.о.

Висновки

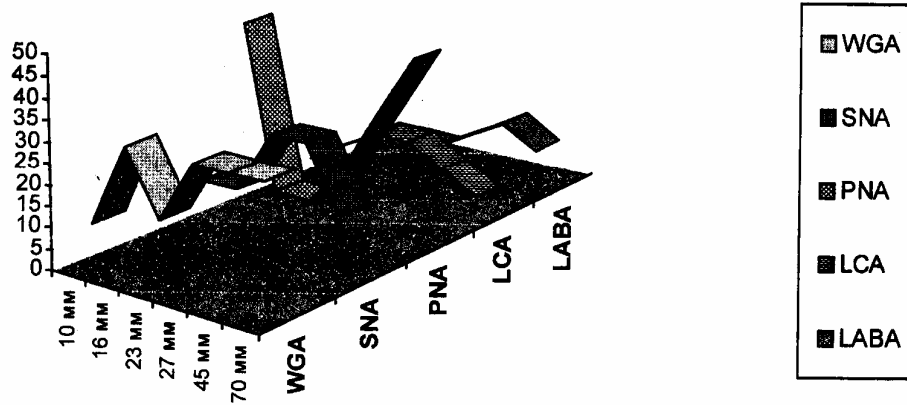
1. Упродовж раннього ембріонального гістогенезу ЩЗ людини спостерігається закономірна зміна вуглеводного складу тканин епітеліальної закладки органа та прилеглої до неї мезенхіми.

2. Диференціювання епітеліальної закладки ЩЗ веде до інтенсивного накопичення рецепторів лектинів зав'язі пшениці (WGA), бузини чорної (SNA), арахісу (PNA) на цитолемі і в цитоплазмі клітин. Дещо меншу виразність цих рецепторів спостерігали в клітинах прилеглої до епітеліальної закладки ЩЗ мезенхіми.

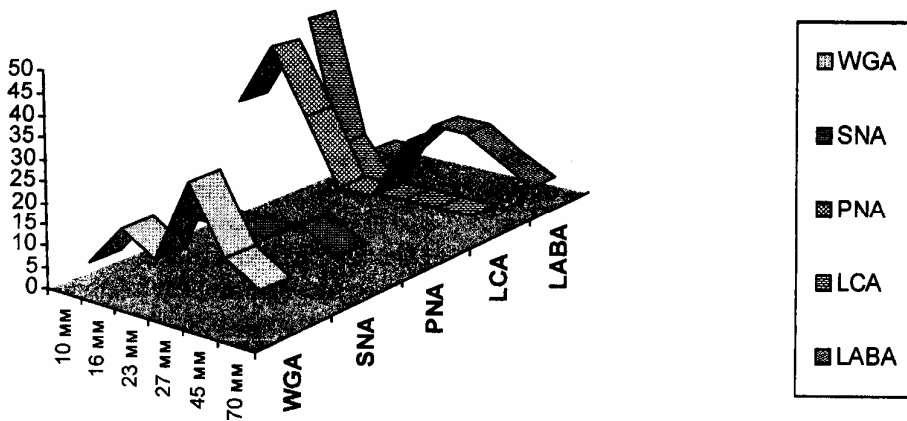
3. Максимально інтенсивне накопичення рецепторів лектинів у тканинах епітеліальної закладки ЩЗ та прилеглої до неї мезенхіми збігається в часі (ембріогенезу) з переходом від зародкового до передплодового періоду розвитку та становленням судинної сітки ЩЗ.

Діаграма 1

Вміст рецепторів лектинів клітин епітеліальної закладки цитоподібної залози



А - цитолема епітеліальних клітин



Б - цитоплазма епітеліальних клітин

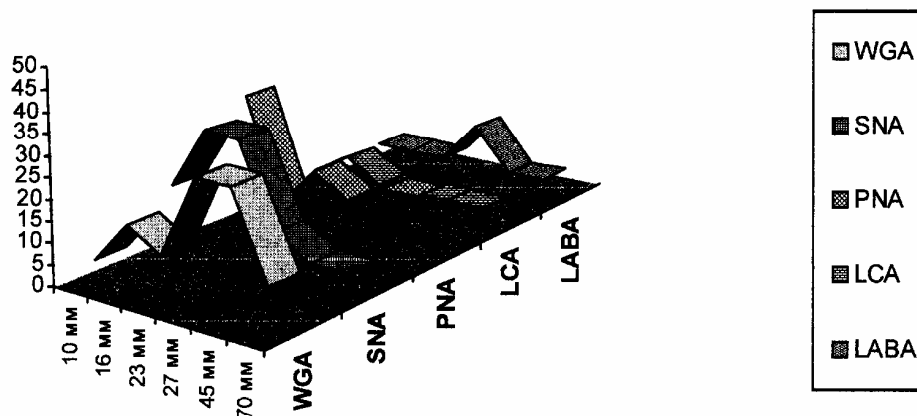
Перспективи подальших досліджень

Буде продовжене вивчення репресії і депресії цитомембранних та цитоплазматичних глікополімерних маркерів з метою уточнення механізмів ембріогенезу ЩЗ людини.

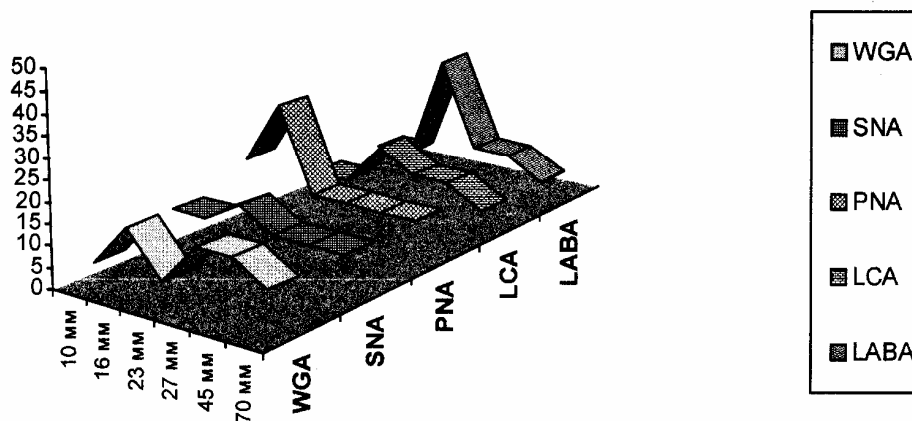
Література. 1. Вовк Ю.М., Вовк В.Ю., Вовк О.Ю., Антонюк О.Г., Круцяк О.В. Методичні основи дослідження індивідуальної анатомічної мінливості органів, систем та тканин людини // Укр. мед. альманах. -2004. -Т. 7, №5. - С.34-36. 2. Галич И.П., Евтушенко Н.В. Изменение гликозилирования при онкогенезе и развитии других патологических процессов // Онкология. - 2003. -№1. -С.4-9. 3. Головская Ж.А., Шаповалова Е.Ю., Ткаченко П.И., Головская Г.Г. Перераспределение гликокопьюгатов тканей межзубных десневых сосочков при остром локализованном катаральном гингивите у детей // Укр. мед. альманах. - 2002. -Т.5, №2. -С.36-40. 4. Калашникова С.Н. Анатомо-морфологические возрастные особенности щитовидной железы человека // Укр. мед. альманах. -2003. -Т.6, №4. - С.64-66. 5. Луцки А.Д., Детюк Е.С., Луцки М.Д. Лектины в гистохимии. - Львов: Выща шк. Изд-во при Львов.ун-те, 1989. - 144 с. 6. Никитюк Б.А., Никитюк Д.Б. Интегративная анатомическая антропология // Укр. мед. альманах. - 1998. -Т.1, №3. -С.32-33. 7. Морозова М.Н., Шаповалова Е.Ю., Забашта Т.И., Поберская А.И. Перераспределение гликопротеинов слизистой оболочки десны в норме и

при различных формах хронического периодонтита у человека // Вісн. морфології. -2003. -Т.9, №2. -С.223-226. 8. Мота О.М., Кривко Ю.Я., Галюк У.М., Масна З.З., Кравець Н.Б. Морфометричний аналіз лінійних розмірів щитоподібної залози людини при ультразвуковому дослідженні // Вісн. морфології. -2004. -Т.10, №2. -С.390-393. 9. Ушаков А.В., Шаповалова Е.Ю. Локализация рецепторов лектинов в миокарде человека в норме и при сахарном диабете // Клін. анат. та опер. хірургія. -2005. -Т.4, № 2. - С.9-11. 10. Шаповалова Е.Ю., Луцки А.Д. Изменение углеводного состава тканей в процессе раннего эмбрионального гистогенеза поджелудочной железы у человека // Таврич. мед.-биол. вестник. - 2000. -Т.4, №3-4. -С.169-173. 11. Шаповалова Е.Ю., Луцки А.Д. Изменение углеводного состава тканей в процессе раннего эмбрионального гистогенеза дыхательной системы у человека // Таврич. мед.-биол. вестник. - 2000. -Т.3, №1-2. -С.135-138. 12. Яценко Л.М. Цитохімічні та ультраструктурні прояви ушкодження децидуальної оболонки і плаценти при залізодефіцитній анемії вагітних // Експерим. та клін. фізіол. і біохімія. - 2001. - №2. -С.49-52. 13. Яценко А.М., Дудок В.В., Смолькова О.В. Селективність зв'язування фукозоспецифічних лектинів зі структурними компонентами деяких органів // Експерим. та клін. фізіол. і біохімія. - 2003. - №2. -С.37-40. 14. Quondamatteo F., Zieger J., Gotz W., Miosge N., Herken R. Extensive glycosylation changes revealed by lectin histochemistry in morphologically normal prenatal tissues of the mouse mutant undulatcd (un/un) // Anat. Rec. - 2000. - V.258, N.3. - P.243-251.

Вміст рецепторів лектинів у клітинах мезенхіми, прилеглої до епітеліальної закладки щитоподібної залози



А - цитолема клітин мезенхіми



Б - цитоплазма клітин мезенхіми

ИНТЕГРАТИВНЫЙ ПОДХОД В ИЗУЧЕНИИ ЛЕКТИНОГИСТОХИМИЧЕСКИХ ХАРАКТЕРИСТИК ПРЕОБРАЗОВАНИЙ ЩИТОВИДНОЙ ЖЕЛЕЗЫ ЧЕЛОВЕКА В ПРЕНАТАЛЬНОМ ОНТОГЕНЕЗЕ

И.Ю.Олійник

Резюме. Проведено інтегративне сопоставлення изучения репресии и дерепресии гликополимеров различной углеводной специфичности на поверхности и в цитоплазме клсток эпителиальной закладки щитовидной железы человека и прилежащих к ней тканей в зародышевом и предплодном периодах пренатального онтогенеза с ходом эмбриогенеза щитовидной железы.

Ключевые слова: пренатальный онтогенез, лектиногистохимия, гликоконьюагы, щитовидная железа, эмбриогенез.

INTEGRATE APPROACH IN STUDYING LECTINOHISTOCHEMICAL CHARACTERISTICS OF THE THYROID GLAND TRANSFORMATION IN MAN DURING PRENATAL ONTOGENESIS

I. Yu. Oliyuk

Abstract. Integrate comparison of studying repression and depression of glycopolymers of various carbohydrate specificity on the surface and in cytoplasm of cells' of the epithelial anlage of the thyroid gland of man and in the tissues altached to it during germinal and prefetal periods of prenatal ontogenesis with the course of the thyroid gland embryogenesis has been carried out.

Key words: prenatal ontogenesis, lectinohistochemistry, glycoconjugates, thyroid gland, embryogenesis.

Bukovinian State Medical University (Chernivtsi)

Clin. and experim. pathol. - 2006. - Vol. 5, №2. - P.67-71.

Надійшла до редакції 11.04.2006