

ВНУТРІШНЬООРГАННІ ВЗАЄМВІДНОШЕННЯ ПЕРЕДМІХУРОВОЇ ЗАЛОЗИ У 7-МІСЯЧНИХ ПЛОДІВ

Т.В.Хмара, М.М.Козуб

Кафедра анатомії людини (зав. – проф. Б.Г.Макар) Буковинського державного медичного університету, м. Чернівці

Резюме. На 7-му місяці внутрішньоутробного розвитку відбувається інтенсивний розвиток фіброзно-м'язової стромы передміхурової залози, м'язовим пучкам належить близько 2/3 товщини передньої і бічних стінок передміхурової частини сечівника. Спостерігається сповільнення формування залозистих утворень передміхурової залози. Численними є залозисті утворення задньої стінки передміхурової частини сечівника.

Ключові слова: передміхурова залоза, плід, анатомія, людина.

Особливостям розвитку передміхурової залози (ПМЗ) впродовж внутрішньоутробного періоду присвячені окремі дослідження [1-3]. ПМЗ є унікальним об'єктом для вивчення міжтканинних взаємодій, оскільки і паренхіма, і строма органа мають гетерогенне походження – з різних ембріональних зачатків. О.В.Прокоп'юк [4] у розвитку ПМЗ виділяє три періоди: закладка залози (8-12 тижні); 2) формоутворення (до 25-27 тижнів); 3) період первинно сформованої ПМЗ (від 28-29 тижня до народження). На етапі формоутворення у ПМЗ спостерігається збільшення числа і розмірів залоз по периферії органа. Б.В.Троценко, И.А.Лугин [5] наголошують, що процеси морфогенезу ПМЗ зумовлені стромально-епітеліальними взаємодіями і визначають напрямок її формування та функціонування. Особливостям топографії внутрішньоорганних структур ПМЗ на різних стадіях пренатального періоду онтогенезу не приділено достатньої уваги.

Мета дослідження. Вивчити особливості мікроскопічної анатомії ПМЗ у 7-місячних плодів.

Матеріал і методи. Дослідження проведено на 15 серіях гістологічних зрізів комплексу тазових органів плодів 7-ми місяців – 231,0-270,0 мм тім'яно-куприкової довжини (ТКД), виготовлених у трьох площинах. Препарати фарбували тотально борним карміном, гематоксиліном і еозином та вибірково ліонською синьою, бісмарк-коричневим і пікрофуксином.

Результати дослідження та їх обговорення. При мікроскопічному дослідженні ПМЗ у

плодів 235,0-250,0 мм ТКД відзначений інтенсивний розвиток залозистих утворень бічних часток на рівні їх основи, що, на наш погляд, суттєво впливає на становлення зовнішньої форми органа. Кількість залозистих утворень ПМЗ коливається від 67 до 83, більшість з них розміщена в товщі задньої (38-43) і бічних (20-27) стінок передміхурової частини сечівника. Кількість залоз передньої стінки сечівника становить 9-13. У ділянці середньої частки ПМЗ виявляються залозисті елементи, що відкриваються в передміхурову частину сечівника вище усть сім'явипорскувальних проток. Найчисленнішими залозистими ходами є ті, які відкриваються нижче усть сім'явипорскувальних проток. З боків від передміхурового мішечка і сім'явипорскувальних проток окремі залозисті утворення розгалужуються в ділянці середньої і, частково, бічних часток ПМЗ. Фіброзно-м'язова строма ПМЗ представлена гладеньком'язовими волокнами і сполучнотканинними прошарками. Серед гладеньком'язових волокон стромы ПМЗ переважають циркулярні.

Наприкінці 7-го місяця загальна кількість залозистих утворень ПМЗ становить 65-73, більшість з яких розміщена в товщі задньої стінки передміхурової частини сечівника (21-42). Залозисті утворення в товщі бічних стінок сечівника представлені, в основному, залозистими ходами, що виникають з епітелію бічних борозен сечівника. Кількість залозистих утворень, які відкриваються в глибині правої і лівої біч-

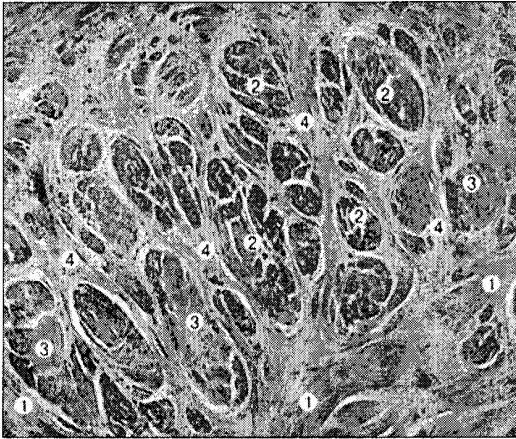


Рис. 1. Горизонтальний зріз передміхурової залози плода 270,0 мм ТКД. Забарвлення гематоксиліном і еозином. Мікропрепарат. Об. 3,5, ок. 10: 1 – залозисті структури передміхурової залози; 2 – циркулярні гладеньком'язові волокна; 3 – поздовжні гладеньком'язові волокна; 4 – косі гладеньком'язові волокна.

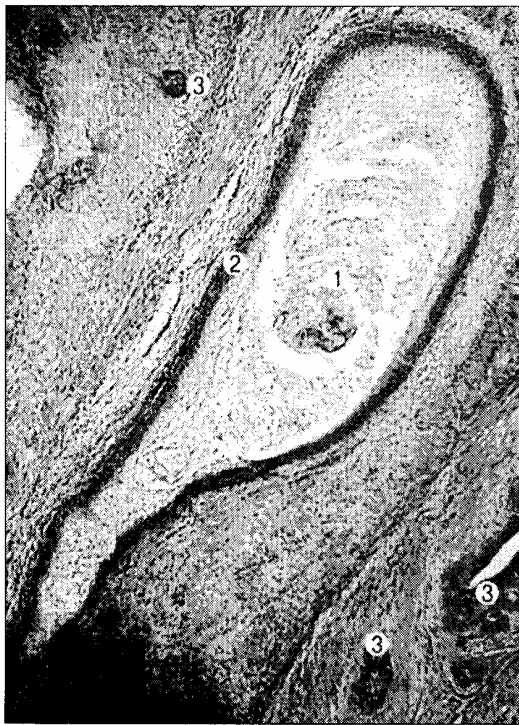

Рис. 2. Сагітальний зріз передміхурової залози плода 270,0 мм ТКД. Забарвлення гематоксиліном і еозином. Мікропрепарат. Об. 3,5, ок. 10: 1 – вміст порожнини передміхурового мішечка; 2 – стінка передміхурового мішечка; 3 – залозисті утворення передміхурової залози.

них борозен, коливається від 5 до 11. З боку бічних стінок передміхурової частини сечівника відкривається найменша кількість залозистих утворень (3-14) у порівнянні з іншими стінками. На цій стадії спостерігається зменшення розмірів залозистих утворень передньої стінки сечівника, а також редукція деяких з них. Кількість залозистих утворень передньої стінки сечівника становить 11-14. Спостерігається процес перетворення залозистих ходів у трубчасті, що є вивідними протоками ПМЗ. Залозисті ходи ПМЗ вистелені багатошаровим кубічним епітелієм.

М'язовим пучкам належить майже 2/3 товщини передньої і бічних стінок передміхурової частини сечівника. У товщі передньої стінки сечівника виявляються поперечні, косі та поздовжні пучки. Вони більше виражені в глибоких шарах верхівки ПМЗ, а в проміжках між ними розміщуються окремі залозисті утворення передньої групи. У товщі бічних стінок сечівника суцільний м'язовий шар різко переривається, окремі пучки в паренхімі задньої частини ПМЗ зникають. М'язові пучки задньої стінки сечівника ізольовані. Сполучнотканинні волокна містять одиничні м'язові клітини, у вигляді виражених пучків розмежовують залозисті ходи та їх розгалуження. По периферії сполучнотканинних та м'язові пучки з'єднуються із структурами капсули ПМЗ.

Отже, впродовж 7-го місяця пренатального періоду відбувається інтенсивний розвиток фіброзно-м'язової строми ПМЗ, що супроводжується збільшенням кількості циркулярних і поздовжніх гладеньком'язових волокон. Характерною ознакою є щільне взаєморозміщення сполучнотканинних прошарків (рис. 1).

Спостерігається збільшення довжини і поперечних розмірів передміхурового мішечка (веберового органа), його довжина становить 2,5-3,3 мм. Вмістом передміхурового мішечка є гомогенна, слабо забарвлена маса, серед якої виявляються ядра клітин (рис. 2).

Просвіт передміхурового мішечка вистелений багаторядним кубічним епітелієм. М'язова оболонка стінки передміхурового мішечка представлена двома шарами: внутрішнім – циркулярним і зовнішнім – поздовжнім; трапляються спіралеподібні та косі гладеньком'язові волокна. З боків від передміхурового мішечка розміщуються сім'явипорскувальні протоки.

Висновок. На 7-му місяці внутрішньоутробного розвитку відбувається інтенсивний розвиток фіброзно-м'язової стромы передміхурової залози та сповільнення формування її залозистих утворень.

Перспективи наукового пошуку. Надалі важливо дослідити розвиток залозистих утворень та фіброзно-м'язової стромы передміхурової залози у плодів людини різних вікових груп.

Література

1. Пішак В.П., Хмара Т.В., Козуб М.М., Коваль Ю.І. Особливості морфогенезу передміхурового мішечка на ранніх стадіях онтогенезу // *Матер. наук. симп. "Анатомо-хірургічні аспекти дит. гастроентерології"* (Чернівці, 11 травня 2007 р.). – Чернівці: БУКРЕК, 2007. – С. 75-76.
2. Троценко Б.В., Шпак В.С. Актуальные вопросы морфогенеза предстательной железы человека // *Матер. наук. конф. "Акт. пит. морфогенезу"*. – Чернівці, 1996. – С. 333-334.
3. Хмара Т.В. Мікроскопічна анатомія передміхурової залози на початку плодового періоду // *Матер. IV Міжнарод. наук.-практ. конф. "Динаміка наук. досліджень-2005"*. – Том 30, Медицина. – Дніпропетровськ: Наука і освіта, 2005. – С. 48-49.
4. Прокоп'юк О.В. Розвиток нейроендокринної системи передміхурової залози у внутрішньоутробному періоді / *Тез. доп. Всеукр. наук. конф. "Акт. пит. вікової анат. та ембріотопографії"* (Чернівці, 12-13 травня 2006 р.) // *Клін. анат. та операт. хірургія*. – 2006. – Т. 5, № 2. – С. 80-81.
5. Троценко Б.В., Лугин І.А. Сравнительный анализ морфогенеза предстательной железы у плодов человека и крысы // *Матер. III Всеукр. морф. наук. конф. "Карповські читання"*. – Дніпропетровськ: Пороги, 2006. – С. 65-67.

ВНУТРИОРГАННЫЕ ВЗАИМООТНОШЕНИЯ ПРЕДСТАТЕЛЬНОЙ ЖЕЛЕЗЫ У 7-МЕСЯЧ- НЫХ ПЛОДОВ

Резюме. На 7 месяце внутриутробного развития происходит интенсивное развитие фиброзно-мышечной стромы предстательной железы, мышечные пучки составляют приблизительно 2/3 толщины передней и боковых стенок предстательной части мочеиспускательного канала. Наблюдается замедление формирования железистых образований. Многочисленными являются железистые образования задней стенки предстательной части мочеиспускательного канала.

Ключевые слова: предстательная железа, плод, анатомия, человек.

INTRAORGANIC RELATIONSHIPS OF THE PROSTATE IN 7 MONTH OLD FETUSES

Abstract. During the 7th month of intrauterine development there occurs an intensive development of the fibromuscular stroma of the prostate gland, muscular fascicles occupying 2/3 of the thickness of the anterior and lateral walls of the prostatic part of the urethra. A slowed-down formation of the glandular formations of the prostate gland is observed. The glandular formations of the posterior wall of the prostatic wall of the urethra are numerous.

Key words: prostate, fetus, anatomy, human.

Bukovinian State Medical University (Chernivtsi)

Надійшла 16.10.2007 р.
Рецензент – проф. А.С.Головацький (Ужгород)