

СТАБІЛЬНО-ФУНКЦІОНАЛЬНИЙ ОСТЕОСИНТЕЗ АПАРАТАМИ УКРНДІТО В ЛІКУВАННІ ПЕРЕЛОМІВ КІСТОК КІНЦІВОК

Рубленик І.М., Циркот І.М., Ковальчук П.Є., Гасько М.В.

Буковинський державний медичний університет, м. Чернівці

РЕЗЮМЕ. В цій роботі ми проаналізували результати оперативного лікування 44 пацієнтів з переломами довгих кісток кінцівок після меншінвазивного методу остеосинтезу переломів довгих трубчастих кісток з використанням УКРНДІТО.

Ранні результати досліджені в 43 пацієнтів. Хороші результати спостерігалися у 42 пацієнтів, задовільний – у 1.

Ключові слова: малоінвазивний остеосинтез, переломи, апарати зовнішньої фіксації, компресійно-дистракційні поліфункціональні апарати УКРНДІТО.

Вступ. Одним з найбільш сучасних, прогресивних, ефективних і економічно рентабельних методів лікування переломів та їх наслідків визнаний метод стабільно-функціонального остеосинтезу. Ризик оперативного втручання компенсується точним співставленням відламків, надійною їх фіксацією, ранніми активними рухами, скороченням термінів лікування за рахунок поєднання періодів консолідації та реабілітації [3,4,5].

Варіантом даного напрямку є остеосинтез апаратами зовнішньої фіксації. Серед них вигідно вирізняється вітчизняний поліфункціональний стержневий компресійно-дистракційний апарат А.Н. Костюка (УкрНДІТО), який з 2002 року був впроваджений в практику травматологічної клініки для дорослих лікарні швидкої медичної допомоги та у Центрі травматології та ортопедії м. Чернівці.

Серед переломів кісток – діафізарні переломи плеча, стегнової кістки та кісток гомілки трапляються найчастіше. Переломи стегнової кістки становлять від 10,4 до 23,9% серед усіх переломів довгих кісток [1,2,6] та від 13 до 36,3% пошкоджень кісток гомілки [1,2]. Проблема лікування цих пошкоджень обумовлена великою кількістю невдалих результатів лікування, про що свідчить високий відсоток інвалідності (до 20-30%).

Мета дослідження. Оприлюднення клінічного досвіду використання поліфункціонального стержневого компресійно-дистракційного апарата А.Н. Костюка (УкрНДІТО) в лікуванні 44 пацієнтів з діафізарними переломами довгих кісток.

Матеріали і методи. Впроваджений пристрій відноситься до односторонніх зовнішніх поліфункціональних фіксаторів на основі стержнів і був застосований при 19 випадках відкритих пошкоджень, 20 – закритих переломах довгих кісток та у 5 випадках остеомієлітичних процесів. Середній вік хворих склав 39,2 року.

За локалізацією переломи розподілялись таким чином: переломи стегнової кістки – 7 (17,5%) випадків, плечової кістки – 13 (27,5%) випадків, кісток гомілки 23 (52,5%), кісток передпліччя 1 (2,5%).

За локалізацією (в межах сегменту) переломи розподілялись: черезвертлюговий – 1, верхня третина діафізу – 6, середня третина – 9, межа серед-

ньої та нижньої третин 11, нижня третина -14, та подвійні переломи – 2.

Переломи були одержані внаслідок: непрямого механізму у 11 хворих, ДТП – 22, падіння з висоти – 6, удар предметом – 5.

За площиною зламу переломи були: гвинтоподібні у 9 хворих, косі – у 10, поперечні – у 4 та багатовідламкові – 20. У всіх хворих спостерігалось зміщення відламків у ширину більше за 1/2 поперечного розміру кістки.

Остеосинтез стержневими апаратами проводився в 10 випадках у першу добу після травми (від 3 до 5 діб), у 21 випадку на 5-12 добу, у 7 пацієнтів – через 2,5-5 місяців після травми. Відкладення виконання остеосинтезу було пов'язано з тим, що пацієнти до поступлення в клініку потребували виведення зі стану травматичного шоку або лікувались іншими методами в районних лікарнях.

У післяопераційному періоді хворим призначали навантаження та рухи в травмованих кінцівках з перших днів після виконання остеосинтезу. При пошкодженні нижніх кінцівок хворі в перші 4-5 тижнів користувались милицями, а в подальшому – палицею. Хворим призначали ходьбу з дозованим, до відчуття болу, навантаженням на травмовану кінцівку. При пошкодженні верхніх кінцівок додаткову фіксацію кінцівки здійснювали косиночними пов'язками на період до 10-14 діб. Перебіг процесів репаративної регенерації контролювали за даними рентгенологічного дослідження, яке проводили щомісячно.

Результати дослідження та їх обговорення. У 42 хворих (95%) вдалось досягти зрощення відламків з хорошими функціональними результатами. В 1 випадку (2,5%) у пацієнта з відкритим осколковим переломом стегнової кістки у верхній третині довелось зняти апарат у зв'язку з нагноєнням м'яких тканин навколо стержнів через 1 місяць з моменту операції. Після загоєння ран на стегні хворий був прооперований із застосуванням інтрамедулярного фіксатора проф. І.М. Рубленика, що дало змогу досягти зрощення відламків. В іншому випадку (пацієнт з багатоосколковим переломом в нижній третині плеча) наступила рефрактура плеча через порушення реабілітаційного режиму ліку-

вання. Пацієнту повторно наклали апарат зовнішньої фіксації, що дало змогу досягти зрощення відламків.

Аналіз клінічних випадків лікування хворих з переломами довгих кісток із застосування апаратів Костюка показав, що дані операції супроводжуються мінімальною крововтратою та травматизацією, суттєво скорочують тривалість оперативних втручань, дозволяють проводити раннє функціональне навантаження та забезпечують мобільність суміжних з переломами суглобів, зменшують тривалість перебування хворих в стаціонарі, є «комфортними» для пацієнтів. Видалення конструкцій можна проводити в амбулаторних умовах без анестезії.

На нашу думку, апарати Костюка добре зарекомендували себе в клінічній практиці (вони нічим не поступаються зарубіжним аналогам, а за своїми репозиційними властивостями навіть переважають їх)

і потребують подальшого широкого впровадження.

Клінічний приклад. Хворий В., 26 років, отримав побутову травму у січні 2003 року. Поступив у клініку з діагнозом «закритий осколковий перелом середньої третини кісток правої плечової кістки із зміщенням відламків» (рис. 1а). В клініці кафедри травматології, ортопедії та нейрохірургії БДМУ при поступленні було здійснено остеосинтез стержневим апаратом УкрНДІТО (рис.1б). В післяопераційному періоді хворий отримував аналгетики: в перші два дні – омнопон, потім – кетанов; антибіотики – цефатаксим протягом 5 днів по 1,0 двічі на день внутрішньом'язово. Рана зажила первинним натягом. На дванадцятий день після операції знято шви. З 4-5 дня хворий розпочав рухи в суміжних суглобах. Через два з половиною місяці знято апарат. При огляді – повне відновлення функції, рентгенологічно наступила консолидація уламків (1в).

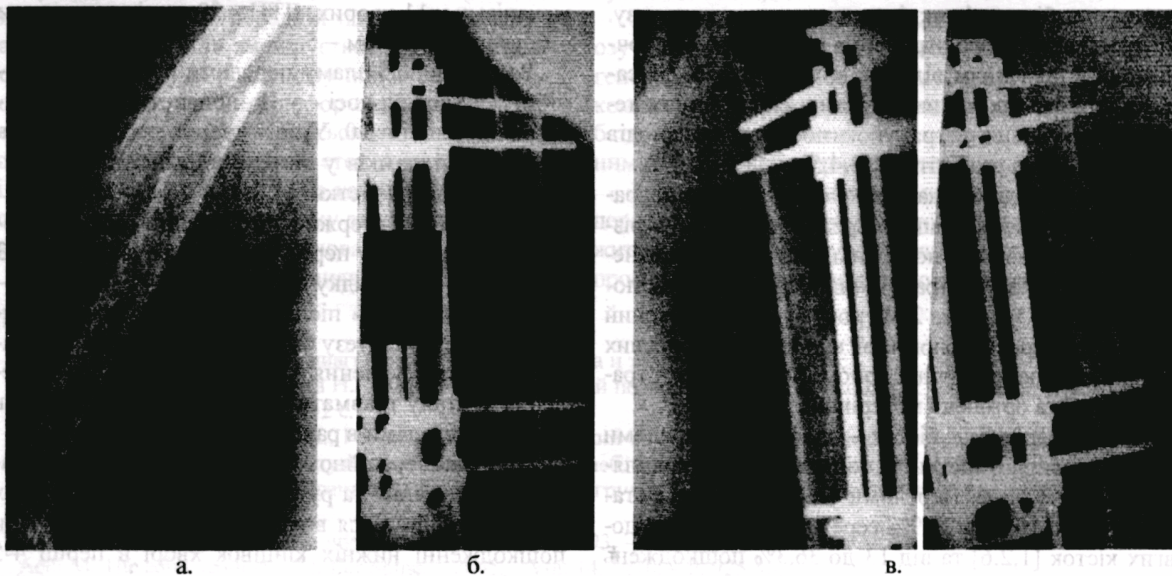


Рис. 1. Фотовідбитки рентгенограм хворого В. Діагноз: «закритий осколковий перелом середньої третини кісток правої плечової кістки зі зміщенням відламків».

Висновки.

1. Від відомих стержневих апаратів апарат А.Н. Костюка відрізняється незначною вагою та габаритами, простотою застосування, змогою виконання репозиції відламків у будь-який період лікування.

2. Особливості апарата дозволяють його вико-

ристовувати для остеосинтезу відкритих та закритих переломів трубчатих кісток кінцівок з мінімальною операційною травмою.

3. Результати, отримані в процесі впровадження даної методики малоінвазивного остеосинтезу, показали її високу ефективність, зменшення кількості ускладнень.

ЛІТЕРАТУРА

1. Анкин Л.Н., Анкин Н.Л. Практика остеосинтеза и эндопротезирования. – К., 1994. – 300 с.
2. Анкин Л.Н. Минимально- и малоинвазивный остеосинтез в травматологии // Віс. ортопед., травматол. та протезув. – 2000. – № 1. – С.100-101.
3. Бэц В.Г., Островсрх С.А., Бэц В.Г. К вопросу о влиянии жесткости внешней фиксации костных отломков на формирование и перестройку регенерата (концептуальная модель) // Ортопед., травматол. и протез. – 2001. – №4. – С.91-94.
4. Костюк А.Н., Сивак М.Ф., Даровський О.С. Відновне лікування при травмах верхньої кінцівки за допомогою апарата УкрНДІТО // Віс. ортопед., травматол. та протезув. – 2000. – №1. – С.81-82.
5. Останчук М.П., Нориця О.Є., Шапошніков О.В. Малоінвазивний остеосинтез переломів довгих кісток за допомогою апарата УкрНДІТО // Віс. ортопед., травматол. та протезув. – 2002. – №3. – С.76-77.
6. Lungerbausen W., Ullrich P. Biologische osteosynthesen // Zentralblatt for Chirgic. – 1997. – № 122. – P.954-961.

SUMMARY

STABLE FUNCTIONAL OSTEOSYNTHESIS DEVICE USEITO IN TREATMENT FRACTURES OF LONG BONES

I.M. Rublenik, I.M. Tsykot, P.Ye. Kovalchuk, M.V.Gasko

In this work we have analyzed the results of operative treatment of 44 patients with fractures of long bones of extremities after lessinvasive method of osteosynthesis long tubular bones fractures by means of the device USEITO.

The nearest remote results are investigated in 43 patients. Good result is marked in 42 cases. Satisfactory result is noted in 1 case.

Keywords: diaphyseal fractures, the device USEITO, smallinvasive method of osteosynthesis.